

Vodilje za izbor konstrukcije vanjskog i unutrašnjeg fiksatora

Uremović, Ivan

Undergraduate thesis / Završni rad

2023

Degree Grantor / Ustanova koja je dodijelila akademski / stručni stupanj: **University of Zagreb, Faculty of Mechanical Engineering and Naval Architecture / Sveučilište u Zagrebu, Fakultet strojarstva i brodogradnje**

Permanent link / Trajna poveznica: <https://urn.nsk.hr/urn:nbn:hr:235:393676>

Rights / Prava: [Attribution-NonCommercial 4.0 International/Imenovanje-Nekomercijalno 4.0 međunarodna](#)

Download date / Datum preuzimanja: **2024-12-20**

Repository / Repozitorij:

[Repository of Faculty of Mechanical Engineering and Naval Architecture University of Zagreb](#)



SVEUČILIŠTE U ZAGREBU
FAKULTET STROJARSTVA I BRODOGRADNJE

ZAVRŠNI RAD

Ivan Uremović

Zagreb, 2023.

SVEUČILIŠTE U ZAGREBU
FAKULTET STROJARSTVA I BRODOGRADNJE

ZAVRŠNI RAD

Mentor:

Prof. dr. sc. Aleksandar Sušić, dipl. ing.

Student:

Ivan Uremović

Zagreb, 2023.

Izjavljujem da sam ovaj rad izradio samostalno koristeći znanja stečena tijekom studija i navedenu literaturu.

Zahvaljujem se mentoru, prof. dr. sc. Aleksandru Sušiću na pomoći, idejama i savjetima tijekom izrade rada.

Također, zahvaljujem se svojim prijateljima, kolegama i obitelji, a posebno roditeljima, na podršci i strpljenu tijekom dosadašnjeg studiranja.

Ivan Uremović



SVEUČILIŠTE U ZAGREBU
FAKULTET STROJARSTVA I BRODOGRADNJE



Središnje povjerenstvo za završne i diplomske ispite
Povjerenstvo za završne i diplomske ispite studija strojarstva za smjerove:
Procesno-energetski, konstrukcijski, inženjersko modeliranje i računalne simulacije i brodstrojarski

Sveučilište u Zagrebu Fakultet strojarstva i brodogradnje	
Datum	Prilog
Klasa: 602 – 04 / 23 – 6 / 1	
Ur.broj: 15 - 1703 - 23 -	

ZAVRŠNI ZADATAK

Student: **Ivan Uremović** JMBAG: **0035217847**

Naslov rada na hrvatskom jeziku: **Vodilje za izbor konstrukcije vanjskog i unutrašnjeg fiksatora**

Naslov rada na engleskom jeziku: **Guidelines for choosing the design of the external and internal fixator**

Opis zadatka:

Pri izboru vrste fiksatora ključni zahtjev je da se osigura stabilno cijeljenje koštanog prijeloma, osobito kod vrlo složenih prijeloma kosti. Imajući u vidu brojna i raznovrsna konstrukcijska rješenja fiksatora, kao i izazov osiguravanja cijeljenja koštanog prijeloma uz minimalne relativne pomake koštanih ulomaka, proizlazi da samo ispravno odabran i postavljen fiksator može ispuniti postavljene zahtjeve. Cilj rada je utvrditi vodilje za izbor vrste konstrukcijskog rješenja fiksatora na stabilnost cijeljenja koštanog prijeloma, ukazati na sve kritične uvjete primjene, konstrukcijske nedostatke, ljudsku grešku pri postavljanju i podešavanju, odnosno ukratko, provesti ergonomijsku analizu s ciljem utvrđivanja vodilja za njihovu ispravnu i pouzdanu primjenu.

U radu je potrebno:

- prikazati uvjete i indikacije za izbor vrste fiksatora;
- prikazati grupe konstrukcijskih rješenja fiksatora odnosno njihovih tehničkih i funkcionalnih karakteristika, s osvrtom na njihove prednosti i nedostatke;
- raspraviti posljedice izbora vrste fiksatora, kao i najvažnije spoznaje neophodne za uspješno cijeljenje koštanih prijeloma;
- provesti ergonomijsku analizu s ciljem utvrđivanja vodilja za ispravnu i pouzdanu primjenu i postavljanje izabranog fiksatora;
- raspraviti zaključke provedene analize i utvrđene vodilje za izbor konstrukcije vanjskog odnosno unutrašnjeg fiksatora i eventualno preporuke za unaprjeđenje primjene ili/i konstrukcijske preinake.

Opseg ergonomijske analize i prikaza utvrđenih rezultata dogovoriti tijekom izrade rada. U radu je potrebno navesti korištenu literaturu i eventualno dobivenu pomoć.

Zadatak zadan:

20.4.2023.

Datum predaje rada:

2. rok (izvanredni): 12. 7. 2023.
3. rok: 21. i 22. 9. 2023.

Predvideni datumi obrane:

2. rok (izvanredni): 14. 7. 2023.
3. rok: 25. 9. – 29. 9. 2023.

Zadatak zadao:

Prof. dr. sc. Aleksandar Sušić

Predsjednik Povjerenstva:

Prof. dr. sc. Vladimir Soldo

SADRŽAJ

SADRŽAJ.....	I
POPIS SLIKA.....	III
SAŽETAK.....	V
SUMMARY.....	VI
1. UVOD.....	1
2. KOŠTANI PRIJELOMI.....	2
2.1. Biomehanička svojstva kosti.....	2
2.2. Mehanizmi nastanka loma kosti.....	6
2.2.1. Vrste i uzroci loma kosti.....	7
2.3. Cijeljenje prijeloma.....	9
2.3.1. Primarno cijeljenje.....	9
2.3.2. Sekundarno cijeljenje.....	9
2.4. Liječenje prijeloma.....	10
2.4.1. Konzervativno liječenje prijeloma.....	10
2.4.2. Kirurško liječenje prijeloma.....	11
3. VANJSKI I UNUTRAŠNJI FIKSATORI.....	12
3.1. Vanjska fiksacija kroz povijest.....	12
3.2. Unutrašnja fiksacija kroz povijest.....	14
3.3. Indikacije i kontraindikacije.....	17
3.3.1. Indikacije i kontraindikacije za vanjsku fiksaciju.....	18
3.3.2. Indikacije i kontraindikacije za unutrašnju fiksaciju.....	19
4. KONSTRUKCIJSKA RIJEŠENJA VANJSKIH I UNUTRAŠNJIH FIKSATORA.....	21
4.1. Materijali i dijelovi vanjskih fiksatora.....	21
4.2. Grupe vanjskih fiksatora.....	24
4.2.1. Unilateralni, bilateralni i sektorski vanjski fiksator.....	25
4.2.2. Kružni i polukružni vanjski fiksator.....	28
4.2.3. Hibridni i zglobni vanjski fiksator.....	30
4.3. Grupe unutrašnjih fiksatora.....	31
4.3.1. Vijci.....	31
4.3.2. Pinovi i žice.....	32
4.3.3. Pločice.....	33
4.3.4. Intramedularni čavli.....	37
4.4. Materijali unutrašnjih fiksatora.....	39
5. ERGONOMIJSKA ANALIZA PRIMJENE I IZBORA FIKSATORA.....	42
5.1. Primjena vanjskog fiksatora.....	42
5.1.1. Veza kost – pin.....	42
5.1.2. Upravljanje elementima fiksatora.....	47
5.1.3. Ravnina primjene fiksatora.....	49
5.2. Primjena unutrašnjeg fiksatora.....	49
5.2.1. Primjena vijaka.....	49

5.2.2. <i>Primjena pločica</i>	52
5.2.3. <i>Primjena žica</i>	56
5.2.4. <i>Primjena intramedularnih čavala</i>	57
5.3. <i>Izbor vrste fiksatora</i>	59
6. RASPRAVA O PRIMJENI I IZBORU FIKSATORA.....	68
7. ZAKLJUČAK.....	70
LITERATURA.....	71

POPIS SLIKA

Slika 1.	Dijagram sila – produljenje kod kosti različite duljine ali iste površine poprečnog presjeka [2].....	3
Slika 2.	Dijagram sila – produljenje kod kosti iste duljine ali različite površine poprečnog presjeka [2].....	3
Slika 3.	Dijagram naprezanje – deformacija [2].....	4
Slika 4.	Utjecaj zakretanja koordinatnog sustava na vrstu opterećenja kosti [2]	5
Slika 5.	Smično naprezanje uslijed torzijskog opterećenja [2].....	6
Slika 6.	Oblici prijeloma kosti i odgovarajućih opterećenja: a) vlačno opterećenje, b) tlačno opterećenje, c) torzija (uvijanje), d) savijanje, e) kombinacija tlačnog opterećenja i savijanja [2]	8
Slika 7.	Naprezanja u kosti prilikom savijanja [2]	8
Slika 8.	Cijeljenje prijeloma [3]	10
Slika 9.	Primjena kožne trakcije (ekstenzije) [5]	11
Slika 10.	Vanjski fiksatori: a) Hipokratov, b) Malgaigneov, c) Keetleyev [7]	12
Slika 11.	Vanjski fiksatori: a) Parkhillov, b) Freemanov, c) Lambotteov [6]	13
Slika 12.	Vanjski fiksatori: a) Hoffmanov, b) Andersonov, c) Staderov [6]	13
Slika 13.	Vanjski fiksatori: a) Vidalov, b) Ilizarov, c) De Bastianijev [6], [8]	14
Slika 14.	a) Laneova pločica, b) Lambotteova pločica [9]	15
Slika 15.	<i>Coaptur</i> pločica [9].....	15
Slika 16.	Bagby pločice s ovalnim rupama [9].....	16
Slika 17.	Prva ugrađena pločica prema Carlu Hansmannu 1886. godine [14]	17
Slika 18.	Schanzovi vijci: a) standardni, b) samobušeci [16].....	21
Slika 19.	Cijev od nehrđajućeg čelika i šipka od ugljičnih vlakana [16].....	23
Slika 20.	Stezaljke: a) za spajanje Schanzovog vijka i cijevi/šipke, b) za spajanje dvije cijevi/šipke ili dva Schanzova vijka, c) univerzalna stezaljka, d) za spajanje dvije cijevi/šipke [16]	24
Slika 21.	Neke konfiguracije vanjskih fiksatora prema ravninama fiksacije te broju strana na koje je postavljen [24]	25
Slika 22.	a) Unilateralni vanjski fiksator povećane krutosti [27], b) Proces postavljanja modularnog rasponskog fiksatora [16].....	26
Slika 23.	Jednocjevasti unilateralni vanjski fiksator <i>Monotube Triax External fixation system</i> [28]	27
Slika 24.	Sheme rasporeda elemenata kod: a) unilateralnog, b) bilateralnog, c) sektorskog vanjskog fiksatora [25].....	28
Slika 25.	a) Ilizarov kružni fiksator za produljivanje tibije [30], b) Taylorov prostorni fiksator (TSF) [29].....	29
Slika 26.	a) Hibridni fiksator, b) Zglobni fiksator za lakat [16].....	30
Slika 27.	Neke vrste vijaka: a) kortikalni, b) kortikalni s djelomičnim navojem, c) trabekularni, d) trabekularni s djelomičnim navojem, e) vijak za zaključavanje (LHS), f) samonarezni/samobušeci vijak za zaključavanje (LHS) [16]	32
Slika 28.	Princip vlačne (zatezne) trake korištenjem ravnih i pletenih žica [16]	33
Slika 29.	a) LC – DCP, b) poprečni presjek LC – DCP [16].....	34
Slika 30.	a) Jednotrećinska tubularna (cjevasta) pločica, b) Rekonstrukcijska pločica s posebnim alatom za konturiranje, c) Zaključavajuća pločica (LCP) s kombiniranim rupama [16]	36
Slika 31.	Specijalne pločice: a) LCP metafizna pločica, b) Pločica za fiksaciju proksimalnog humerusa PHILOS (engl. <i>Proximal Humerus Internal Locking System</i> , PHILOS) [16].....	36

Slika 32.	intramedularni čavao bez zaključavanja (mogućnost rotacije) i sa zaključavanjem [33]	38
Slika 33.	Interferencija [38]	43
Slika 34.	Sigurna anatomska područja tibije [16]	43
Slika 35.	a) Standardno medicinsko svrdlo, b) Dvofazno (stepenasto) svrdlo [40]	45
Slika 36.	Prikaz radijalnog i savojnog opterećenja spoja [24]	45
Slika 37.	a) Resorpcija kosti uslijed savojnog opterećenja, b) Resorpcija kosti uslijed radijalnog opterećenja [41]	46
Slika 38.	a) Dobro umetnuti pin, b) i c) Loše umetnuti pinovi [24]	47
Slika 39.	Konfiguracije unilateralnog fiksatora [37].....	48
Slika 40.	a) Pravilno postavljanje vijka s upuštanjem, b) Nepravilno postavljanje vijka [16]	50
Slika 41.	a) Vijak postavljen okomito na prijelom, b) Vijak postavljen okomito na uzdužnu os kosti [19]	51
Slika 42.	Zbog oblika provrta, pločica se pomiče vodoravno kada se vijak zategne [16]....	53
Slika 43.	Uređaj za zatezanje u kombinaciji s predsavijenom pločicom i prikazom sila na području prijeloma: a) prije zatezanja i b) nakon zatezanja [16]	55
Slika 44.	Povoljan razmak između K-žica [45].....	56
Slika 45.	a) Nepravilno umetnute K-žice, b) Pravilno umetnute K-žice [45]	57
Slika 46.	Određivanje duljine čavla [33]	58
Slika 47.	a) Paralelni pomak, b) Osiguravanje od pomaka pomoću blokirajućih vijaka [33]	59
Slika 48.	Primjena pločice i vijaka prilikom fiksacije lopatice [56]	61
Slika 49.	Unutrašnja fiksacija distalnog radijusa [55]	63
Slika 50.	Fiksacija petne kosti [54]	67

SAŽETAK

Izbor između vanjskog i unutrašnjeg fiksatora u ortopediji često nije jednostavan jer ovisi o mnogim faktorima, uključujući prirodu ozljede i stanje pacijenta uz razna ograničenja poput infekcija ili oblika kosti i prijeloma. Svrha ovog završnog rada je utvrđivanje vodilja pri izboru konstrukcije vanjskog, odnosno unutrašnjeg fiksatora za različita stanja prijeloma uz njihovu sigurnu primjenu gdje se kroz raspravu pokazuje kako pravilan izbor fiksatora smanjuje stopu operativnih i postoperativnih komplikacija. Da bi se mogle definirati takve vodilje, obuhvaćena su razna područja biomehanike i ortopedске kirurgije. Cilj ovog rada ostvaren je kroz istraživanje koštanih prijeloma, vrsta i uzroka te mehanizama cijeljenja istih. Nadalje, definirane su indikacije i kontraindikacije za svaku skupinu fiksatora te njihova konstrukcijska rješenja. Na koncu je provedena ergonomijska analiza primjene fiksatora. Ovdje se ukazuje na važnost veze između kosti i pina, rasporeda elemenata fiksatora i ravnine primjene kod vanjskih fiksatora te utjecaj pravilne ravnine kompresije, odnosno stabilizacije fragmenata pomoću unutrašnjih fiksatora. Shodno tome, a i ostalim spoznajama, definirane su vodilje za lakši izbor ispravne konstrukcije fiksatora iz kojih se, pomoću slijeda pitanja, odabire odgovarajući fiksator za pripadajuće stanje kosti i okolnog tkiva, oblik prijeloma ili lokaciju kosti.

Ključne riječi: vanjski fiksator, unutrašnji fiksator, vodilje, ergonomija, konstrukcije

SUMMARY

The choice between an external and an internal fixator in orthopaedics is often not so simple because it depends on many factors, including the nature of the injury and the condition of the patient along with various limitations such as infections or shape of the bones and fractures. The purpose of this paper is to determine the guidelines for choosing the design of an external or internal fixator for different fracture conditions along with their safe application where the discussion shows how the correct choice of fixator reduces the rate of operative and postoperative complications. To be able to define such guidelines, it is necessary to cover various areas of biomechanics and orthopaedic surgery. That goal was achieved through the research of bone fractures, their types and causes, and their healing mechanisms. Furthermore, indications and contraindications for each group of fixators and their design solutions are defined. Finally, an ergonomic analysis of the application of the fixator was performed. Here, the importance of the connection between the bone and the pin, the arrangement of the fixator elements and the plane of application of external fixators and the influence of the correct plane of compression, i.e., the stabilization of fragments using internal fixators, is indicated. Accordingly, and with other findings, guidelines are defined for an easier choice of the correct design of the fixator, from which, using a sequence of questions, the appropriate fixator is selected for the associated condition of the bone and surrounding tissue, the shape of the fracture or the location of the bone.

Key words: external fixator, internal fixator, guidelines, ergonomics, designs

1. UVOD

Unutrašnja i vanjska fiksacija kosti su izuzetno važni medicinski tretmani koji imaju presudnu ulogu u potpori procesa liječenja fraktura kostiju. Oba pristupa imaju svoje specifične indikacije i koriste se kako bi se osiguralo pravilno zarastanje kostiju i povratak funkcionalnosti udova.

Unutrašnja fiksacija, često izvedena korištenjem vijaka, pločica i čavala, omogućuje stabilizaciju kosti iznutra. Ovaj postupak omogućuje brže zarastanje kostiju i smanjuje rizik od sekundarnih komplikacija. Također dopušta pacijentima da se brže vrate svojim normalnim aktivnostima. S druge strane, vanjski fiksatori su dobra opcija u slučajevima kada je unutrašnja fiksacija nemoguća ili nepoželjna.

Vanjski fiksatori manje su invazivni od unutrašnjih fiksatora, ali su i manje učinkoviti u imobilizaciji slomljenih kostiju. Ovaj postupak koristi vanjske uređaje poput okvira i šipki koji su pričvršćeni izvan tijela. Takav oblik fiksacije također može biti koristan u slučajevima ozljeda s velikim oštećenjima mekih tkiva.

Važnost oba pristupa ogleda se u njihovoj sposobnosti da se prilagode specifičnim potrebama pacijenta i samoj ozljedi. Pravilno izabrana metoda fiksacije igra ključnu ulogu u osiguranju brzog i uspješnog oporavka nakon frakture kostiju, čime se smanjuje bol, poboljšava kvaliteta života pacijenata i minimiziraju komplikacije koje se mogu javiti tijekom procesa liječenja.

S obzirom na opseg teme, ovaj rad iznosi samo osnovne aspekte, ne obuhvaćajući sve suvremene metode i prakse koje se danas koriste. Kreće od upoznavanja s kosti kao materijalom, oblicima prijeloma i prirode liječenja istih preko konstrukcijskih rješenja raznih fiksatora te njihove povijesti do ergonomijske analize gdje se iznosi njihova ispravna i pouzdana primjena. Cilj rada je ukazati na osnovne aspekte unutrašnje i vanjske fiksacije kostiju te pružiti vodilje pri izboru i primjeni istih.

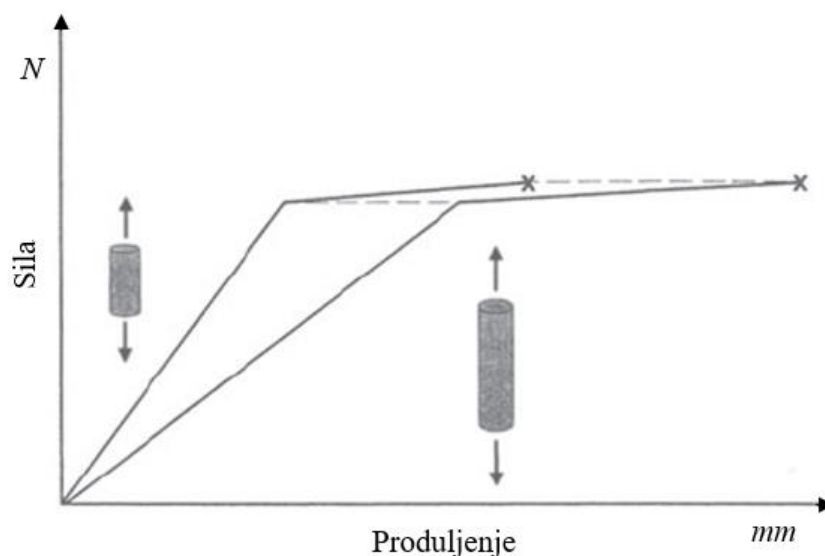
2. KOŠTANI PRIJELOMI

Kost, kao tvrdi organ, sastavni je dio koštanog sustava (kostura). Također, kost je dinamično, živo tkivo sa sposobnošću da se odupre primijenjenom opterećenju prije loma što ovisi o više čimbenika kao što su dob, bolest, razina hormona, premalo ili preveliko opterećenje ili čak smjer u kojem se opterećenje primjenjuje. Sve su to čimbenici koji mogu utjecati na biomehanička svojstva kosti. Postoji nekoliko vrsta kostiju u tijelu, a to su kratke kosti, poput onih u zapešću; ravne kosti, poput lopatice; nepravilne kosti, kao što je čekić unutar uha; sezamoidne kosti, poput onih na dnu stopala te duge kosti, kao što je femur [1], [2]. Osim toga, kost se kao živo tkivo konstantno obnavlja i pregrađuje te služi kao rezervoar minerala i to poglavito kalcija i fosfora, zatim magnezija, natrija i drugih. Važno je naglasiti da kost ima sposobnost funkcionalne prilagodbe mehaničkim uvjetima odnosno kod pojačanog opterećenja kost hipertrofira da bi kompenzirala to opterećenje. Isto tako, kod smanjenja opterećenja dolazi do demineralizacije kosti i osteopenije (pada ukupne mase kosti u jednakom volumenu). Sama koštana masa dolazi u dva oblika. To su zbijena (kompaktna, kortikalna) kost i spužvasta kost (spongiozna, trabekularna) te zajedno čine kompozitni materijal [3]. Prije pregleda poglavlja o koštanim prijelomima potrebno je nešto reći o biomehaničkim svojstvima kosti.

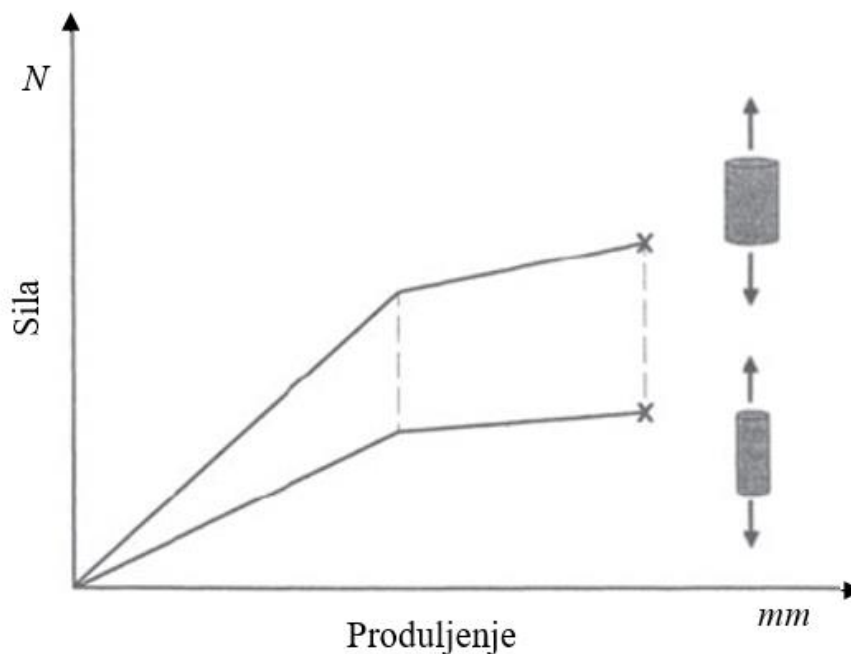
2.1. Biomehanička svojstva kosti

Strukturna svojstva obično se definiraju pomoću krivulje sila - produljenje i ovise o obliku i veličini kosti pa prema [2], svojstva za dugu kost pod jednakim opterećenjem bit će drugačija od onih za kratku kost. U donjem dijagramu (Slika 1) prikazano je ponašanje duže kosti u odnosu na kraću kost sa sličnom površinom poprečnog presjeka pod jednakim vlačnim opterećenjem. Uočava se linearni odnos između povećanja opterećenja i povećanja duljine kosti te pokazuje da je lakše postići promjenu duljine duže kosti nego kraće. Iz tog razloga je nagib krivulje za dužu kost blaži nego za kraću kost. Drugim riječima, kraća kost djeluje kruće. Nasuprot tome, prilikom usporedbe kostiju s različitim površinama poprečnog presjeka, ali jednakih duljinama, kost s većom površinom poprečnog presjeka djelovat će kruće (Slika 2). Područje konstantnog nagiba koje kreće od ishodišta koordinatnog sustava do prvog pregiba krivulje na dijagramima sila - produljenje naziva se elastično područje. Ako opterećenje na kosti djeluje u ovom području, tada se kost teoretski neće oštetiti i može se konstantno opterećivati i rasterećivati. Međutim, klinički je pokazano da je kost osjetljiva na oštećenje uslijed zamora, ako je opterećenje koje se ponavlja dovoljno veliko i ako se provodi tijekom određenog vremenskog razdoblja. Dakle, pri određenoj razini opterećenja kosti se nakon

određenog vremena oštećuju i počinju popuštati. Kako se opterećenje povećava, opet se uočava linearni odnos, ali je nagib manji od onog u elastičnom području. Ovo područje krivulje naziva se plastično područje. Kada bi se teret uklonio, u plastičnom području, kost bi ostala deformirana i više ne bi imala svoju izvornu duljinu. Ako se opterećenje poveća, postiglo bi se opterećenje pri kojem dolazi do loma kosti [2].

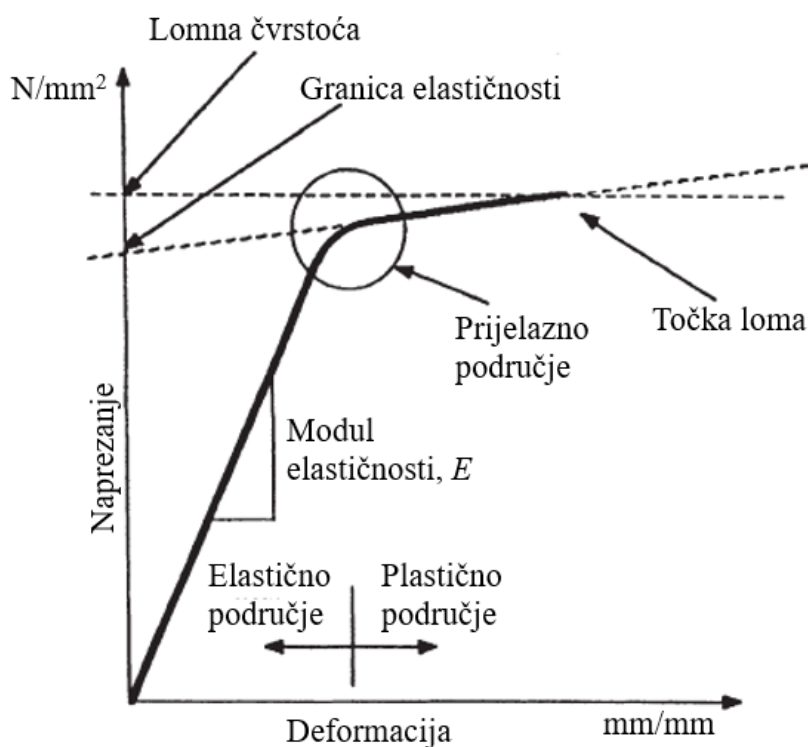


Slika 1. Dijagram sila – produljenje kod kosti različite duljine ali iste površine poprečnog presjeka [2]



Slika 2. Dijagram sila – produljenje kod kosti iste duljine ali različite površine poprečnog presjeka [2]

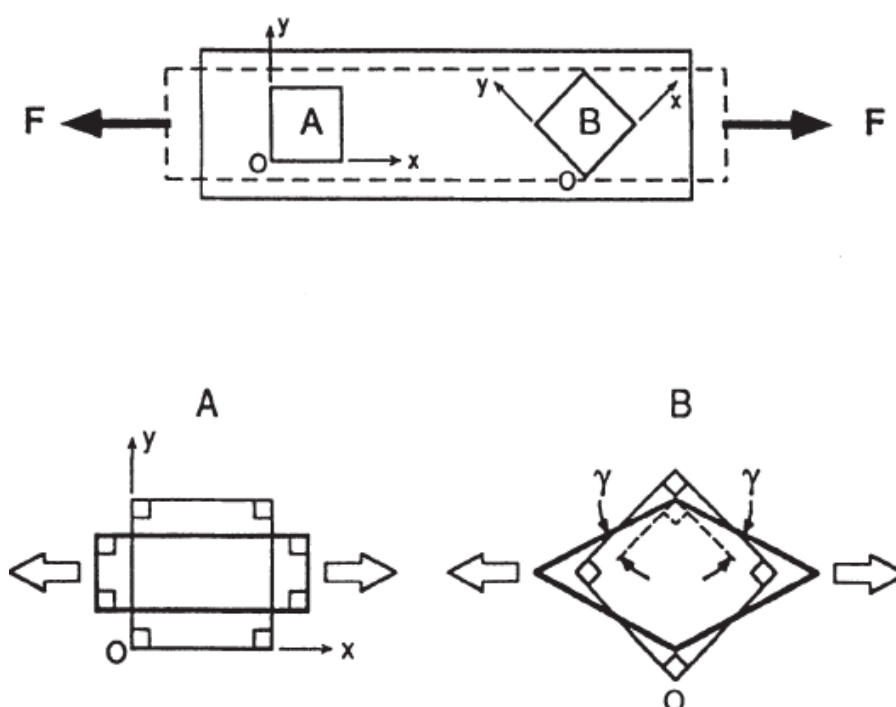
Da bi se definirala mehanička ili materijalna svojstva kosti, moraju se uzeti u obzir oblik i veličina kosti. Nadalje, budući da biomehanička svojstva opisuju kost kao materijal, mogu se povezati sa stvarnom mikroskopskom strukturom kosti kao i s njenim biokemijskim sastavom. Dijagram naprezanje - deformacija imat će isti opći oblik kao i krivulja sila - produljenje, ali se neće mijenjati za različite oblike i veličine kosti pošto su vrijednosti sila i produljenja normalizirane. Nagib početnog linearnog područja krivulje naprezanje - deformacija definira elastični ili Youngov modul kosti. Kada kost počne popuštati, ona doseže svoju granicu elastičnosti. Na mjestu gdje nagib ponovno postaje konstantan, kost postiže svoju granicu tečenja. S povećanjem naprezanja, krivulja se proteže u područje plastičnosti dok se ne dosegne točka loma (Slika 3).



Slika 3. Dijagram naprezanje – deformacija [2]

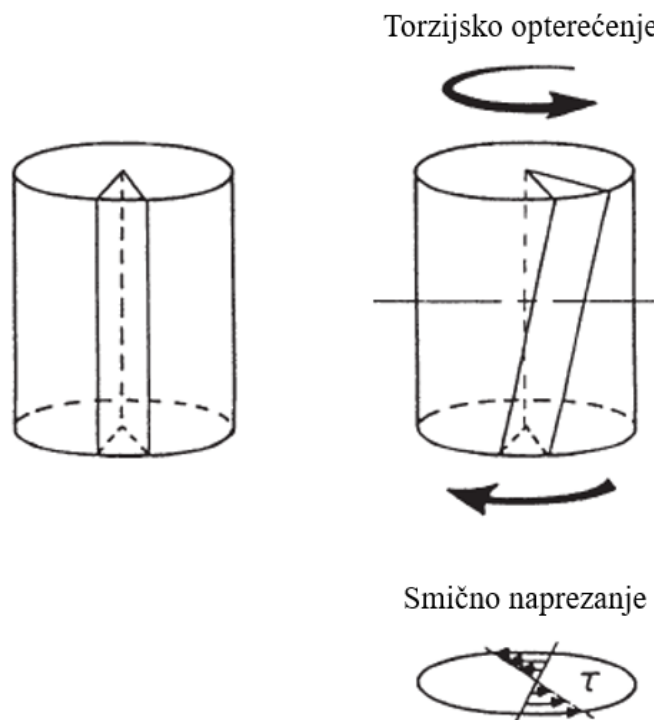
Treba naglasiti da je čvrstoća pojedine kosti uvijek ista, a njezino krajnje opterećenje može varirati ovisno o veličini kosti. Nadalje, zbijena kost čvršća je od spužvaste kosti. Budući da je potrebna veća površina za zglobove na krajevima dugih kostiju, povećani presjek spužvaste kosti omogućuje da kost izdrži narinuta opterećenja bez velikog povećanja mase kosti. U području osovine duge kosti (dijafiza) gdje je poželjan manji poprečni presjek, zbita kost je prikladniji izbor budući da takva svojstva materijala (npr. veći modul elastičnosti) mogu

kompenzirati anatomske zahtjeve smanjene površine poprečnog presjeka kosti. Stoga kompozitna priroda kosti može zadovoljiti različite zahtjeve opterećenja i oblika. Uz to, mora se pažljivo razlikovati opterećenje primijenjeno na kost u odnosu na stvarno stanje naprezanja unutar iste. Prema [2], (Slika 4), područja A i B promatrana su u različito postavljenim koordinatnim sustavima. Uzimajući prvo u obzir područje A, očito je da se na uzdužnoj osi (os x) javljaju samo vlačna naprezanja u smjeru primijenjene sile. Međutim, ako se koordinatni sustav zakrene za 45° u smjeru suprotnom od smjera kretanja kazaljke na satu, kao što je prikazano u području B, deformacija ukazuje na prisutnost smičnih naprezanja unutar kosti.



Slika 4. Utjecaj zakretanja koordinatnog sustava na vrstu opterećenja kosti [2]

Torzijsko opterećenje također je dobar primjer kako se u kostima mogu pojaviti smična naprezanja i deformacije (Slika 5). Primijenjena torzija stvara smična naprezanja (i deformacije) u uzdužnoj i poprečnoj ravnini uzorka kosti [2].



Slika 5. Smično naprezanje uslijed torzijskog opterećenja [2]

2.2. Mehanizmi nastanka loma kosti

Načini loma kostiju ovise ne samo o raspodjeli naprezanja u kosti, već i o činjenici da materijalna svojstva kostiju variraju u različitim smjerovima. Kortikalna kost femura (bedrene kosti) prilikom vlačnog pokusa pokazuje da modul elastičnosti duž uzdužne osi kosti može biti čak 50% veći od onoga izmjerenog duž poprečne osi. Nadalje, modul elastičnosti prilikom tlačnog pokusa veći je od vlačnog koji je pak veći od onog izmjerenog kod smicanja. Razlog iza ovih razlika krije se u samoj mikrostrukturi kosti. Naime, kost nije homogen materijal i stoga se uslijed opterećenja različito ponaša u različitim smjerovima, odnosno materijal kosti je anizotropan. Preciznije, budući da su Haversovi kanali u kosti poredani duž uzdužne osi, svojstva koštanog materijala slična su u poprečnoj ravnini. Stoga se kost smatra transverzalno izotropnim materijalom. Takvim pristupom i razumijevanjem biomehaničkih svojstava i naprezanja unutar kosti pod određenim uvjetima opterećenja može se odgonetnuti zašto se kost lomi na različite načine za definirane uvjete opterećenja [2].

2.2.1. Vrste i uzroci loma kosti

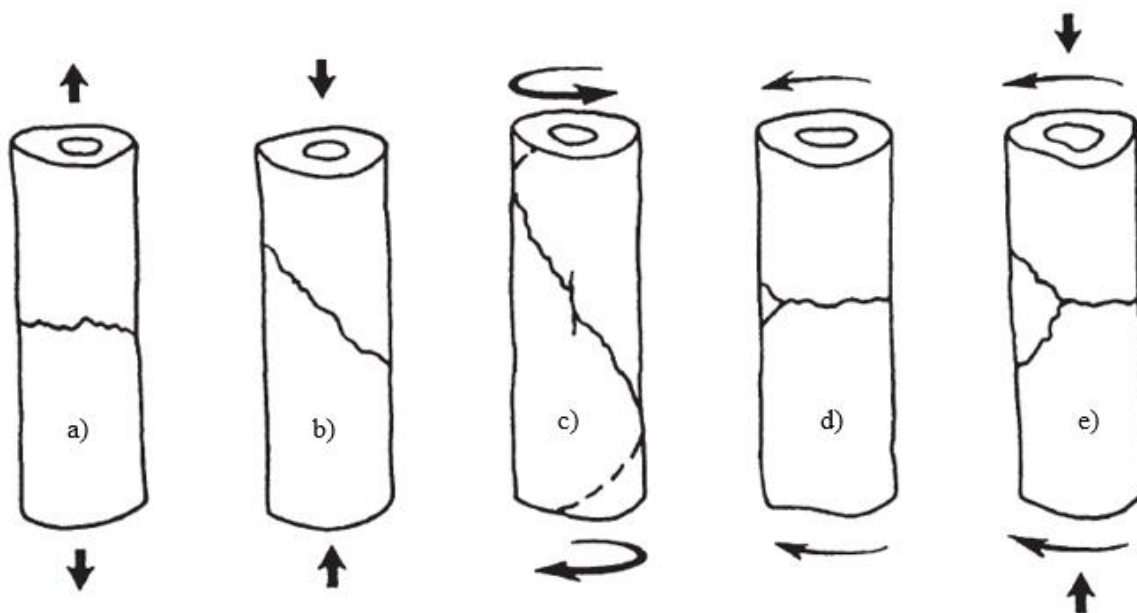
Prijelom kosti definiran je kao prekid kontinuiteta koštanoga tkiva. Takav prekid kontinuiteta nastaje djelovanjem vanjskih ili unutrašnjih sila na kost. Prijelom može biti potpun (s prekidom kontinuiteta periosta) ili nepotpun (kad je periost očuvan) gdje je periost sloj vezivnog tkiva koje čini površinu kosti. Sila koja dovodi do prijeloma kosti može biti izravna, kao što je udarac izvana ili posredna sila, kao što je pad s određene visine. Također, razlikujemo spontane prijelome i patološke prijelome. Spontani prijelomi nastaju kod izrazitog preopterećenja kosti, npr. kod sportaša kod kojih koštano tkivo ne može podnijeti toliko jako opterećenje koje mišići svojim kontrakcijama mogu učiniti. Patološke prijelome uzrokuju patološke promjene građe kosti, što dovodi do razrjeđenja i slabljenja koštanog tkiva, npr. koštane ciste ili metastatske promjene na kosti, odnosno bolesti. Iako postoji više podjela koje se bave vrstama prijeloma kosti, bit će spomenute dvije najraširenije. Prva podjela je prema stanju kože i kožnog pokrova iznad mjesta prijeloma pa se takvi prijelomi dijele na otvorene prijelome (koža je oštećena) i zatvorene prijelome (koža nije oštećena). Druga podjela je prema vrsti prijelomnih pukotina koštanih ulomaka:

- poprečna prijelomna pukotina,
- kosa prijelomna pukotina,
- spiralna prijelomna pukotina,
- uzdužna prijelomna pukotina [3].

Nadalje, neke vrste prijelomnih pukotina moguće je upariti s vrstom opterećenja koje djeluju na kost. Prema [2], vrste opterećenja koje djeluju na kost su:

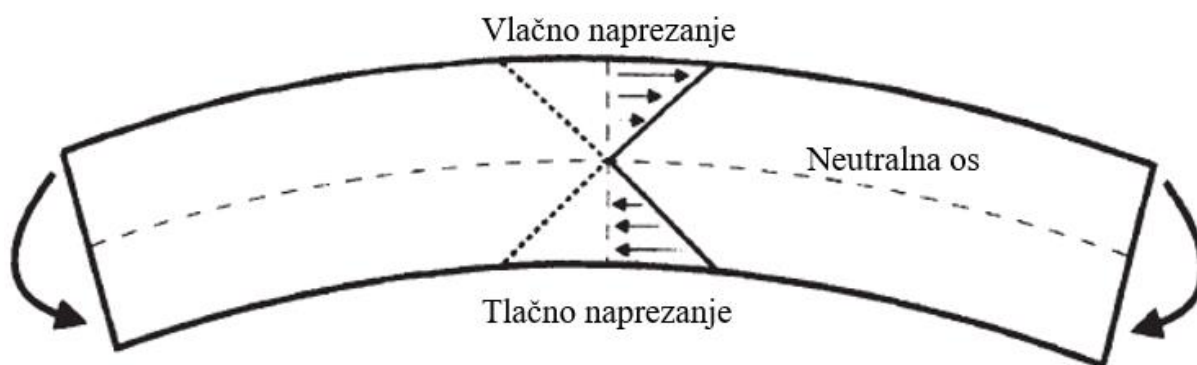
- vlačno opterećenje,
- tlačno opterećenje,
- torzijsko opterećenje,
- savijanje
- kombinacija tlačnog opterećenja i savijanja.

Kortikalna kost podvrgnuta vlačnom opterećenju obično se lomi duž ravnine okomite na smjer primijenjenog opterećenja, no kada je kost podvrgnuta kompresiji, ona pada duž dijagonalne ili kose ravnine. Ova ravnina loma obično je pod kutom od 45° u odnosu na smjer primijenjenog opterećenja. Kada se na kost primijeni torzijsko opterećenje (uvijanje) kost doživljava smična naprezanja u poprečnom i uzdužnom smjeru. To može precipitirati uzdužnu pukotinu u strukturi kosti, ali put loma je u većini slučajeva duž spirale pod kutom od 45° (Slika 6).



Slika 6. Oblici prijeloma kosti i odgovarajućih opterećenja: a) vlačno opterećenje, b) tlačno opterećenje, c) torzija (uvijanje), d) savijanje, e) kombinacija tlačnog opterećenja i savijanja [2]

Kada bi se kost podvrgnula savojnom opterećenju, jedan dio kosti bi doživio tlačna naprezanja, dok bi drugi dio doživio vlačna naprezanja (Slika 7). Površina kosti opterećena vlačno doseže granicu tečenja prije ulaska u plastično područje (Slika 3). Kako je cijela kost slabija u vlačnom području nego u kompresiji, tako će dio kosti opterećen vlačno prije popustiti. U konačnici, dolazi do loma čiji je oblik kombinacija ranije opisanih oblika kada se primijeni vlačno i tlačno opterećenje (Slika 6) [2].



Slika 7. Naprezanja u kosti prilikom savijanja [2]

2.3. Cijeljenje prijeloma

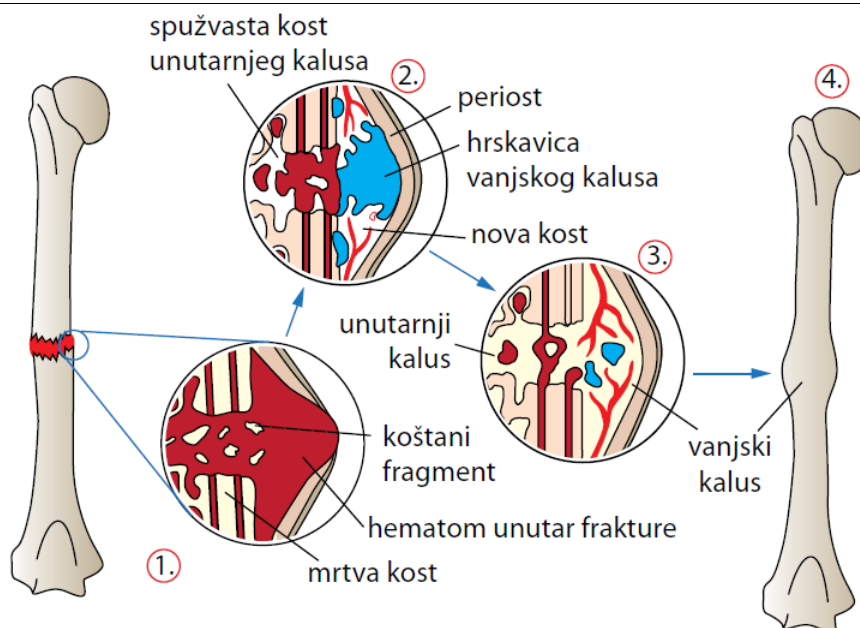
Poznavanje biološkog procesa zarastanja koštanog prijeloma od velike je važnosti prilikom izbora metode liječenja pa tako i uređaja i implantata koji se koriste u procesu. Organizam trenutačno reagira na traumu aktiviranjem metaboličkih procesa i mobilizacije gotovo svih organskih sustava, posebno hormonalnog, te lokalno reagira na oštećenje tkiva. Optimalno zacjeljivanje prijeloma zahtijeva približavanje rubova i minimalan nedostatak kosti. Da bi se postigli ti uvjeti, potrebno je koristiti odgovarajući kirurški materijal i mehanizme manipulacije ulomcima kako bi se održali u optimalnom položaju. Također, kost je jedinstveno tkivo koje se regenerira stvaranjem novog tkiva istoga tipa, a ne ožiljkom koji predstavlja drugačiji tip tkiva. Proces zacjeljivanja je kompleksan i ovisi o mnogim biološkim i mehaničkim faktorima. Kost može zacijeliti primarno ili sekundarno [3].

2.3.1. Primarno cijeljenje

Primarno cijeljenje kostiju zahtijeva pravilan položaj i fiksaciju ulomaka kroz kompresivnu osteosintezu gdje stanice osteoblasta i osteoklasta igraju važnu ulogu. Osteoklasti razgrađuju nekrotično tkivo, dok osteoblasti stvaraju novo tkivo koje povezuje ulomke. Krvne žile Haversovih kanala vaskulariziraju oštećene dijelove kosti te provode spomenute stanice kroz kost. Ulomci kosti direktno se spajaju stvaranjem osteoma (novih koštanih izraslina). Za uspješno cijeljenje, osteosinteza mora biti stabilna tijekom cijelog procesa, a barem jedan ulomak kosti mora biti potpuno vitalan [3].

2.3.2. Sekundarno cijeljenje

U sekundarnom cijeljenju ulomci kostiju povezuju se formiranjem kalusa, novostvorenog granulacijskog tkiva između krajeva slomljene kosti. Krvarenje, odnosno stvaranje hematoma (izljeva krvi van krvnih žila), u medularnom kanalu i subperiostalnom prostoru pokreće upalnu fazu. Tada nastupa proces organizacije hematoma koji zamjenjuje ugrušak fibrovaskularnim i osteogenim tkivom. Osteogene stanice potom migriraju iz periosta i stvaraju koštani kalus koji premošćuje frakturnu pukotinu. Nakon toga slijedi faza remodeliranja, gdje kalus postupno ispunjava pukotinu i dobiva karakteristike normalne kosti (Slika 8) [3].



Slika 8. Cijeljenje prijeloma [3]

2.4. Liječenje prijeloma

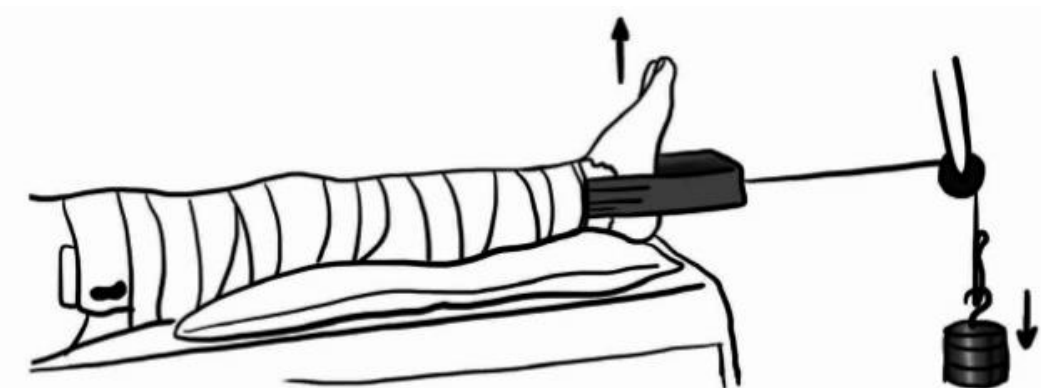
Nakon definiranja osnovnih mehanizama cijeljenja kosti, potrebno je reći nešto o samom liječenju koštanih prijeloma. Naime, tri su osnovna načela liječenja prijeloma među kojima je prvo načelo repozicije, a odnosi na namještanje prijeloma u željeni anatomske položaj. Iduće načelo je retencija, odnosno zadržavanje istih ulomaka u željenom položaju dok traje cijeljenje kosti. Retencija ulomaka može se podijeliti u dvije skupine, a to su konzervativno i kirurško liječenje. Treće načelo odnosi se na ranu funkcijsku mobilizaciju, odnosno rehabilitaciju [3].

2.4.1. Konzervativno liječenje prijeloma

Konzervativno liječenje prijeloma obuhvaća postupke manualne repozicije ulomaka, zadržavanje istih u korigiranom položaju jednom od metoda vanjske imobilizacije uz uvjet da se pri tomu ne naruši integritet kožnog pokriva niti priležećih mekih tkiva. Zadržavanje ulomaka u korigiranom položaju može se izvesti klasičnim gipsom ili tzv. „plastičnim gipsom“, a radi se o plastičnoj masi koja se modelira prema ozlijeđenom udu te može biti meki ili tvrdi. Metode konzervativnog liječenja prijeloma su:

- imobilizacija traumatiziranog uda u slučaju kada nije došlo do pomaka ulomaka,
- manualna repozicija ulomaka i imobilizacija uda,
- kožna trakcija (ekstenzija) slomljene kosti,
- koštana trakcija (ekstenzija) slomljene kosti,
- kombinirani tipovi kožne i koštane trakcije.

Manualna repozicija ulomaka vraća ih u anatomske normalne pozicije i zadržava taj položaj tijekom cijeljenja. Kod kožne ekstenzije (Slika 9) sila se primjenjuje na područje kože ili mekog tkiva kako bi se prenijela vučna sila na kost dok koštana ekstenzija podrazumijeva kirurški zahvat umetanja žica i čavala u kost kako bi se postigla ekstenzija. Negativne strane konzervativnog liječenja su dugotrajnost bolničkog liječenja, česte rendgenske kontrole i produženo nošenje gipsa što može rezultirati atrofijom mišića, kontrakturama zglobova i potrebom za dugotrajnim fizijatrijskim liječenjem [3], [5].



Slika 9. Primjena kožne traktije (ekstenzije) [5]

2.4.2. Kirurško liječenje prijeloma

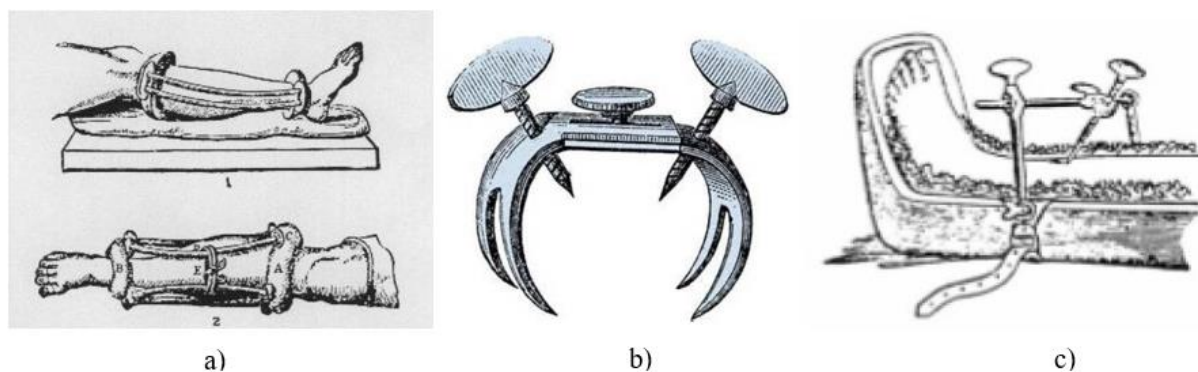
Kirurško liječenje označava pristup prijelomu putem kirurškog reza na koži i potkožju iznad prijeloma (otvoreni pristup). Nakon pristupa, ulomci se repozicioniraju pomoću odgovarajućih instrumenata i fiksiraju u željenom položaju. Ovaj pristup se često naziva "krvava repozicija" ili "otvorena repozicija". Međutim, kirurško liječenje prijeloma uključuje i metode koje ne zahtijevaju kirurški rez, poput manualne repozicije udaljenih ulomaka koji se fiksiraju transkutano (kroz kožu) uvedenim žicama. Iako nema kirurškog reza na mjestu prijeloma, ove metode se i dalje smatraju kirurškim liječenjem prijeloma. U kirurško liječenje prijeloma ubrajaju se unutrašnja i vanjska fiksacija kosti kojima će biti posvećena posebna poglavlja.[3].

3. VANJSKI I UNUTRAŠNJI FIKSATORI

Pojam vanjske fiksacije podrazumijeva pridržavanje ulomaka kosti napravom koja se nalazi izvan tijela. Vanjski fiksator povezan je s kosti pomoću žica, pinova ili vijaka. Nasuprot tome, unutrašnji fiksatori odnose se na konstrukcije koje pridržavaju ulomke kosti, također pomoću vijaka ili žica, unutar tijela pacijenta, odnosno ispod kože. U ovom poglavlju bit će opisan povijesni razvoj vanjskih i unutrašnjih fiksatora. Također, biti će navedene indikacije i kontraindikacije koje također služe kao vodilje pri izboru odgovarajuće vrste fiksatora.

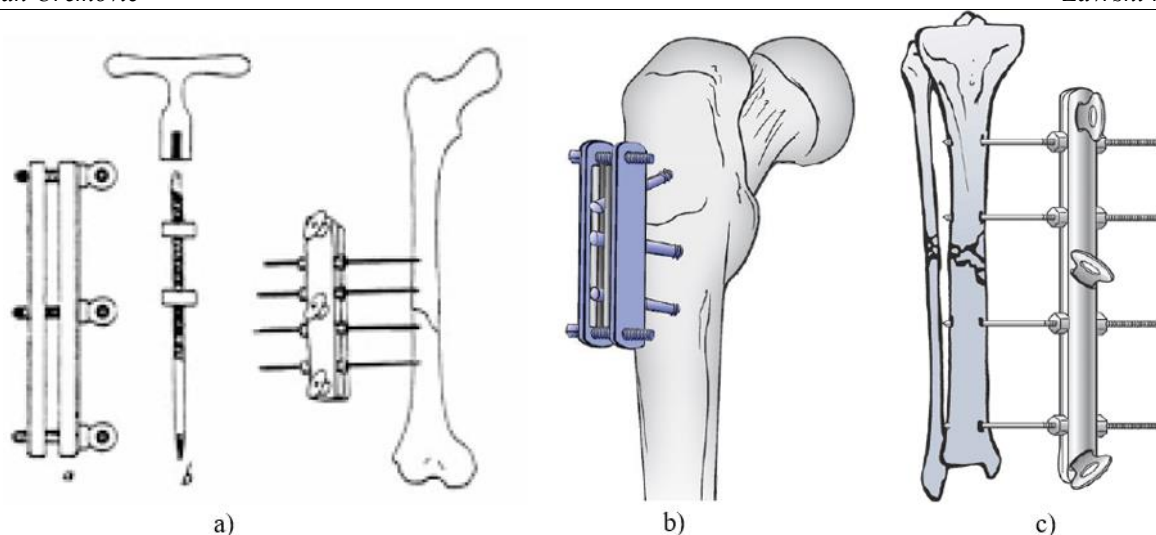
3.1. Vanjska fiksacija kroz povijest

Hipokrat je još 400. godine prije Krista koristio jednostavan vanjski fiksator za prijelom tibije (goljenične kosti). Taj fiksator sastojao se od kožnih prstenova koji su obavijali ud i bili povezani s drvenim šipkama od koljena do gležnja. Međutim, J. Emsberry je 1831. godine prvi opisao vanjski fiksator, a francuski liječnik Malgaigne je 1843. predstavio svoj uređaj za prijelome čašice koljena i vrha lakta, poznat kao *Malgaigneov fiksator*. Keetley je 1839. godine opisao liječenje prijeloma duge kosti s pinovima umetnutim u bedrenu kost i povezanim s vanjskim sustavom udlaga za smanjenje pseudoartroze.



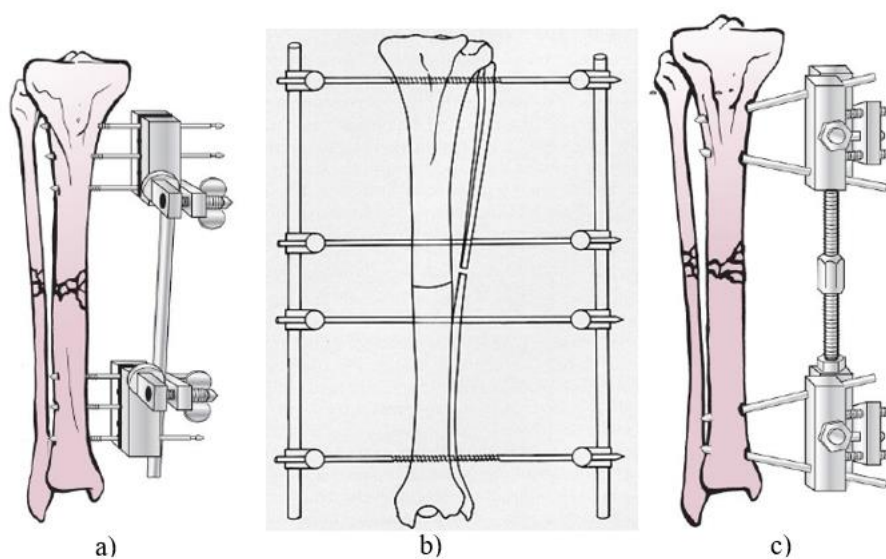
Slika 10. Vanjski fiksatori: a) Hipokratov, b) Malgaigneov, c) Keetleyev [7]

Nakon nekog vremena, Clayton Parkhill je 1897. godine koristio sličan vanjski fiksator s četiri vijka koji su povezani pločicama i vijcima. Istovremeno, Freeman je razvio sustav vanjske fiksacije s pinom iznad i ispod prijeloma povezanom metalnim šipkama. 1902. godine, Lambotte je koristio monolateralni okvir s metalnim pinovima koji su prodirali u kost, a Hoffmann je 1938. preuzeo Lambotteove koncepte i razvio fiksator s univerzalnim kuglastim zglobovom koji je omogućio redukciju prijeloma u tri ravnine.



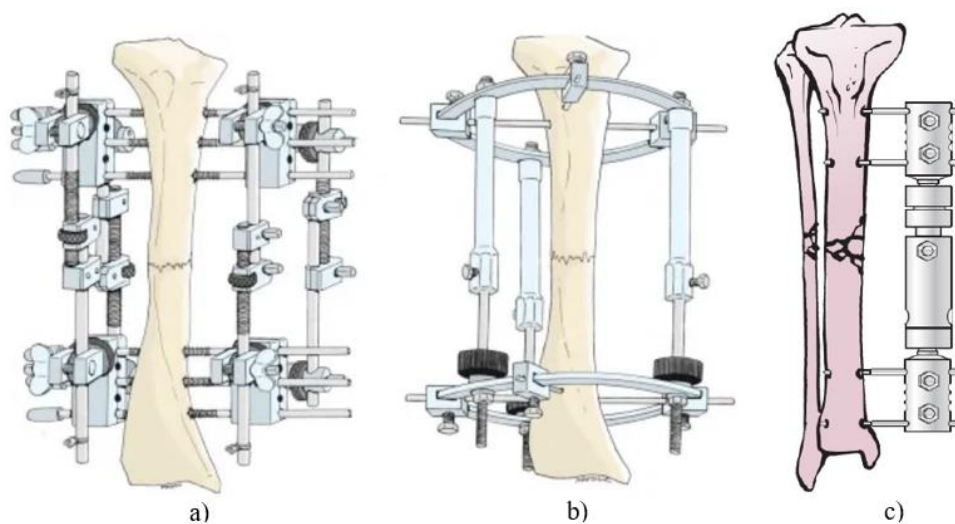
Slika 11. Vanjski fiksatori: a) Parkhillov, b) Freemanov, c) Lambotteov [6]

Nedugo nakon, Roger Anderson razvio je uređaj za redukciju prijeloma s transfikcijskim pinovima i metalnim stezaljkama koji je omogućio višestruku redukciju i kompresiju prijeloma. Otto Stader je 1937. razvio stabilizacijski sustav za prijelome u veterinarskoj praksi, a 1942. su Lewis, Breidenbach i Stader modificirali taj sustav kako bi ga primijenili na ljude. Lewis i Breidenbach su naglasili prednosti postavljanja pinova udaljenih od prijeloma i postavljanja pinova pod kutovima, jednih u odnosu na druge, radi povećane stabilnosti. Andersonov vanjski fiksator je postao popularan tijekom Drugog svjetskog rata, ali su potrebna visoka specijalizacija, česte komplikacije poput labavljenja pinova i infekcija, doveli do smanjenja njegove popularnosti.



Slika 12. Vanjski fiksatori: a) Hoffmanov, b) Andersonov, c) Staderov [6]

U Europi, Vidal je nadgradio Hoffmanov fiksator i dizajnirao četverokutni okvir koji pruža čvršću i stabilniju fiksaciju. U Sovjetskom Savezu 1950-ih, Gavriil Ilizarov osmislio je i razvio novu metodu za liječenje prijeloma, deformiteta i drugih oštećenja kostiju. Metalni okvir koji okružuje ekstremitet pričvršćen je za kost ukriženim pinovima umetnutih kroz kost i ekstremitet. Vanjski prstenovi međusobno su povezani navojnim šipkama i šarkama koje omogućuju pomicanje položaja fragmenata kosti bez otvaranja mjesta prijeloma, a zatim se fragmenti mogu fiksirati u krutom položaju do potpunog zacjeljivanja. 1960-ih i 1970-ih godina, Franz Bernier dalje je razradio Hoffmanov uređaj koji se sastojao od jednostranog okvira s jednom spojnom šipkom i polupinovima. Tijekom 1970-ih, De Bastiani je razvio "dinamički aksijalni fiksator", a Gotzen "monofiksator". Ovi fiksatori su se sastojali od četiri pina postavljena u skupinama po dva na dvije krajnje strane od prijeloma. pinovi su međusobno povezani teleskopskom cjevastom šipkom velikog promjera. Prednost ovih fiksatora, osim što ih pacijent bolje podnosi, bila je u tome što su dopuštali mikropokrete i aksijalno opterećenje tijekom hodanja, čime se pospješuje cijeljenje [6], [7].




Slika 13. Vanjski fiksatori: a) Vidalov, b) Ilizarov, c) De Bastianijev [6], [8]

3.2. Unutrašnja fiksacija kroz povijest

U uređaje za unutrašnju fiksaciju kosti spadaju pločice, žice, odnosno pinovi ili igle, vijci, intramedularni čavli i šipke. Također se povremeno koriste spajalice i stezaljke za osteotomiju ili fiksaciju prijeloma. Pločice za unutrašnju fiksaciju prijeloma u uporabi su već preko stotinu godina, a započeta je 1895. godine kada je Lane uveo metalnu pločicu za unutrašnju fiksaciju

no uporaba takve pločice ubrzo je obustavljena zbog problema s korozijom (Slika 14, a)). Već 1912. godine uz napredak metalurgije, Sherman i nešto ranije, 1909. godine, već spomenuti Lambotte predstavljaju svoju verziju pločica otpornijih na koroziju (Slika 14, b)). Međutim, i te pločice su izašle iz uporabe zbog nedovoljne čvrstoće samog materijala.



Slika 14. a) Laneova pločica, b) Lambotteova pločica [9]

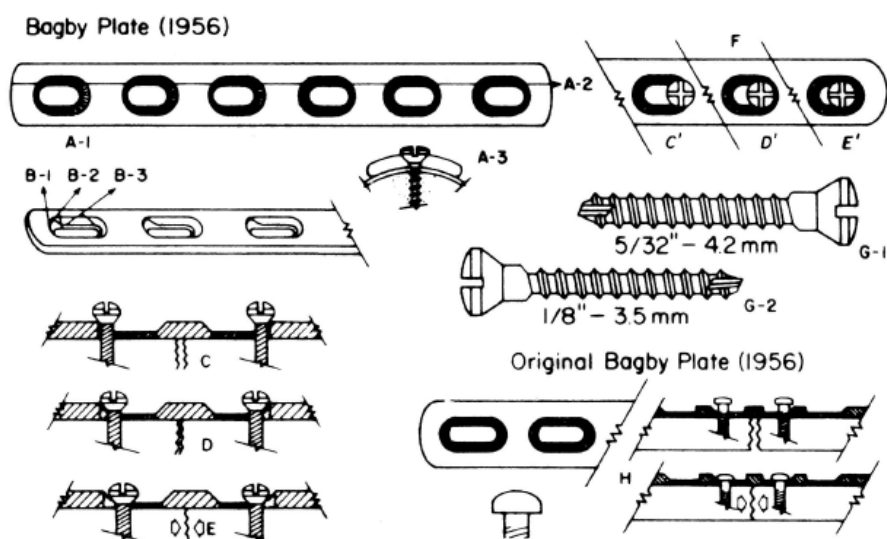
Sljedeći važniji korak u razvoju pločica za unutrašnju fiksaciju dogodio se 1948. godine s Eggarsovom pločicom koja je imala dva uzdužna utora po kojoj su vijci mogli kliziti. Široka uporaba ovakvih pločica bila je ograničena svojom slabošću zbog oblika te rezultirajućom nestabilnošću tijekom fiksacije. 1949. godine Danis uočava važnost kompresije između koštanih fragmenata te koristi *coapteur* pločicu koja povećava stabilnost fiksacije i onemogućava pomake između fragmenata pomoću zateznog vijka na kraju pločice (Slika 15). Koncept kojim se služio utjecat će na dizajn svih budućih pločica.



Slika 15. Coapteur pločica [9]

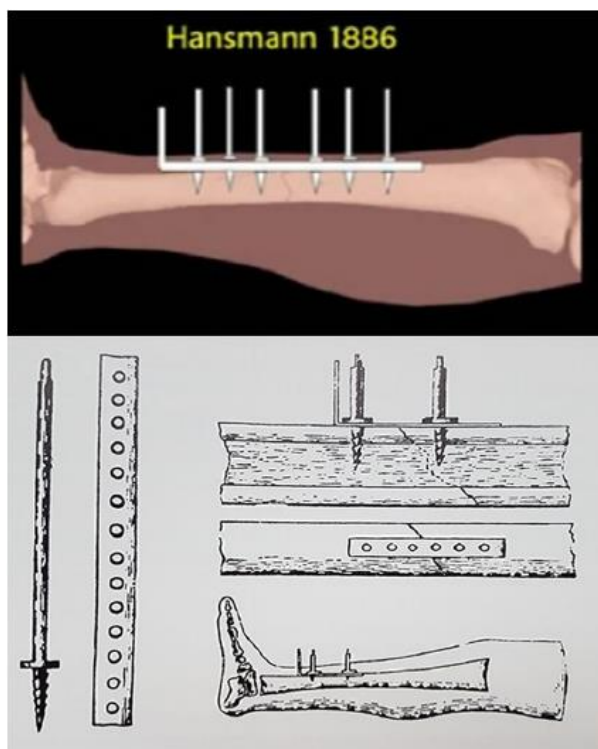
1958. godine Bagby i Janes predstavljaju pločicu s ovalnim rupama koje omogućuju kompresiju tijekom zatezanja vijaka (Slika 16). Muller *et al.* nekoliko godina kasnije, 1965. godine, dizajniraju pločicu sa zatezačem koji se privremeno uhvati za kost i pločicu te na taj način ostvari kompresiju. Takva pločica je bila deblja od ostalih te je rezultirala da kost nakon

cijeljenja ne sadrži periostalni kalus. Pločice sa zatezačem su uglavnom izašle iz uporabe u prilog pločica s ovalnim rupama [9].



Slika 16. Bagby pločice s ovalnim rupama [9]

Švicarski kirurg Fritz Steinmann 1907. godine predstavio je originalni Steinmannov pin. Iako je četiri godine ranije, 1903. godine, talijanski kirurg Alessandro Codivilla opisao sličnu metodu za liječenje deformiteta stopala s čavlom i skeletnom trakcijom. Kirschnerovu žicu uveo je 1909. godine njemački kirurg Martin Kirschner. Obje žice/pina isprva su korištene za trakciju i tek su se počele koristiti za fiksaciju 1930-ih godina [10], [11], [12]. Razlika između žice i pina uglavnom je u njihovom promjeru. Žice su promjera od 0.9 do 1.5 mm dok su pinovi od 1.5 do 6.5 mm ali ne vrijede stroga pravila oko tih granica već ovisi o načinu primjene i potrebi [46]. Kada je riječ o vijcima, godine 1850. francuski kirurzi Cucel i Rigaud izveli su prvi postupak unutrašnje fiksacije redukcijom prijeloma olekranona (vrha laktane kosti) s dva transkutana vijka pričvršćena uzicom. Možda još poznatije, njemački kirurg Carl Hansmann izveo je prvu unutrašnju fiksaciju pločice koristeći uklonjivu čeličnu pločicu i poniklane vijke 1886. godine (Slika 17) Ipak, Lane i Lambotte smatraju se utemeljiteljima ove metode [13], [14].



Slika 17. Prva ugrađena pločica prema Carlu Hansmannu 1886. godine [14]

Prvi kirurg koji je počeo razmišljati i eksperimentirati s intramedularnom fiksacijom bio je Nicholas Senn 1893. godine. Nešto kasnije, 1937. godine braća Rush počela su koristiti duge tanke fleksibilne čelične žice u svrhu stabilizacije prijeloma dugih kostiju. Već spomnuti Danis počeo je izrađivati čavle 1938. godine i koristio je kratke intramedularne implantate za razne prijelome. Küntscher, čiji su doprinosi uvelike unaprijedili fiksaciju intramedularnim čavlima, uveo je tri važna napretka, a to su umetanje čavala s ulazne točke na određenoj udaljenosti od mjesta prijeloma, uporaba implantata dovoljnog kalibra da omogući mehaničku funkciju slomljenog ekstremiteta i postavljanje intramedularnog implantata po cijeloj duljini intramedularnog kanala. Küntscherov prvi postupak implantacije intramedularnog čavla u čovjeka bio je 1939. godine [15].

3.3. Indikacije i kontraindikacije

Indikacije označavaju stanja ili okolnosti u kojima se određeni medicinski postupci mogu primijeniti dok kontraindikacije označavaju stanja ili okolnosti zbog kojih su određeni medicinski postupci zabranjeni jer bi pogoršali stanje bolesnika. Poznavanje indikacija i kontraindikacija prvi je korak pri pravilnom izboru vrste fiksatora.

3.3.1. Indikacije i kontraindikacije za vanjsku fiksaciju

1958. godine, grupa švicarskih kirurga i ortopeda osnovala je grupu s fokusom na istraživanje osteosinteze (tehnike liječenja prijeloma kostiju), poznatu kao *Arbeitsgemeinschaft für Osteosynthesefragen*, skraćeno AO. Ova skupina autora je razvila inovativna načela kirurškog liječenja prijeloma, temeljena na dosadašnjim iskustvima, spoznajama iz kirurške prakse, kliničkim opservacijama i laboratorijskim eksperimentima, kao i metalurškim ispitivanjima osteosintetičnog materijala. Prema AO skupini autora, glavni cilj liječenja svakog prijeloma je obnova normalne anatomske osi slomljene kosti i povratak funkcionalnosti ozlijeđenog uda. Indikacije za vanjsku fiksaciju, prema jednom od autora iz AO grupe, mogu se podijeliti u 6 skupina kako slijedi [3].

U prvu skupinu spadaju otvoreni prijelomi gdje se vanjska fiksacija koristi za stabilizaciju koštanih ulomaka s ozbiljnim ozljedama mekog tkiva. Također se koristi kada postoji veći rizik od infekcije, primjerice kod predugog čekanja prije liječenja ili kontaminacije rane. Ovaj postupak minimalno je invazivan te izbjegava dodatna oštećenja mekih tkiva i prokrvljenosti kosti. Kod zatvorenih prijeloma, koji označavaju drugu skupinu, vanjska fiksacija se koristi za privremeno spajanje ulomaka kod teških politrauma i teških zatvorenih kontuzija (nagnečenja) mekog tkiva. Također, u takvim slučajevima, privremeni vanjski fiksator može se primijeniti izvan zone ozljede i izvan zone potencijalnog kirurškog zahvata kako bi se održao položaj ekstremiteta tijekom liječenja mekih tkiva. Vanjska fiksacija također se koristi za kontrolu oštećenja kod politraume, što predstavlja treću skupinu indikacija. Može se izvesti brzo i, budući da je minimalno invazivna tehnika, minimizirat će svaki dodatni kirurški korak. Vanjska fiksacija može se koristiti kod gotovo svakog prijeloma duge kosti i velikog zgloba. Glavna prednost ovog pristupa je brzo postizanje relativne stabilnosti koja pomaže kontrolirati bol, smanjiti krvarenje, upalu te olakšati njegu. U četvrtu skupinu spadaju ozljede zglobova gdje se vanjska fiksacija koristi za rekonstrukciju zgloba interfragmentarnom kompresijom s apsolutnom stabilnošću, koja omogućuje ranu pokretljivost bez boli. Prijelom zgloba također se može tretirati kirurškim zahvatom unutrašnje fiksacije otvorene redukcije (engl. *open reduction internal fixation*, ORIF) ili kombinacijom interfragmentarne fiksacije vijkom s vanjskim fiksatorom. Ovo je općenito privremena mjera osmišljena za zaštitu osjetljivih mekih tkiva povezanih s nestabilnim ili složenim prijelomom zgloba ili za rješavanje iščašenja zgloba koja ne dopuštaju primarnu definitivnu unutrašnju fiksaciju ili popravak ligamenta. U petu skupinu ulaze gubitak mekog i koštanog tkiva što se rješava primarnim skraćivanjem

ekstremiteta nakon čega slijedi sekundarna distrakcijska osteogeneza kako bi se vratila duljina ekstremiteta. U nekim slučajevima to će izbjeći potrebu za velikom plastičnom kirurškom rekonstrukcijom. Šesta skupina označava neizravnu redukciju tijekom minimalno invazivne osteosinteze. Nakon što se fraktura reducira, položaj se održava zaključavanjem vanjskog fiksatora dok se unutrašnja fiksacijska pločica ili intramedularni čavao umeću i učvršćuju. U nekim situacijama, kada unutrašnja fiksacija ne pruža odgovarajuću stabilnost, vanjski fiksator može se ostaviti na licu mjesta kratko vrijeme kako bi se pružila dodatna potpora [16].

Kontraindikacije za vanjsku fiksaciju su malobrojne pošto je zahvat, u većini slučajeva, minimalno invazivan no ipak postoje. Neke od kontraindikacija uključuju osteoporozu te pretilost pacijenta kod kojeg bi postavljanje pinova na siguran način bilo otežano. Također, periprotetski prijelomi (prijelomi na dijelovima koji sadrže implantate) mogu imati smanjenu količinu koštanog tkiva potrebnog za postavljanje pinova. Nadalje, pacijent koji nije suglasan relativna je kontraindikacija jer se isti može protiviti kako postavljanju tako i uklanjanju fiksatora. U obzir se također treba uzeti psihološko i emocionalno stanje pacijenta [17], [18].

3.3.2. Indikacije i kontraindikacije za unutrašnju fiksaciju

Najkorišteniji element prilikom unutrašnje fiksacije je vijak te kada god postoje dva fragmenta kosti čija veličina i geometrija dopuštaju fiksaciju vijcima, tada ih treba i koristiti. Vijci svoju najveću primjenu nalaze u rekonstrukciji intraartikularnih epifiznih i metafiznih prijeloma, odnosno prijeloma dijela zgloba. Avulzijski prijelomi također su idealni za fiksaciju vijcima. U praksi je fiksiranje isključivo vijcima rezervirano za kratke cjevaste kosti i za epifizne i metafizne frakture. Iako se dugi spiralni prijelomi tibije mogu fiksirati samo vijcima, to se više ne prakticira zbog potrebe za podupiranjem težine, no kada se fiksacija vijcima kombinira s pločicom, moguće je podnijeti određenu težinu. Kostii kao što su humerus i femur izložene su tako velikim silama da fiksacija isključivo vijcima nije dovoljno čvrsta i mora se koristiti u kombinaciji s pločicom [19].

Indikacije za unutrašnju fiksaciju pločicama uključuju prijelome zglobova ili kosti oko zglobova, određene prijelome dugih kostiju te se koristi kod neuspješnog liječenja konzervativnim metodama. Koriste se kod liječenja pseudoartroze, artrodeze te kod resekcije tumora. Također, neizostavna je metoda nakon zahvata osteotomije (operativnog presijecanja kosti) [20].

Nadalje, u indikacije za unutrašnju fiksaciju žicama spadaju prijelomi u određenim epifiznim i metafiznim područjima, prijelomi malih kostiju (npr. šake i stopala), saniranje malih koštanih fragmenata te repozicija fragmenata kod višefragmentarnih prijeloma uz stabilnu fiksaciju [21].

Prema AO grupi, intramedularni čavao ograničen je na uporabu kod prijeloma dijafize femura i tibije. Poprečni i kratki kosi prijelomi središnjeg dijela femura i tibije smatraju se dobrim indikacijama, za koje je konvencionalno učvršćivanje intramedularnim čavlama metoda izbora. Ova metoda također je prikladna za liječenje odgođenog srastanja i pseudoartroze u istim anatomskim područjima [19].

Kontraindikacije kod unutrašnje fiksacije uključuju ozbiljne otvorene prijelome s velikim gubitkom mekog tkiva te visoka kontaminacija što onemogućuje sterilno postavljanje bilo kakvog unutrašnjeg fiksatora. Također, dobna granica utječe na kontraindikacije jer kod npr. pločica u kontaktu s kosti može doći do osteonekroze, odnosno odumiranja koštanog tkiva te infekcije koju starija populacija teže podnosi [22].


4. KONSTRUKCIJSKA RIJEŠENJA VANJSKIH I UNUTRAŠNJIH FIKSATORA

Ovo poglavlje baviti će se konstrukcijskim rješenjima, kako vanjskih tako i unutrašnjih, fiksatora što je jedan široki pojam koji uključuje njihovu podjelu u grupe, opis dijelova te materijala od kojih su sastavljeni.

4.1. Materijali i dijelovi vanjskih fiksatora

Konstrukcija vanjskog fiksatora sastoji se od nekoliko osnovnih komponenti, a to su Schanzovi vijci, Steinmannovi pinovi, šipke/cjevčice, stezaljke, te kod kružnih i hibridnih fiksatora pojavljuju se još i prstenovi [16].

Počevši od Schanzovih vijaka, oni su definirani kao pinovi s djelomičnim navojem. Dostupni su u različitim promjerima i duljinama (bilo osovine ili dijela s navojem) i s različitim vrhovima. Standardni Schanzovi vijci imaju vrhove u obliku troakara (trobridne oštrice) te zahtijevaju prethodno bušenje. Samobušeci i samonarezujući Schanzovi vijci imaju oštar i posebno dizajniran vrh koji buši i reže navoj u jednom prolazu. Načinjeni su od čelika, titana ili s premazom od hidroksiapatita koji omogućuje rast kosti sve do samog vijka (oseointegracija) i smanjuje učestalost labavljenja istoga te su biokompatibilni (Slika 18). Biokompatibilnost odnosi se na sposobnost materijala da u organizmu ne izazove alergijske reakcije ili oštećenja te je jedan od glavnih zahtjeva za materijale fiksatora koji dolaze u kontakt sa živim tkivom.



Slika 18. Schanzovi vijci: a) standardni, b) samobušeci [16]

Steinmannovi pinovi koriste se kao transalni pinovi (potpuno prolaze kroz kost) te je za njihovo umetanje uvijek potrebno prethodno bušenje. Trenutno su najčešće korišteni materijali za pinove nehrđajući čelik i legura titana Ti_6Al_4V zbog njihove visoke čvrstoće. Međutim, vrijednosti modula elastičnosti čelika (~200 GPa) i titana (~100 GPa) značajno su veće od modula elastičnosti kostiju koji je općenito u rasponu od oko 20 GPa. Takva razlika može dovesti do koncentracije naprezanja na kontaktu pina i kosti. Stoga je potrebno upotrijebiti

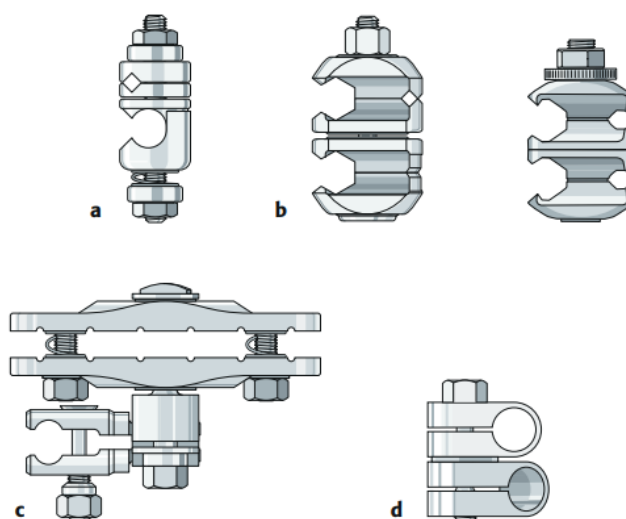
materijal s nižim modulom elastičnosti, bez kompromisa u pogledu čvrstoće. Zheng *et al.* usporedili su performanse pinova kod unilateralnog vanjskog fiksatora, gdje su pinovi izrađeni od dvije legure titana, Ti2448 i Ti₆Al₄V. Prvi ima usporedivu ili nešto veću čvrstoću te znatno niži modul elastičnosti (za 70%). Međutim, modul elastičnosti Ti2448 (~33 GPa) bliži je modulu elastičnosti kortikalne kosti. Podvrgnuti testovima na kompresiju, savijanje i torziju, fiksatori s pinovima izrađenim od ovih legura titana pokazuju male varijacije naprezanja i deformacija, što je pokazatelj stabilnog sustava. Međutim, fiksator s Ti2448 pinovima pokazao je veću elastičnost te manju učestalost labavljenja što pospješuje proces zacjeljivanja zbog smanjenog mikrokretanja na kontaktu pina i kosti.

Najčešće korišteni materijal za šipke je nehrđajući čelik no Radke *et al.* kažu da se zbog povećanja mehaničke krutosti bez značajnog povećanja težine daje prednost materijalima kao što su titan, aluminij i ugljična vlakna. Frydryšek *et al.* predlažu korištenje ugljičnih vlakana umjesto titana u liječenju prijeloma zdjelice zbog dodatne antibakterijske zaštite, djelomične vidljivost tijekom rendgenskog snimanja, smanjenog naprezanja i deformacija te manje težine. Tomanec *et al.* proveli su analizu metodom konačnih elemenata kako bi procijenili učinkovitost kružnog fiksatora kod liječenja prijeloma tibije, pri čemu su šipke i prstenovi načinjeni od kompozita s ugljičnim vlaknima, a ostale komponente od titana i nehrđajućeg čelika. Takav fiksator lakši je za 63% u usporedbi s potpuno metalnim fiksatorom. Uz to, rezultati analize korištenjem metode konačnih elemenata pokazali su da je maksimalno dopušteno naprezanje kod fiksatora s kompozitom od ugljičnih vlakana 1,72 puta veće od maksimalnog generiranog naprezanja. Pervan *et al.* usporedili su performanse unilateralnih, biplanarnih *Sarafix* fiksatora, čije su šipke izrađene od ugljičnog epoksida i nehrđajućeg čelika. Fiksatori s ugljičnim epoksidnim šipkama pokazali su 44% manje naprezanje. Prethodna istraživanja ukazuju na prednosti ugljičnih vlakana prilikom izbora materijala za šipku vanjskog fiksatora (Slika 19).



Slika 19. Cijev od nehrđajućeg čelika i šipka od ugljičnih vlakana [16]

Stezaljke omogućuju vezu između šipki i pinova. Šipke se također mogu međusobno spojiti pomoću odgovarajućih stezaljki (stezaljke "šipka na šipku") te postoje stezaljke koje mogu držati jedan ili više pinova (Slika 20). Ranije verzije stezaljki bile su od čelika i titana dok novije verzije razmatraju kompozitne materijale manje težine. Basat *et al.* provedli su kvantitativnu statističku analizu za metalne legure i polimere kako bi odredili najprikladniji materijal za stezaljke unilateralnog vanjskog fiksatora. Metalne legure koje su razmatrane bile su AISI316L, Ti_6Al_4V , aluminij 7175 i magnezij AZ80A-T5, dok su razmatrani polimeri bili polietilen visoke gustoće, polietilen tereftalat, polieter eter keton i polikarbonat. Gustoća, vlačna čvrstoća, lomna čvrstoća i cijena bili su faktori koji su uzeti u obzir za metalne legure, dok su temperatura taljenja, temperatura staklenog prijelaza, gustoća, vlačna čvrstoća, lomna čvrstoća i cijena uzeti u obzir za polimere. Analiza je pokazala da su legura titana Ti_6Al_4V i polietilen tereftalat najprikladniji izbor metala odnosno polimera za izradu stezaljki.



Slika 20. Stezaljke: a) za spajanje Schanzovog vijka i cijevi/šipke, b) za spajanje dvije cijevi/šipke ili dva Schanzova vijka, c) univerzalna stezaljka, d) za spajanje dvije cijevi/šipke [16]

Najveći element u kružnom vanjskom fiksatoru je prsten, rjeđe poluprsten. Preferirani materijali bili su čelik, titan-aluminij te ugljični kompoziti no Kalova *et al.* predložili su upotrebu polimernog kompozita na bazi epoksidne smole ojačanog ugljičnim vlaknima za prstenove u Ilizarovom vanjskom fiksatoru. Visoki specifični modul elastičnosti i čvrstoća plastike ojačane ugljičnim vlaknima na sobnim i povišenim temperaturama, zajedno s propusnošću koju nudi smola, koja je korisna za snimanje rendgenskim zračenjem čine ovaj kompozit povoljnom opcijom [16], [23].

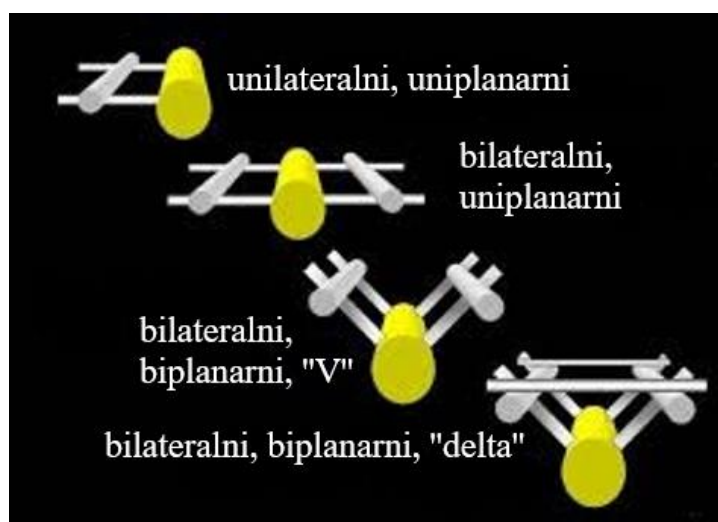
4.2. Grupe vanjskih fiksatora

Pregledom literature, moguće je pronaći više podjela vanjskih fiksatora u razne skupine iz čega je moguće zaključiti da su to odluke subjektivnog karaktera samih istraživača i liječnika ovisno o tematici koju iznose. U ovom radu načinit će se podjela prema ulozi te prema glavnim vrstama vanjskih fiksatora. Također, spomenuti će se i podjela prema AO skupini te će se biti riječi o svakoj konfiguraciji fiksatora zasebno te pojmovima koji ih karakteriziraju.

Prema [3], vanjski fiksatori se prema ulozi dijele na:

- stabilizacijske vanjske fiksatore,
- kompresijske vanjske fiksatore,
- distrakcijske vanjske fiksator.

Stabilizacijski fiksatori stabiliziraju koštane ulomke bez kompresije među fragmentima dok kompresijski fiksatori čine interfragmentarnu kompresiju koštanih ulomaka. Distrakcijski vanjski fiksatori primjenjuje se pri manjku koštane mase i služe za održavanje duljine uda. Svi ti fiksatori postavljaju se u jednoj, dvije ili više ravnina te s jedne ili s dviju strana ozlijeđenog uda. Ako se fiksator nalazi u jednoj ravnini onda je, prema ravnini fiksacije, uniplanarni, ako se nalazi u dvije ravnine onda je biplanarni te ako se nalazi u više ravnina naziva se multiplanarnim. Nadalje, ako je fiksator postavljen s jedne strane uda naziva se unilateralni ili monolateralni te ako se nalazi s dvije strane uda naziva se bilateralni (Slika 21) [24].



Slika 21. Neke konfiguracije vanjskih fiksatora prema ravninama fiksacije te broju strana na koje je postavljen [24]

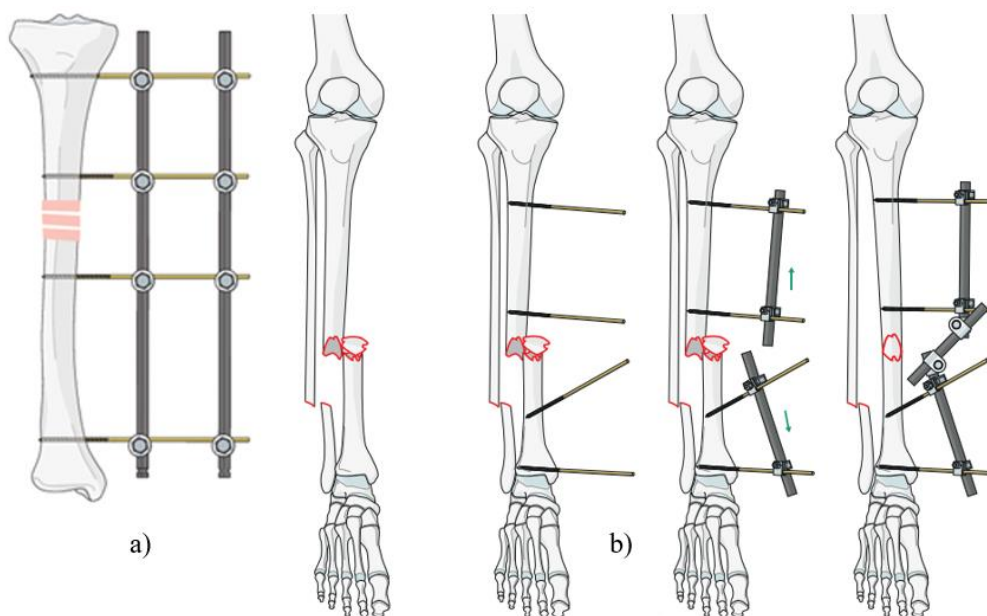
U glavne vrste fiksatora, prema [25], ulaze unilateralni, bilateralni, sektorski (lučni), polukružni, kružni te hibridni fiksatori. AO skupina u svoju podjelu dodaje još i zglobni vanjski fiksator [16]. Navedene grupe vanjskih fiksatora pobliže su objašnjene u sljedećim potpoglavljima.

4.2.1. Unilateralni, bilateralni i sektorski vanjski fiksator

Unilateralni vanjski fiksatori sastoje se od pinova s navojem koji su stezaljkama pričvršćeni za jednu ili više uzdužnih šipki. Pinovi su različitih veličina i oblika s djelomičnim navojem (Schanzovi vijci) koji se još nazivaju i polupinovima (engl. *half-pins*) te ne prolaze kroz kost. Stezaljke pin - šipka i šipka - šipka povezuju komponente okvira. Jednostavne stezaljke povezuju jedan pin sa šipkom, dok modularne stezaljke mogu povezati više pinova sa šipkom. Unilateralni fiksatori mogu se podijeliti na:

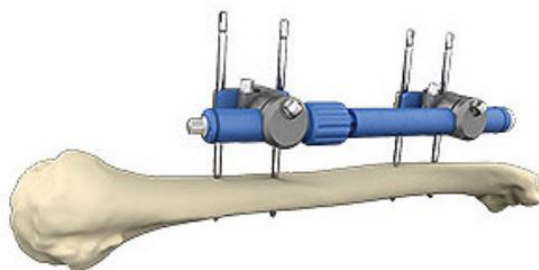
- jednostavne unilateralne fiksatore s odvojivim modularnim komponentama,
- unaprijed sastavljene jednocjevaste fiksatore i
- metafizne kompresijske pločice koje služe kao vanjski fiksator.

Jednostavan "okvir s četiri pina" (s po dva pina postavljena u svaki segment kosti) čini osnovni građevni blok jednostavnog unilateralnog fiksatora (Slika 22, a)). Modularni dizajn jednostavnih unilateralnih fiksatora dopušta individualno postavljanje pinova u sigurnim zonama (dijelovi kosti koji ne sadrže niti mišićno - tetivne jedinice niti važne neurovaskularne strukture) i izvan kompromitirane kože i hematoma mekog tkiva, omogućuje povećanje krutosti konstrukcije kroz optimalno postavljanje pinova i šipki, i ima mogućnost tzv. "build up" i "build down", odnosno jednostavnog postavljanja i skidanja. Kod modularnih unilateralnih fiksatora mogu se spomenuti i rasponski fiksatori (engl. *spanning fixators*) koji se najčešće upotrebljavaju u području zglobova. Postupak započinje umetanjem dva Schanzova vijka u proksimalni i dva Schanzova vijka u distalni koštani ulomak. Proksimalni vijci se zatim povezuju na jednu cijev ili šipku, a distalni vijci se povezuju na drugu cijev ili šipku. Na taj način se stvaraju dva poluokvira, po jedan za svaki ulomak. Dva poluokvira se zatim labavo povezuju pomoću treće cijevi ili šipke. Nakon što se provede redukcija koštanih ulomaka, treća cijev se pritegne i tako prijelom postaje fiksiran (Slika 22, b)).



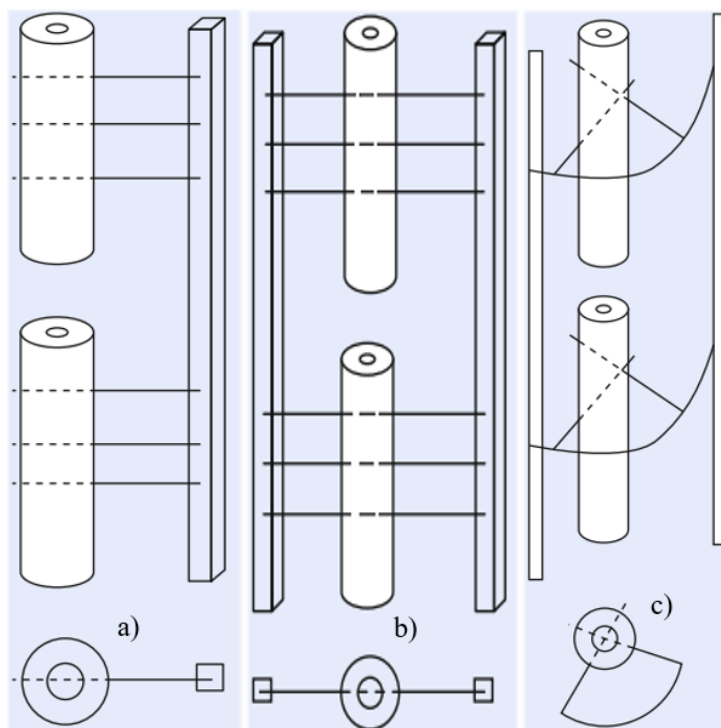
Slika 22. a) Unilateralni vanjski fiksator povećane krutosti [27], b) Proces postavljanja modularnog rasponskog fiksatora [16]

Unilateralni fiksatori su konstrukcije koje obuhvaćaju sektor ekstremiteta u obuhvatu manjem od 90° i razlikuju se od rijetko korištenih bilateralnih okvira, koji u obuhvatu zauzimaju više od 90° ekstremiteta (Slika 24, a) i b)). I unilateralni i bilateralni fiksatori mogu se sastaviti kao uniplanarni ili biplanarni. Za razliku od jednostavnih unilateralnih fiksatora koji se sastavljaju pojedinačno, jednocjevasti fiksatori su unaprijed sklopljene konstrukcije koje se sastoje od teleskopskog tijela velikog promjera sa stezaljkom s više pinova koja se obično učvršćuje na svakom od njegovih krajeva. Takvo tijelo velikog promjera, tri do četiri puta većeg od šipki za jednostavni unilateralni fiksator, čini ih otpornijima na savijanje i deformacije te je zbog svoje česte uporabe sinonim za unilateralnu fiksaciju (Slika 23).



Slika 23. Jednocjevasti unilateralni vanjski fiksator *Monotube Triax External fixation system* [28]

Razlika između unilateralnih i bilateralnih fiksatora je u tome što bilateralni fiksatori koriste Steinmannove pinove i žice koji u potpunosti prolaze kroz kost (transfiksijski pinovi i žice) dok unilateralni fiksatori koriste već spomenute polupinove. Zbog toga, unilateralni fiksator je postavljen na jednoj strani uda dok je bilateralni postavljen s obje strane uda kako je prikazano na shemama (Slika 24, a) i b)). Na poslijetku, pod pojmom sektorski (lučni) fiksator podrazumijeva se takav fiksator kojemu se pinovi nalaze u kutnom intervalu od 0° do 180° te ne uključuje transfiksijske pinove/žice već koristi polupinove i konzolne žice kako bi se kost pričvrstila za šipke (Slika 24, c)) [16], [25], [26].

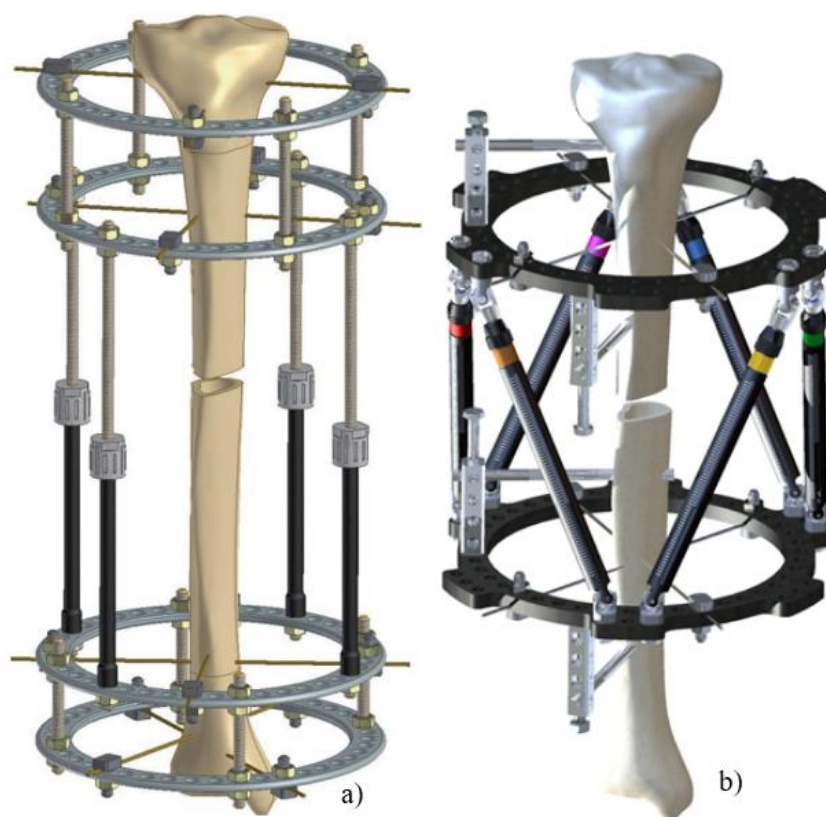


Slika 24. Sheme rasporeda elemenata kod: a) unilateralnog, b) bilateralnog, c) sektorskog vanjskog fiksatora [25]

4.2.2. Kružni i polukružni vanjski fiksator

Klasični kružni fiksator predstavlja Ilizarov vanjski fiksator te pripada modularnim i multiplanarnim konstrukcijama fiksatora. Sastoji se od uzdužnih šipki koje spajaju prstenove (pune prstenove, poluprstenove ili lukove) na koje su pričvršćene zategnute transfikcijske žice (Slika 25, a)). Te žice prolaze kroz kožu, potkožna tkiva, fascijalne ravnine i mišiće s ulaznim i izlaznim točkama kroz kožu i kao takve mogu biti bolne i ograničavati pokrete. Dodavanjem polupinova Ilizarovom fiksatoru smanjuje se broj transfikcijskih žica potrebnih za stabilnost okvira. Žice za transfikciju mogu biti glatke, s kuglicama ili s olivama (engl. *olive wires*). Olivarne žice djeluju kao zatezni vijci: olivarni dio žice stavlja se uz korteks, a kako je udaljena strana žice zategnuta, oliva se sabija u bliži korteks. Polukružni fiksatori odnose se na fiksatore koji ne sadrže pune prstenove nego lukove s obuhvatnim kutom u rasponu od 180° do 360° te također koriste već spomenute transfikcijske elemente. Iako Ilizarovi fiksatori imaju dobro definiranu ulogu u liječenju deformiteta udova, liječenje multiaksijalnih, a posebno rotacijskih deformiteta može biti teško i dugotrajno zbog nužnosti montaže složenog, posebno prilagođenog, okvira i potrebe za višestrukim preinakama i postoperativnim prilagodbama okvira. Godine 1994. braća Taylor dizajnirala su Taylorov prostorni fiksator (engl. *Taylor*

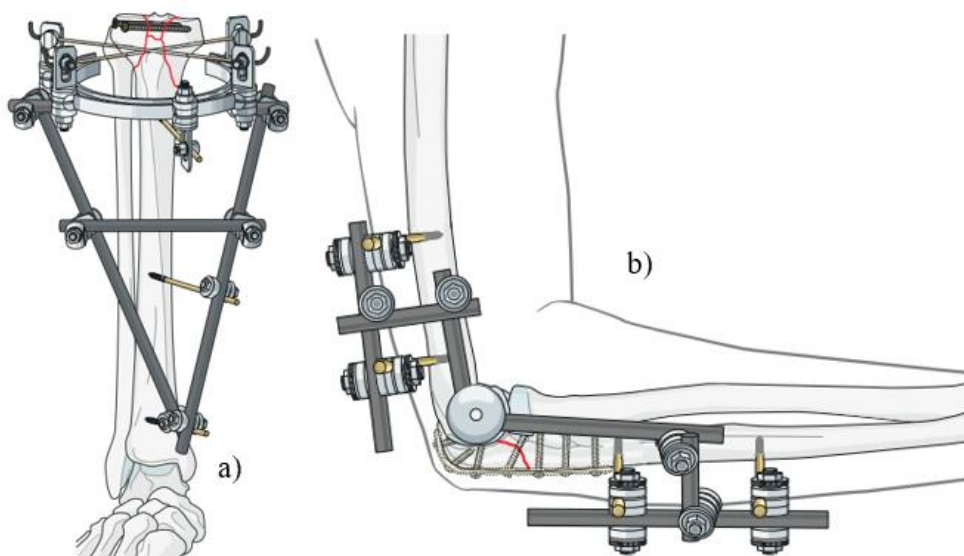
spatial frame, TSF) kako bi riješila ovaj problem. TSF je modificirani Ilizarov okvir koji se koristi za liječenje raznih stanja kod djece i odraslih (Slika 25, b)). To je računalno potpomognuta kružna naprava za vanjsku fiksaciju koja se sastoji od dva potpuna ili djelomična prstena povezana sa šest podezivih teleskopskih podupirača na kugličnim zglobovima. Okvir je povezan sa segmentima kostiju žicama i polupinovima. Individualnim podešavanjem duljine podupirača, jedan prsten se mijenja u odnosu na drugi. Matematička osnova TSF-a je projektivna geometrija, koja opisuje složeno repositioniranje objekta u prostoru. Analiza deformiteta u šest osi ugrađena je u internetski softverski program, stvarajući virtualni zglob koji omogućuje istodobnu korekciju šest osi (koronalna angulacija i translacija, sagitalna angulacija i translacija, rotacija i skraćivanje). TSF je jedan od najpopularnijih vanjskih fiksacijskih sustava i uz korekciju deformiteta, mogu se koristiti i za redukciju i fiksaciju prijeloma, produljenje udova i liječenje nezaraslih, pogrešno sraslih prijeloma te osteomijelitisa. TSF je prototip heksapodnih kružnih uređaja za vanjsku fiksaciju [25], [26].



Slika 25. a) Ilizarov kružni fiksator za produljivanje tibije [30], b) Taylorov prostorni fiksator (TSF) [29]

4.2.3. Hibridni i zglobni vanjski fiksator

Hibridni vanjski fiksator koristi se, kao i ranije spomenuti rasponski fiksator, kod prijeloma u blizini zgloba. Naziva se “hibridnim” jer kombinira fiksaciju tankom žicom (Kirschnerovom žicom) i vanjskim prstenom na predjelu zgloba s pinovima (Schanzovi vijcima) u dijafiznom dijelu kosti. Općenito se koriste prstenovi od $\frac{3}{4}$ opsega. Hibridni prstenasti fiksatori uglavnom se koriste za proksimalne i distalne prijelome tibije (Slika 26, a)). Zglobni vanjski fiksatori održavaju dislokacije zglobova ili koštane fragmente u pravilnom položaju i dopuštaju određeno (kontrolirano) kretanje u zglobu kako bi se spriječila ukočenost zgloba. Najčešće se koriste u laktu (Slika 26, b)). Zglobni vanjski fiksatori za lakat kategorizirani su kao uniplanarni i multiplanarni. Uniplanarni zglobni fiksator sastoji se od jednostavnog zgloba koji omogućuje fleksiju i ekstenziju dok multiplanarni fiksator nudi kontrolu lakta u više ravnina i sastoji se od zgloba koji omogućuje fleksiju i ekstenziju. Multiplanarni fiksator u konačnici nudi veću kontrolu nad osi rotacije. Unilateralni fiksatori manje su upadljivi i tehnički lakši za primjenu, dok multiplanarni fiksator nudi povećanu stabilnost kao posljedicu većih tehničkih poteškoća i glomaznijeg dizajna [16], [31].



Slika 26. a) Hibridni fiksator, b) Zglobni fiksator za lakat [16]

4.3. Grupe unutrašnjih fiksatora

Kako je navedeno u potpoglavlju 3.2., naprave za unutrašnju fiksaciju mogu se podijeliti na vijke, pinove, žice, pločice, intramedularne čavle i šipke.

4.3.1. Vijci

Vijak je mehanička naprava koja pretvara rotaciju u linearno gibanje. Većina vijaka koji se koriste za fiksiranje prijeloma sadrži nekoliko dijelova, a to su:

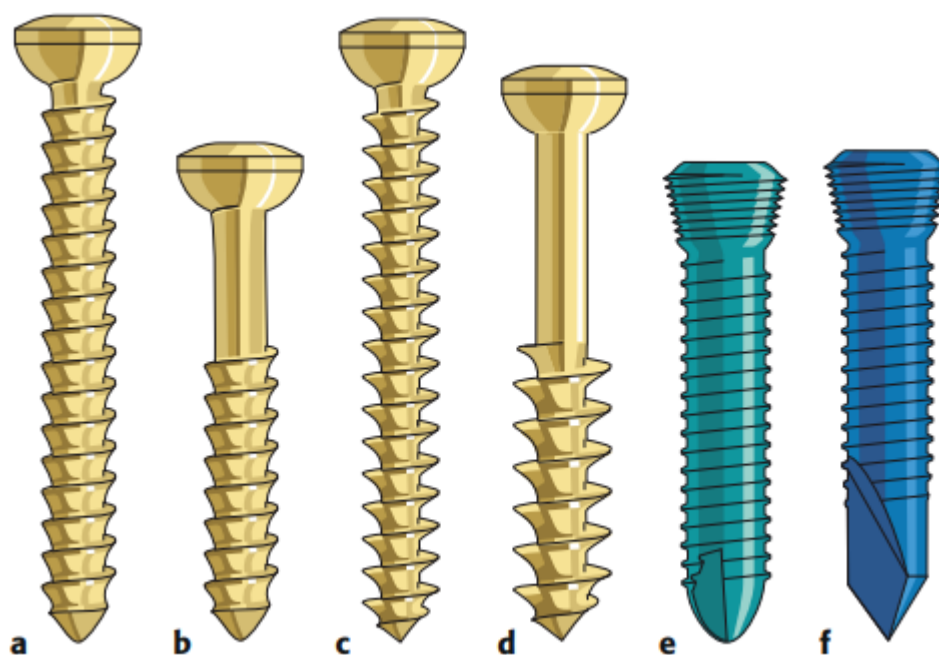
- Središnja jezgra koja vijku daje čvrstoću,
- navoj koji zahvaća kost i pretvara rotaciju u linearno gibanje,
- vrh, koji može biti tup ili oštar,
- glava koja zahvaća ili kost ili pločicu, te
- udubljenje za prihvat odvijača.

Vijci dolaze u raznim oblicima i veličinama, a nazivi im se temelje na nizu faktora kao što su:

- Dizajn (npr. kanulirani, s glavom za zaključavanje...),
- dimenzija (npr. 4 ili 5 mm),
- karakteristike (npr. samonarezujući, samobušeci...),
- područje primjene (kortikalni, trabekularni, monokortikalni ili bikortikalni)
- Funkcija ili mehanizam.

Od uvođenja vijaka s glavom za zaključavanje (engl. *Locking Head Screw*, LHS), sve druge vrste vijaka nazivaju se "standardnim" vijcima. Vijak se može primijeniti za kompresiju površine prijeloma, tzv. lag vijak (engl. *Lag screw*), fiksiranje pločice na kost stvaranjem kompresije između pločice i kosti (vijak za pločice) ili se može koristiti za fiksiranje vanjskog fiksatora (Schanz vijak) ili unutrašnju fiksaciju kosti preko pločice (vijak s glavom za zaključavanje, LHS). Pozicijski vijak drži dva fragmenta zajedno bez kompresije. Pojam "lag vijak" ne označava dizajn vijka, već se odnosi na njegovu funkciju komprimiranja dva fragmenta zajedno te se mogu umetnuti kroz pločicu ili samostalno. Rotacija vijka se pomoću navoja vijka pretvara u linearno gibanje te kako se vijak pomiče, glava se pritišće na korteks kosti, a daljnje pomicanje vijka komprimira glavu na korteks, stvarajući predopterećenje. Ovo predopterećenje komprimira prijelom i sprječava odvajanje, dok se trenje između površina

prijeloma i između vijka i kosti suprotstavlja pomaku smicanjem. Lag vijci se koriste za postizanje apsolutne stabilnosti. Nasuprot tome, LHS imaju glavu s navojem koji odgovara navoju u otvoru pločice. Kako se zateže, formira mehanički par s pločicom koji se ne oslanja na kompresiju između dva elementa. Time se postiže kutna stabilnost i pločica nije pritisnuta uz kost. Prijenos opterećenja ove konstrukcije odvija se preko pločice, a ne predopterećenjem i trenjem. Ovo je isti princip kao kod vanjskog fiksatora, a stabilizirajući učinak LHS i Schanzovih vijaka temelji se na njihovoj krutosti na savijanje uz mehanički spoj s pločicom ili okvirom vanjskog fiksatora [16].

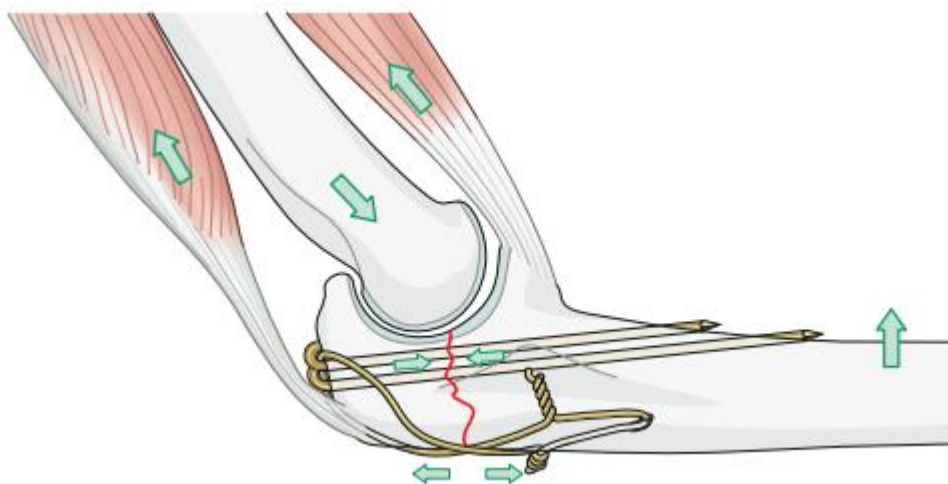


Slika 27. Neke vrste vijaka: a) kortikalni, b) kortikalni s djelomičnim navojem, c) trabekularni, d) trabekularni s djelomičnim navojem, e) vijak za zaključavanje (LHS), f) samonarezni/samobušeci vijak za zaključavanje (LHS) [16]

4.3.2. Pinovi i žice

U ortopedskoj praksi koriste se različiti fiksacijski pinovi. Pinovi mogu biti glatki ili s navojem i izrađuju se u velikom broju veličina. Među najčešće korištenim su Kirschnerove žice i Steinmanovi pinovi. Ovi uređaji najčešće služe za privremenu fiksaciju fragmenata prijeloma tijekom repozicije prijeloma (redukcije), za pričvršćivanje naprava za skeletnu trakciju i kao vodilice za točno postavljanje većih kanuliranih vijaka. Perkutano postavljene Kirschnerove žice obično strše kroz kožu radi lakšeg kasnijeg uklanjanja. Povremeno se pinovi koriste za definitivno liječenje prijeloma i treba ih nadzirati zbog migracije. Također, Steinmanovi pinovi

se povremeno koristi za artrodezu zapešća. Žice se koriste same ili češće u kombinaciji s drugim ortopedskim napravama za fiksiranje. Različitih su promjera i mogu se upletati te se često koriste za ponovno pričvršćivanje osteotomiranih fragmenata kosti (tj. velikog trohantera ili olekranona). U kombinaciji s pinovima ili vijcima, žice se koriste za stvaranje principa zatezne ili vlačne trake. Vlačna traka pretvara vlačnu silu s jedne strane korteksa kosti u kompresijsku silu s druge strane korteksa kosti. To se postiže postavljanjem naprava ekscentrično, na konveksnoj strani zakrivljene kosti (Slika 28).



Slika 28. Princip vlačne (zatezne) trake korištenjem ravnih i pletenih žica [16]

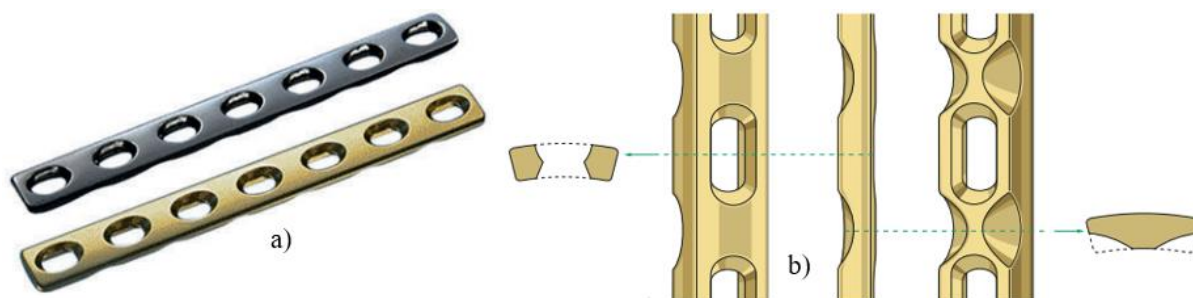
Žice se koriste za šivanje kostiju i mekih tkiva, ali mogu puknuti. Međutim, ako ne dolazi do razmještaja fragmenata kosti, lom žica obično nema veliki značaj. Obodne žice (žice koje se omotavaju oko kosti i zatim zatežu kako bi se ostvarila kompresija između fragmenata) obično se koriste u kombinaciji s intramedularnom fiksacijom za stabilizaciju fragmenata duge kosti. Jedna od mogućih komplikacija sa obodnim žicama je prekid periostalne opskrbe krvlju s naknadnom osteonekrozom ili prijelomom [16], [32].

4.3.3. Pločice

Razvijeno je mnogo različitih pločica koje mogu vršiti različite biomehaničke funkcije, ovisno o tome kako kirurg primjenjuje pločicu. Prema AO grupi, uz vijke i princip vlačne (zatezne) trake, pločice spadaju u tehnike apsolutne stabilnosti te se dijele na dinamičke kompresijske pločice s limitiranim kontaktom (engl. *Limited Contact – Dynamic Compression Plate*, LC – DCP), tubularne (cjevaste) pločice, rekonstrukcijske pločice, zaključavajuće te specijalne pločice. Svaka skupina od navedenih bit će ukratko pojašnjena u nastavku.

a) LC – DCP

LC - DCP predstavio je Perren 1990. godine i postale su zlatni standard za fiksacijske pločice. Dinamička kompresija u nazivu odnosi se na ostvarivanje kompresije pomoću težine tijela i sila u mišićima. Dostupne su u dvije veličine, 3.5 i 4.5, koje su određene promjerom navoja kortikalnog vijka kojim se pločica fiksira. LC - DCP se može koristiti za pružanje svih šest različitih biomehaničkih funkcija: kompresija, zaštita, potpora, napinjanje, premošćivanje i redukcija. Limitirani kontakt u nazivu pločice označava manju površinu nasjedanja pločice na kost što sprječava oštećenje kapilarne mreže periosta, odnosno rezultira relativnim poboljšanjem kortikalne prokrvljenosti te smanjuje resorpciju kosti ispod pločice (Slika 29, b)). Štoviše, strukturirana geometrija donje površine pločice rezultira ravnomjernom raspodjelom krutosti, olakšavajući konturiranje po površini kosti i smanjujući vjerojatnost savijanja. Kod metode premošćivanja, ovakva raspodjela krutosti rezultira blagom elastičnom deformacijom cijele pločice bez koncentracije naprežanja na jednoj rupi za vijak. Poprečni presjek pločice je trapezoidnog oblika; prema tome, koštane nakupine koje se formiraju duž rubova pločice obično su deblje i ravnije, što ih čini manje sklonima oštećenjima tijekom uklanjanja pločice.



Slika 29. a) LC – DCP, b) poprečni presjek LC – DCP [16]

b) Tubularne (cjevaste) pločice

Jednotrećinske cjevaste pločice postoje samo u verziji 3.5. Njegov pandan u sustavu 4.5 je polutubularna (polucjevasta) pločica. Budući da ima debljinu od samo 1 mm, njegova sposobnost pružanja stabilnosti donekle je ograničena. Međutim, može biti korisna u područjima s malom prekrivenošću mekim tkivom. Svaki otvor je okružen malim prstenom koji sprječava da kuglaste glave vijaka prodru u pločicu i izazovu pukotine u korteksu. Ovalni oblik svake rupe dopušta određeni stupanj ekscentričnog postavljanja vijka kako bi se proizvela kompresija prijeloma. Ove se pločice također mogu naslagati jedna na drugu kako bi se


poboljšala krutost, a istovremeno održala točna kontura kosti i kontakt. Fleksibilnost jednotrećinske cjevaste pločice poboljšava njezinu funkciju potporne (protuklizne) pločice. Ova pločica dobro funkcionira kada se primijeni na vrhu kosog prijeloma budući da precizno oblikovanje nije potrebno, ali kritični, intimni kontakt pločice i kosti ipak se može postići kako bi se proizvela učinkovita potpora (Slika 30, a)).

c) Rekonstrukcijske pločice

Rekonstrukcijske pločice imaju duboke zarezne na svom rubu. Ti se zarezi nalaze između rupa i omogućuju točno oblikovanje pločice u svim ravninama. Dostupne su dvije veličine pločica za korištenje s kortikalnim vijcima od 3.5 i 4.5 mm. Pločica nije čvrsta kao LC-DCP i može biti dodatno oslabljena teškim oblikovanjem, tako da treba izbjegavati oštre zavoje u bilo kojem smjeru. Rupe su ovalne kako bi se omogućila dinamička kompresija. Ove su pločice posebno korisne kod prijeloma kostiju složene 3-D geometrije, kao što su zdjelica, distalni humerus i ključna kost. Za konturiranje ovih pločica koriste se posebni instrumenti (Slika 30, b)).

d) Zaključavajuće pločice

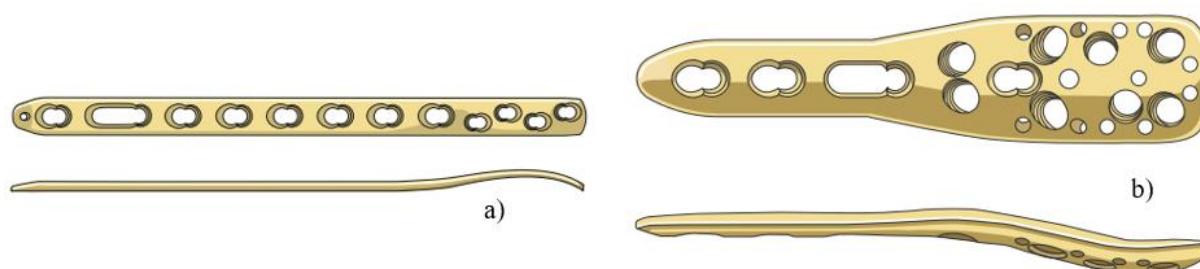
Zaključavajuća pločica (engl. *Locking Compression Plate*, LCP) može se primijeniti kao bilo koja druga pločica, tj. može pružiti kompresiju, zaštitu, premošćivanje i ostalo. Donje površine glava vijaka s konusnim navojem odgovaraju recipročnim navojima u pločicama, omogućujući vijcima da se učinkovito pričvrste u pločicu i kost. Zbog kutno stabilnih vijaka, fiksacija ne zahtijeva da se pločica pritisne na kost radi stabilnosti. Dizajn s kombiniranim rupama također omogućuje umetanje standardnih vijaka u neutralne ili opterećene rupe i to omogućuje korištenje LCP za izvođenje bilo koje od šest biomehaničkih funkcija standardne pločice (Slika 30, c)). U idealnom slučaju, nema kontakta s periostom. To osigurava relativnu stabilnost i maksimizira prokrvljenost kako bi se omogućilo brzo, neizravno zacjeljivanje stvaranjem kalusa. Kutno stabilni vijci također omogućuju ravnomjerniju raspodjelu opterećenja duž cijele fiksacije umjesto da budu koncentrirani na jednom spoju kosti i vijka. Neuspjeh fiksacije sa standardnim pločicama često počinje na jednom vijku, koji se zatim može proširiti na druge vijke. Budući da se sličan fenomen ne događa s pločicama za zaključavanje, one mogu biti osobito korisne kod osteoporoze.



Slika 30. a) Jednotrećinska tubularna (cjevasta) pločica, b) Rekonstrukcijska pločica s posebnim alatom za konturiranje, c) Zaključavajuća pločica (LCP) s kombiniranim rupama [16]

e) Specijalne pločice

Razvijeno je nekoliko posebnih periartikularnih (za područje oko zglobova) pločica za određena mjesta. Oblikovane su anatomski, u skladu s mjestom na kojemu se postavljaju, a mnoge imaju kombinirane rupe, što ih čini svestranim. Dizajn ovih pločica približan je morfologiji kosti i stoga još uvijek može postojati neslaganje s pojedinačnim kostima. Ovisno o tehnici primjene (korištenje vijaka za zaključavanje naspram vijaka koji se ne zaključavaju), može biti potrebno ručno oblikovanje ovakvih pločica. Savijanje u blizini rupe za vijak mora biti oprezno učinjeno jer može doći do deformacije navoja u otvoru za zaključavanje vijaka, što može ugroziti kvalitetu spoja (Slika 31) [16], [32], [44].



Slika 31. Specijalne pločice: a) LCP metafizna pločica, b) Pločica za fiksaciju proksimalnog humerusa PHILOS (engl. *Proximal Humerus Internal Locking System*, PHILOS) [16]

4.3.4. Intramedularni čavli

Intramedularno čavljanje prijeloma dijafiza femura, tibije i nadlaktične kosti općenito je prihvaćeno kao standardni oblik liječenja takvih prijeloma. Neizravna redukcija i fiksacija bez otvaranja mjesta prijeloma, umetanje implantata duž osi mehaničkog opterećenja kosti, dobro sučelje kosti i implantata i rana raspodjela opterećenja kako bi se omogućilo nošenje težine prednosti su ovakve vrste liječenja prijeloma. Neke od metoda i samih čavala korištenih u ovoj vrsti unutrašnje fiksacije prikazani su u nastavku:

a) Standardni Küntscherov čavao

Küntscherov čavao bio je ravan čavao otvorenog presjeka s uzdužnim prorezom i bez rupa za zaključavanje. Njegova je uporaba bila ograničena na relativno jednostavne prijelome središnjeg dijela dijafize kosti jer je stabilizacija ovisila o čvrstom kontaktu između elastičnog implantata i krute kosti što označava načelo metode intramedularnog čavljanja. Razvrtnje medularne šupljine povećava područje kontakta između intramedularnog čavla i kosti i omogućuje umetanje čavla većeg promjera. Međutim, sam proces razvrtnja ima neke inherentne biološke nedostatke, osobito kada se izvodi pretjerano. To uključuje značajan porast intramedularnog tlaka i temperature, povećavajući rizik od nekroze kosti i infekcije.

b) Univerzalni čavao

Dodavanjem blokirajućih vijaka intramedularnom čavlu, kojeg su uveli Grosse i Kempf, poboljšalo je mehanička svojstva ovog intramedularnog implantata. Proširio se raspon indikacija kako bi uključilo više proksimalnih ili distalnih prijeloma, kao i složenijih i nestabilnijih prijeloma. Međutim, ako je prijelom distalniji, proksimalniji ili složeniji, njegova će fiksacija uglavnom ovisiti o međusobno spojenim vijcima, a mnogo manje o principu cirkularnog tlaka. Duljina konstrukcije koštanog implantata i dalje je zadržana jer međusobno povezani vijci sprječavaju skraćivanje i rotaciju. Međutim, uzdužni utor u cjevastom univerzalnom čavlu rezultira smanjenom rotacijskom krutošću i može dovesti do rotacijske nestabilnosti, osobito s intramedularnim čavlina malog promjera.

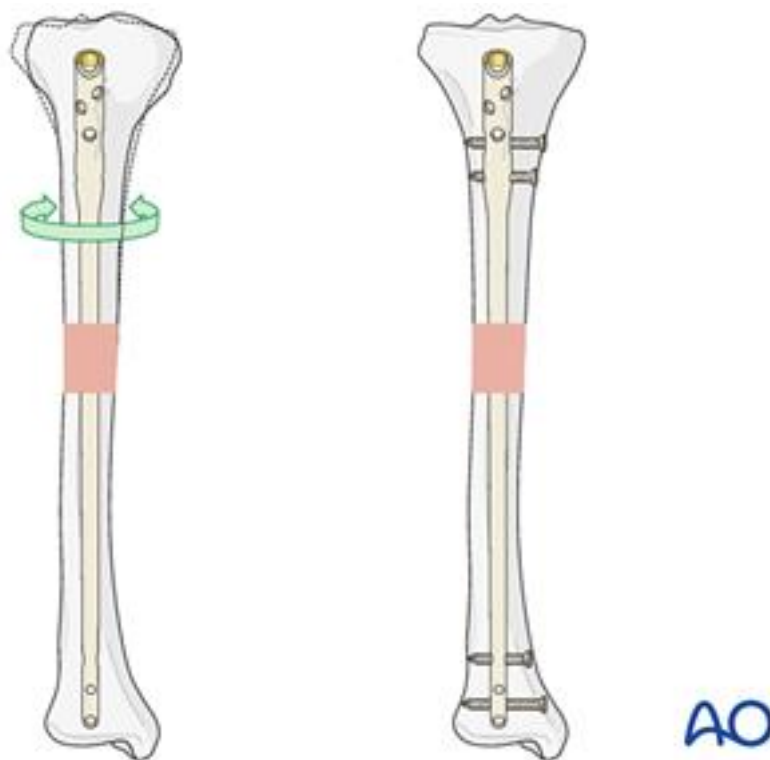
c) Intramedularna fiksacija bez zaključavanja čavla i razvrtnja

Nekoliko grupa u Europi i Sjevernoj Americi liječilo je dijafizne prijelome sa značajnim ozljedama mekog tkiva korištenjem čvrstih intramedularnih čavala malog promjera, koji su umetnuti bez razvrtnja i stoga su labavo pristajali. Budući da su ovi implantati (Enderov čavao,

Lottesov čavao i Rushov pin) bili tanki i nisu se mogli učvrstiti proksimalno ili distalno, došlo je do uzdužne i rotacijske nestabilnosti, osobito kod složenih prijeloma. Stoga je glavni nedostatak bila česta potreba za dodatnim vanjskim stabilizatorima, poput gipsanih zavoja.

d) Intramedularna fiksacija s obaveznim zaključavanjem čavla ali bez razvrtanja

Postojala je očita potreba za intramedularnim čavlom malog promjera koji bi se mogao zaključati pa je tako razvijen ovakav čavao. Nepostojanje uzdužnog utora značajno povećava njegovu torzijsku krutost, ali također smanjuje sposobnost prilagodbe obliku kosti. Ako mjesto umetanja nije optimalno ili se oblik i radijus intramedularnog kanala razlikuju od onih geometrije intramedularnog čavla, pravilno upasavanje može biti problem. S manjim promjerom (tj. 9 mm) u bedrenoj kosti, čvrstoća materijala intramedularnog čavla mora biti pojačana kako bi rizik od oštećenja implantata bio što manji. Ova dva zahtjeva (niska krutost i velika čvrstoća na zamor) ispunjena su promjenom materijala, s nehrđajućeg čelika na leguru titana. Puni poprečni presjek ovakvog intramedularnog čavla ne doprinosi puno njegovim mehaničkim svojstvima u pogledu savijanja, ali ima biološke prednosti u smislu smanjenja šanse za infekciju [16].



Slika 32. intramedularni čavao bez zaključavanja (mogućnost rotacije) i sa zaključavanjem [33]

e) Kutno stabilni sustav zaključavanja (engl. *Angular stable locking system, ASLS*)

Intramedularni čavli sa standardnim opcijama zaključavanja pružaju odgovarajuću stabilnost kod prijeloma dijafiza dugih kostiju. Međutim, kod metafiznih i segmentalnih prijeloma, široki promjer medularnog kanala i morfologija prijeloma mogu uzrokovati probleme s redukcijom i stabilnom fiksacijom kratkog proksimalnog ili kratkog distalnog fragmenta jer se ne može postići cirkularni tlak implantata u širokoj medularnoj šupljini. Krivo srastanje i/ili nezarastanje su česti. Poboljšani 3-D dizajn proksimalnog i distalnog sustava zaključavanja proširio je spektar indikacija za intramedularno učvršćivanje na metafizne, pa čak i jednostavne zglobne frakture femura, tibije i humerusa. Ovi implantati su kanulirani, a instrumentacija je modularna. Relativno kretanje glavnih fragmenata učinkovito je smanjeno kutnim stabilnim vijcima za zaključavanje. Kutna stabilnost se postiže mehaničkim spojem između sigurnosnih vijaka i čavla. To se može postići zaglavljivanjem sigurnosnih vijaka ili upotrebom resorptivnih čahura umetnutih u otvore za zaključavanje čavla.

4.4. Materijali unutrašnjih fiksatora

Pločice i vijci obično su rađeni od bioinertnih materijala, kao što su nehrđajući čelik i titan, a ne od bioaktivnih materijala, budući da je spajanje kosti s pločicom ili vijkom nepoželjno u slučaju njihova uklanjanja ili korektivnih operacija. Kost je normalno izložena uvjetima cikličkog opterećenja; stoga bi pločice trebale imati dovoljno visoku otpornost na zamor uz veliku krutost kako bi zaštitile mjesto prijeloma od previsokog naprezanja. Metali, polimeri i keramika korišteni su kao ortopedski biomaterijali, ali metali pružaju najpoželjnija svojstva koja su potrebna. Tri najčešća metala koja se koriste kao biomaterijali su legure titana, legure kobalta i kroma i nehrđajući čelik. Od njih se legure titana i elektropolirani nehrđajući čelik najčešće koriste za fiksiranje prijeloma, budući da je legure kobalta i kroma teže proizvesti i imaju visoku proizvodnu cijenu. Potrebno je spomenuti i polimerne materijali, biokeramiku, biorazgradive i pametne materijale kako slijedi:

a) Metali

I titan i njegove legure, zajedno s nehrđajućim čelikom, prilagođeni su za različite ortopedske namjene različitim uvjetima proizvodnje kako bi se postigla različita mehanička svojstva. Dok je nehrđajući čelik gušći i duktilniji, ima viši modul elastičnosti i granicu popuštanja od titana koji se ističe višim dopuštenim zakretnim momentom i otpornošću na zamor. Njegova mikrohrapava površina poboljšava oseointegraciju, za razliku od elektropoliranog nehrđajućeg čelika i za razliku od magnetskih smetnji nehrđajućeg čelika prilikom rendgenskog snimanja,

titan ostaje nemagnetičan. Nadalje, titanov superiorni oksidni sloj i njegova regeneracija učinkovito se bore protiv korozije, nudeći poboljšanu zaštitu implantata. Osim toga, sigurniji nusproizvodi korozije titana i manja toksičnosti krhotina naglašavaju njegovu superiornost. U usporedbi s prekomjernom zaštitom od naprezanja (engl. *stress shielding*) od nehrđajućeg čelika, manja krutost titana ublažava resorpciju kosti, iako smanjenje debljine pločice za manju zaštitu od naprezanja predstavlja kompromis u krutosti i otpornosti na zamor. Intramedularni čavli načinjeni su uglavnom od nehrđajućeg čelika i legura titana dok Kirschnerove žice koje uz nehrđajući čelik i titan mogu biti načinjene i od nitinola (legure titana i nikla).

b) Polimeri

Polimerni kompoziti ističu se superiornom otpornošću na zamor, velikom čvrstoćom i malom krutošću. Laminatni kompoziti od epoksidne smole ojačane ugljičnim vlaknima pokazali su u kliničkim ispitivanjima potencijal za fiksaciju prijeloma. Analiza metodom konačnih elemenata koju je proveo Saidpour pokazala je da kratke plastične pločice ojačane ugljičnim vlaknima mogu spriječiti zaštitu od naprezanja. Niži modul elastičnosti u kompozitima zahtijeva povećanu debljinu za željenu krutost, čime su se bavili Fujihara *et al.* korištenjem upletenih biokompatibilnih termoplastičnih polieter eter ketona (PEEK) i pločica od ugljičnih vlakana. Ove inovativne pločice nude veću krutost u tanjem profilu u usporedbi s jednosmjernim laminatima ili kompozitima s diskontinuiranim kratkim vlaknima.

c) Biokeramika

Biokeramika je dobar materijal za remodeliranje koštanog tkiva jer je mineralna faza vanstaničnog matriksa kosti i sama sastavljena od hidroksiapatita, ali biokeramika sama po sebi nije široko korištena kao uređaji za unutrašnju fiksaciju. Iako imaju svojstva koja su ih učinila mogućim kandidatima, njihova krhka priroda i visoki modul elastičnosti čine ih nepovoljnima za fiksiranje prijeloma kosti. Kompoziti sastavljeni od polimera i biokeramike razvijeni su za interferentne vijke koji se uglavnom koriste za fiksaciju prednjeg križnog ligamenta, ali se mogu koristiti i za fiksacije prijeloma.

d) Biorazgradivi materijali

Biorazgradivi unutrašnji fiksatori atraktivna su alternativa tradicionalnim metalnim implantatima jer ne zahtijevaju drugu operaciju za uklanjanje. Međutim, postoje neki izazovi koje je potrebno riješiti prije nego što se ovi uređaji mogu široko koristiti. Jedan izazov je taj što biorazgradivi polimeri često imaju niža mehanička svojstva od metalnih implantata. To

znači da možda neće biti dovoljno jaki da podrže prijelome koji nose opterećenje. Implantati *Inion CPS* primjer su biorazgradivog polimera za koji se pokazalo da ima usporedivu učinkovitost s titanom u primjeni u kraniofacijalnom području. Međutim, trebale bi biti mnogo deblje da bi se koristile u drugim dijelovima tijela. Još jedan izazov je to što se biorazgradivi metali, poput magnezija, mogu prebrzo razgraditi. To može dovesti do problema poput razvijanja plina H_2 i loma implantata. Međutim, površinske modifikacije mogu se koristiti za rješavanje ovih problema. Na primjer, Tian *et al.* dizajnirali su hibridni metalni sustav s magnezijem i titanom koji je kontrolirao elektrolitičku koroziju polimernim premazom na površini magnezija. Cink je još jedan biorazgradivi metal koji ima potencijalnu primjenu u fiksaciji kostiju. To je bitan element u tragovima, a nusprodukti njegove razgradnje mogu stimulirati osteoblaste za stvaranje kostiju. Čisti cink nema dovoljnu mehaničku čvrstoću za ortopedске primjene, ali to se lako može ojačati legiranjem. Legure cinka imaju dobra mehanička svojstva slična onima titana i imaju prednost optimalnije stope razgradnje od magnezija. Općenito, postoji veliki potencijal za biorazgradive uređaje za unutrašnju fiksaciju. Međutim, potrebna su dodatna istraživanja kako bi se odgovorilo na izazove koji još uvijek postoje.

e) Pametni materijali

Pametni materijali su materijali koji reagiraju na vanjske podražaje poput pH vrijednosti, temperature i svjetlosti. Korisni su za upotrebu u fiksaciji kosti jer bi kirurgu olakšali rukovanje implantatom i mogli bi se prilagoditi zahtjevima prijeloma. Eshghinejad *et al.* koristili su nitinol u spinalnim vijcima za jednostavno umetanje/uklanjanje ovisno o temperaturi. Nitinol je materijal s sposobnošću pamćenja oblika (engl. *Shape Memory Alloy*, SMA) koji reagira na temperaturne podražaje. Pametni sustavi fiksacije, koji se razlikuju od implantata načinjenih od pametnog materijala, prate cijeljenje. Lin *et al.* dizajnirali su vanjske fiksatore i pločice s elektrodama za praćenje liječenja prijeloma [34], [35], [36].

5. ERGONOMIJSKA ANALIZA PRIMJENE I IZBORA FIKSATORA

5.1. Primjena vanjskog fiksatora

Za potrebe analize uzet će se u obzir dvije najzastupljenije grupe vanjskih fiksatora a to su unilateralni i kružni fiksatori. Idealni sustav vanjske fiksacije trebao bi omogućiti:

- raznolik dizajn okvira od jednostavnih izmjenjivih komponenti,
- stabilnu fiksaciju koštanih fragmenata, zadržavajući pokretljivost u pripadajućim zglobovima,
- održavanje stabilnosti prijeloma pri oslanjanju pacijenta punom težinom,
- kontrolirano kretanje, u bilo kojem smjeru, u bilo koje vrijeme tijekom perioda liječenja, kako bi se poboljšalo cijeljenje prijeloma, ispravio nepravilan položaj ili vratila duljina uda, odnosno udova te,
- primjenu uz minimalno oštećenje mekog tkiva ili kosti i bez potrebe za otvorenom repozicijom prijeloma.

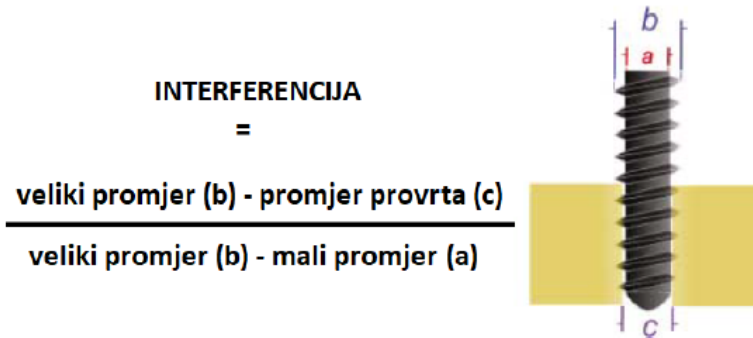
Ove je zahtjeve teško postići s unilateralnim fiksatorom ali se mogu, do određene razine, zadovoljiti čak i s jednostavnim kružnim fiksatorom. Tri varijable koje izravno doprinose stabilnosti vanjskog unilateralnog fiksatora su veza između kosti i pina, konfiguracija fiksatora te dijelovi fiksatora, koji su obrađeni u prethodnom poglavlju, dok kod kružnog fiksatora najveći utjecaj na stabilnost imaju prstenovi [17], [37], [38].

5.1.1. Veza kost – pin

Dva važna parametra koji utječu na stabilnost i naprezanja u spoju su promjer pina i interferencija. Pinovi većeg promjera imaju veću otpornost na sile savijanja što zauzvrat može smanjiti naprezanje na spoju kosti i pina. Povećanje veličine pina ograničeno je promjerom kosti u koju je pin umetnut iz razloga što rupa veća od 20% promjera kosti umanjuje torzijsku čvrstoću pina za 34%, a ako je veličina rupe veća od 50% smanjenje je za 62%. U praksi je preporučljivo držati veličinu pina unutar jedne trećine promjera kosti što iznosi 5 ili 6 mm za tibiju i femur.

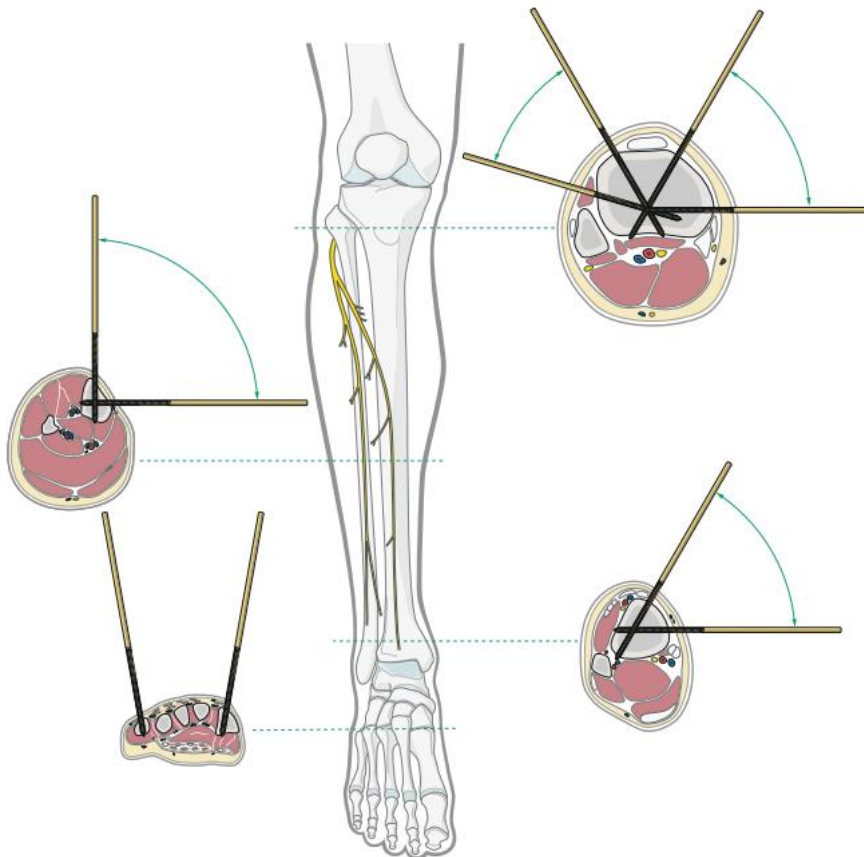
Interferencija, u kontekstu fiksacije, je mjera zahvata pina na kost (Slika 33). Maksimalnu vrijednost doseže po umetanju pina u kost i može se postupno smanjivati kako se fiksator opterećuje. Stoga, kako bi zahvat ostao što duže stabilan, preporuča se maksimiziranje interferencije na početku. Međutim, to se ne može postići jednostavnim smanjenjem veličine

početnog provrta i povećanjem promjera pina jer to može dovesti do mikropukotina ili širenja pukotine kada se pin ugura u mali početni provrt. Zbog toga, potrebno je pratiti preporuke proizvođača svrdla prije umetanja pinova [38].



Slika 33. Interferencija [38]


Nadalje, prije samog postavljanja fiksatora potrebno je poznavati sigurna anatomska područja pogodna za bušenje i umetanje pinova (Slika 34).



Slika 34. Sigurna anatomska područja tibije [16]

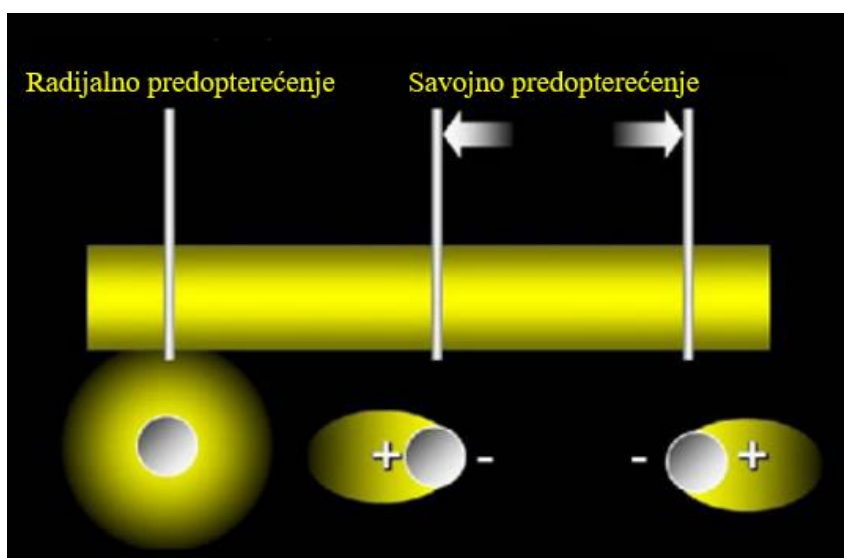
Prema [16], kako bi se izbjegle ozljede živaca, žila, tetiva i mišića, kirurg mora biti upoznat s anatomijom različitih poprečnih presjeka ekstremiteta i koristiti sigurne zone za postavljanje pinova. Dostupno je nekoliko atlasa anatomije presjeka, uglavnom u pisanom obliku koji služe kao smjernice no također postoje digitalizirane verzije kojima je moguće pristupiti računalom u npr. operacijskoj sali zbog lakšeg i bržeg referenciranja [39].

Prilikom bušenja kosti dolazi do generiranja topline, što predstavlja najveći problem ovog zahvata. Prema [40], zbog velikih varijacija u rezultatima dobivenim istraživanjem bušenja kosti teško je definirati univerzalne smjernice no prikazana istraživanja iznose najbitnije zaključke u vezi pojave osteonekroze (nepovratne smrti koštanih stanica) i parametre bušenja u svrhu kontroliranja temperature. Osteonekroza nastupa ako temperatura poraste iznad 47 °C na dulje od 1 minute, s čim se slaže većina autora. Također, nema jasnog zaključka o optimalnoj brzini bušenja kosti i aksijalnoj sili, ali većina eksperimentalnih istraživanja preporučuje veliku brzinu s većom silom (takve veličine da ne dođe do pucanja kostiju) za stvaranje minimalne temperature. Zbog činjenice da kost ima malu toplinsku vodljivost, što rezultira zadržavanjem oslobađane topline unutar područja bušenja, potrebno je primjenjivati rashladno sredstvo. Među različitim opcijama, hlađenje putem plina se pokazalo kao najbolje rješenje. Rashladno sredstvo najvažniji je čimbenik za izbjegavanje nekroze kosti, ali nema jasnih preporuka o boljem i prikladnijem unutarnjem ili vanjskom sustavu hlađenja. Unutarnje hlađenje uključuje dovod rashladne tekućine do vrha svrdla kroz cjevčice koje se nalaze unutar samog svrdla, dok vanjsko hlađenje uključuje dovođenje rashladne tekućine na površinu svrdla kroz ulaznu točku. Nadalje, preporučuje se dvofazno (stepenasto) svrdlo u odnosu na konvencionalna svrdla jer se uklanjanje materijala s mjesta bušenja odvija postupno što snižava temperaturu nastalu tijekom bušenja (Slika 35). Uz takvo svrdlo, za učinkovito uklanjanje krhotina i smanjenje trenja tijekom bušenja kosti predlaže se upotreba brze ili crvolike spirale s rascijepljenim vrhom pod velikim kutom (100° - 120°). Na tržištu postoje još neke vrste pinova poput samonarezni, samobušećih i sl., no korištenje samobušećih pinova je povezano s nastankom sitnih pukotina u vanjskom sloju kosti i generiranjem temperatura većih od 50 °C, što može dovesti do termičke nekroze. Prethodno bušenje s oštrim svrdlima sprječava takvo odumiranje i oštećenje kosti pri kasnijem umetanju samourezujućih konusnih pinova, koji sami stvaraju prolaz i osiguravaju kontakt s površinom [17], [40].



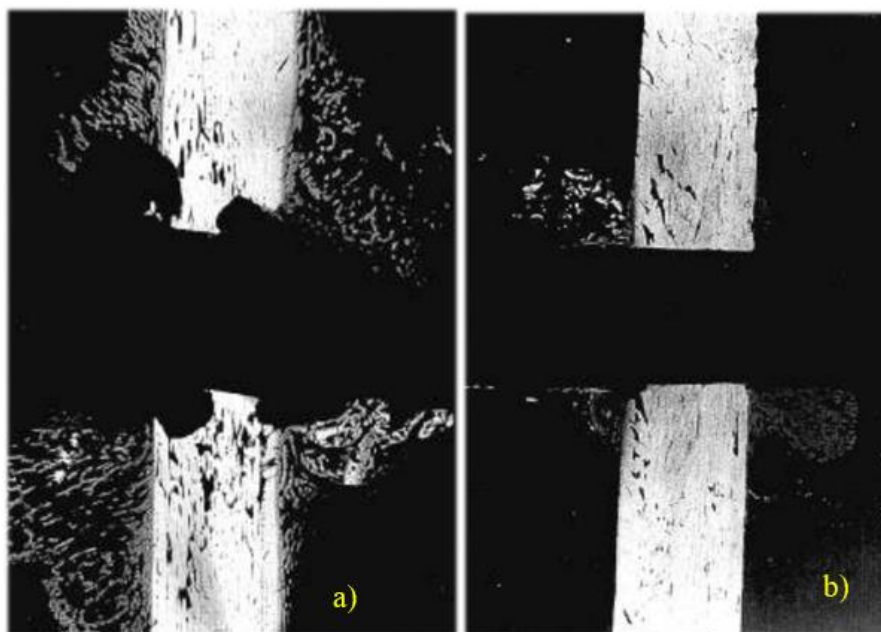
Slika 35. a) Standardno medicinsko svrdlo, b) Dvofazno (stepenasto) svrdlo [40]

Nakon odabira sigurnog anatomskeg područja i bušenja rupa slijedi postavljanje samih pinova gdje je potrebno spomenuti pojmove predopterećenja i prodiranja pinova. Prema [41], predopterećenja pinova duž aksijalne osi kosti poboljšava stabilnost spoja između pina i kosti, smanjuje rizik od labavljenja spoja i ograničava resorpciju kosti. Istraživanje je provedeno između dva oblika predopterećenja, savojnog i radijalnog (Slika 36). U slučaju predopterećenja savijanjem, pin i provrt u koji se postavlja pin istog su promjera te zatim nastupa savijanje. S druge strane, radijalno predopterećenje postiže se umetanjem pina u provrt manjeg promjera, osiguravajući potpuno prislanjanje kosti na pin. Danas se preferira radijalno predopterećenje.



Slika 36. Prikaz radijalnog i savojnog opterećenja spoja [24]


Razlog slabijih rezultata kod predopterećenja savijanjem leži u tome što ovakav način predopterećenja stabilizira samo dio kontakta između pina i kosti. Kada se primjenjuje tlak na jednu stranu pina, distalni dio kosti se stiska, ostavljajući prazan prostor između pina i proksimalnog dijela kosti. Ovo može dovesti do pomicanja između kosti i pina tijekom funkcionalnog opterećenja, što rezultira nestabilnošću konstrukcije. Da bi se izbjegla ova nestabilnost i destruktivni učinci na kost, koristi se radijalno predopterećenje. Ova metoda konstantno opterećuje cijelu površinu kortikalne kosti, povećavajući tlak na jednoj strani, ali ga s druge strane ne eliminira u potpunosti. Glavni izazov pri korištenju ove metode je odabrati odgovarajući iznos predopterećenja, jer premalo opterećenje neće osigurati dovoljnu stabilnost, dok preveliko opterećenje može premašiti granicu čvrstoće kosti. Općenito, optimalan provrt u kosti trebao bi biti samo 0,1 mm manji od promjera pina. Predopterećenje savijanjem može uzrokovati resorpciju kosti do čak 60% ukupnog prvotnog kontakta nakon pet tjedana, dok se u slučaju radijalnog predopterećenja resorpcija gotovo ne događa (Slika 37). Važno je napomenuti da su razlike u resorpciji između nikakvog predopterećenja i predopterećenja savijanjem zanemarive.



Slika 37. a) Resorpcija kosti uslijed savojnog opterećenja, b) Resorpcija kosti uslijed radijalnog opterećenja [41]

Također, osim odabirom metode radijalnog predopterećenja, labavljenje spoja može se postići različitim oblicima i vrstama pinova. Standardni pinovi s navojem trebaju biti bikortikalni tako da navoj obuhvati obje strane korteksa no pinovi ne smiju previše viriti iz kosti jer bi mogli

ugroziti okolna meka tkiva. Ako stražnja strana nije dovoljno obuhvaćena pinom, veza između pina i kosti bit će nesigurna, a prednja strana će biti podložna većim naprezanjima. Naknadno dolazi i do labavljenja spoja (Slika 38). No, međutim, samobušajući i samonarezujući pinovi ne smiju probušiti dalji korteks jer izbočeni oštar vrh može uzrokovati ozljede mekog tkiva ako strši izvan korteksa [24], [41], [42].













Slika 38. a) Dobro umetnuti pin, b) i c) Loše umetnuti pinovi [24]

5.1.2. Upravljanje elementima fiksatora

Krutost fiksatora igra ključnu ulogu u utjecaju na stabilnost procesa liječenja prijeloma. Ipak, važno je istaknuti da je krutost jedini faktor koji se može direktno kontrolirati, a koji nije izravno povezan s biološkim procesima i samom kosti. Efikasnost vanjske fiksacije se stoga procjenjuje na temelju pravilnog rasporeda komponenata i konfiguracije samog fiksatora.

Stabilnost unilateralnog fiksatora može se poboljšati povećanjem broja polupinova i šipki, korištenjem polupinova većeg promjera, povećanjem udaljenosti pinova sa svake strane prijeloma, smanjenjem udaljenosti samog okvira od kosti, postavljanjem pinova u međusobno različitim ravninama te multiplanarnom fiksacijom. Kod aksijalnog opterećenja, pinovi vanjskog fiksatora djeluju kao nosači i proizvode asimetrično opterećenje i posmične sile na mjestu prijeloma. Jedna od strategija za smanjenje sila smicanja kod prijeloma s više od 30° nagiba je postavljanje pinova paralelno s linijom prijeloma. Kad je moguće, pinovi i šipke trebaju biti poravnati s osi savijanja kosti [26].

Način povećanja stabilnosti	Manje stabilna konfiguracija	Stabilnija konfiguracija
Povećanjem udaljenosti pinova sa svake strane prijeloma		
Smanjenjem udaljenosti između šipke i kosti		
Povećanjem broja šipki		
Povećanjem promjera pinova		
Multiplanarnom fiksacijom		

Slika 39. Konfiguracije unilateralnog fiksatora [37]

Stabilnost kružnog fiksatora može se povećati povećanjem promjera, broja i napetosti žica, povećanjem kuta divergiranja žica preko 60° , dodavanjem dopunske žice ili polupina na udaljenosti od prstenova, postavljanjem prstenova što bliže moguće mjestu prijeloma ili osteotomije i smanjenjem promjera prstena (tj. smanjenjem udaljenosti prstena od kosti). Preporuča se najmanje 2 cm prostora između prstena i ekstremiteta kako ne bi došlo do kontakta između prstena i mekog tkiva [26]. Na krutost kružnog fiksatora utječe i pravilno zatezanje žica odnosno njihova napetost. Napetost žica je izravno povezana s mnogim svojstvima, uključujući duljinu, promjer, granicu elastičnosti, opterećenje, broj žica u pojedinom prstenu, orijentaciju,

promjer prstena, metodu zatezanja i druge karakteristike veze. Obično se primjenjuje napetost u rasponu od 90 do 130 kg, iako su neki slučajevi zabilježeni s napetosti od samo 30 kg. Istraživanja su pokazala da se povećanjem napetosti krutost povećava nelinearno, ali zadovoljavajući rezultati obično se postižu već pri oko 110 kg napetosti [43].

5.1.3. Ravnina primjene fiksatora

Optimiziranje ravnine uključuje analizu oblika prijeloma kako bi se odredila ravnina i smjer sile koja je prouzrokovala ozljedu. Oblici prijeloma uzrokovani različitim vrstama opterećenja opisani su u drugom poglavlju ovog rada (Slika 6). Ovisno o tim uzorcima, često se javlja tendencija da fiksator izgubi stabilnost i da se kost općenito poravna u smjeru prvotnog pomaka. Zbog toga je važno posebno obratiti pažnju na te sile kada se koristi monolateralni fiksator.

Stoga, kada se radi o poprečnom prijelomu, koji je uzrokovan vlačnom silom i pravilno je reduciran, potrebno je samo kontrolirati savijanje i vrtnju primjenom vanjskog fiksatora. S obzirom da se tijekom normalnog hoda i netaknute goljenične kosti, glavne sile savijanja pojavljuju u sagitalnoj ravnini, a da monolateralni fiksator pruža najbolju kontrolu savijanja u ravnini u kojoj su postavljeni pinovi, dok pruža najslabiju kontrolu u okomitim ravninama, može se zaključiti da je optimalna pozicija za primjenu monolateralnog fiksatora u slučaju poprečnog prijeloma u sagitalnoj ravnini. S druge strane, sile savijanja često rezultiraju trokutastim prijelomima koji podsjećaju na oblik leptira. Vrh tog trokuta označava stranu koja je bila izložena vlačnim silama, dok baza označava stranu koja je bila izložena pritisku. Orijentacija i smjer primijenjene sile mogu se utvrditi na temelju rendgenskih snimaka. Nakon toga, ista logika primjenjuje se za upravljanje pomacima u smjeru uzročne sile, smještanjem fiksatora u ravnini te sile.

Postoje situacije u kojima nije moguće postići optimalnu ravninu zbog ograničenja koja se odnose na sigurna anatomska područja, pa se u takvim slučajevima koriste drugi tipovi fiksatora ili biplanarne modularne konstrukcije monolateralnih fiksatora [38].

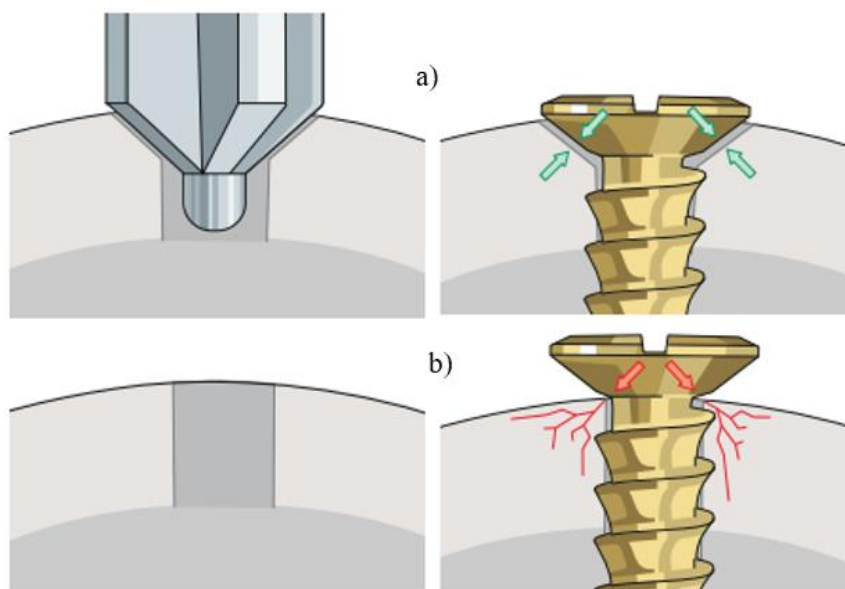
5.2. Primjena unutrašnjeg fiksatora

5.2.1. Primjena vijaka

a) Mehanika primjene vijka

Aksijalna sila u vijku nastaje okretanjem istog u smjeru kazaljke na satu, uzrokujući da se njegov navoj pomiče po površini kosti. Nagib navoja mora biti u ravnoteži između pričvršćivanja vijka (samokočnost; da ne dođe do odvijanja) i omogućavanja lakog umetanja

(što manji broj okretaja). Uvrtanje vijka stvara trenje koje posljedično generira toplinu, utječući na zdravlje kostiju kroz osteonekrozu. Djeluju dvije sile, jedna po obodu navoja vijka (tangencijalna), druga po osi vijka (aksijalna). Prva sila proizlazi iz zakretnog momenta umetanja dok je druga je rezultat pomaka duž nagnute površine između navoja vijka i koštanog navoja, što stvara aksijalno naprezanje. U isto vrijeme, aksijalna sila koja djeluje na nagnutu površinu stvara moment, koji pokušava odmotati vijak. Ova sila raste s nagibom. Budući da trenje ostaje konstantno, raspon kuta nagiba navoja vijka koji se može koristiti je ograničen. Prema [16], vijak umetnut kroz rupu na pločici može se zategnuti na gotovo dvostruko veći okretni moment nego samostalni vijak. Razlog tome je veća vjerojatnost da će korteks ispod glave vijka puknuti zbog koncentriranja sile s glave vijka na malo kontaktno područje na kosti. Za povećanje površine nasjedanja između kosti i vijka može se koristiti upuštanje (Slika 40). To smanjuje kontaktno naprezanje i rizik od lokalnog mikropuknuća ispod glave vijka, osobito ako je vijak nagnut.



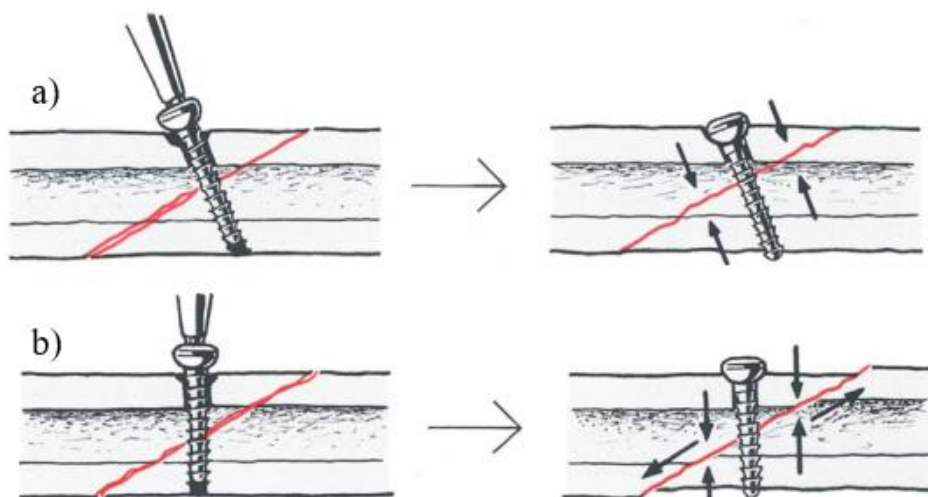
Slika 40. a) Pravilno postavljanje vijka s upuštanjem, b) Nepravilno postavljanje vijka [16]

Kod LHS, vijaka s glavom za zaključavanje, kada se glava vijka postavi u otvor pločice, praktički se sav zakretni moment koristi za zaključavanje, a zakretni moment primijenjen na navoj vijka je minimalan. Vijčani navoj je stoga zaštićen jer će izdržati funkcionalne sile bez predopterećenja. U pomno praćenoj kliničkoj seriji od 2000 umetnutih titanijevih LHS nije dogodio niti jedan kvar. Međutim, ako kirurg primijeni nekontrolirani okretni moment tijekom zatezanja, nešto će se oštetiti. To može biti glava vijka gdje se, pri većem momentu,

šesterokutno udubljenje može deformirati, osobito ako se koristi istrošeni odvijač. Važno je da kirurg redovito provjerava kvalitetu vrha odvijača prije uporabe. Kompresija primijenjena vijkom utječe na relativno malo područje okolne kosti. Stoga, jedan vijak koji komprimira kosi prijelom ne sprječava učinkovito rotaciju fragmenata kosti oko osi tog vijka. Područje kompresije izazvano oko vijka je malo. Ovo je važno s obzirom na zakretni moment koji djeluje na glatke osteotomske površine: jedan vijak postavljen na površinu ne pruža veliki otpor protiv zakretnog momenta između dva fragmenta. Takve situacije zahtijevaju drugi vijak postavljen što dalje od prvog i, ako je moguće, u drugom smjeru.

b) Pozicioniranje vijka

Kako bi se postigla optimalna interfragmentalna kompresija, vijak treba biti umetnut kroz središte fragmenta, jednako udaljen od rubova prijeloma i okomito na ravninu prijeloma. Neispravni kutovi umetanja mogu dovesti do posmičnih sila, što dovodi do pomaka fragmenata i gubitka redukcije (Slika 41).



Slika 41. a) Vijak postavljen okomito na prijelom, b) Vijak postavljen okomito na uzdužnu os kosti [19]

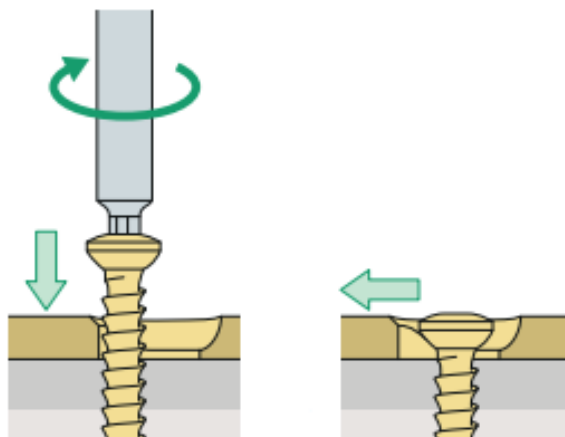
Artikularni i periartikularni prijelomi zahtijevaju anatomske redukcije i apsolutnu stabilnost kako bi se postigla i održala savršena podudarnost zgloba. Ovdje je dominantna procedura fiksacijom vijcima. Kako bi se spriječilo utonuće glave vijka u kost, često je potrebna podloška, a za postoperativno funkcionalno liječenje, većina ovih fiksacija vijcima bit će nadopunjena zaštitnom ili potpornom pločicom. Vijci s glavom za zaključavanje (LHS) u kombinaciji s pločicama za zaključavanje mogu osigurati kutnu stabilnost kada postoji više fragmenata u metafiznom dijelu kosti. Za stabilnost prijeloma dijafizne kosti samo s vijcima, moraju biti

ispunjena dva uvjeta: duljina prijeloma mora biti najmanje dvostruko veća od promjera kosti na mjestu prijeloma i potrebna su najmanje dva vijka. Tek tada se torzijski lomovi koji rezultiraju dugim spiralama i kuminutivni lomovi mogu sanirati samo vijcima. Usitnjeni prijelomi zahtijevaju zaštitne pločice uz fiksaciju vijcima. Za procjenu stabilnosti postignute pomoću fiksacije vijcima, prvo se mora uzeti u obzir smjer u kojem bi vijak trebao biti umetnut kako bi se stvorila optimalna kompresija, a zatim smjer umetanja ako vijak treba izdržati sile koje teže uzrokovati pomak fragmenata. Ako je kost opterećena aksijalno, na prijelomu se javlja sila smicanja i fragmenti imaju tendenciju klizanja jedan po drugome s posljedičnim gubitkom redukcije i stabilnosti. Ako je vijak umetnut pod pravim kutom u odnosu na os kosti, on će imati tendenciju, dok se zateže, da izazove smik na prijelomu ali, pod aksijalnim opterećenjem, spriječiti će bilo kakvu tendenciju fragmenata da klize po jednom drugome. Pomak se može dogoditi samo ako se vrh vijka istrgne iz rupe za navoj ili glava vijka potone kroz rupu. Stoga, kada se prijelom učvršćuje samo vijcima, idealno bi bilo da jedan vijak bude pod pravim kutom u odnosu na prijelom, a drugi pod pravim kutom u odnosu na uzdužnu os kosti. U praksi, kada se dugački spiralni prijelom fiksira vijcima onda se koriste tri ili čak četiri vijka. Neki izvori predlažu kut umetanja vijka na pola puta između okomica na ravninu prijeloma i na uzdužnu os kosti u slučaju opterećenja kosti aksijalnom silom. Međutim, važan parametar za stabilnost je razmak između vijaka, a ne njihov broj. Tako je središnji vijak obično pod pravim kutom u odnosu na os kosti, a ostali na svakom kraju pod pravim kutom u odnosu na ravninu prijeloma. Prije repozicije prijeloma važno je pažljivo planirati unutrašnju fiksaciju. Prijevremenom redukcijom se otežava planiranje zahvata tako što je teže odrediti ravninu prijeloma i središte dvaju fragmenata. Jednom kada se prijelom reducira, postaje iznimno teško naciljati svrdlom točno u sredinu suprotnog korteksa. Daleko je bolje izbušiti ili kliznu rupu ili rupu za navoj prije redukcije fragmenata [16], [19].

5.2.2. Primjena pločica

Kako je opisano u prethodnom poglavlju, dinamička kompresijska pločica s limitiranim kontaktom (LC - DCP) trenutno su najbolji izbor kada je potrebna unutrašnja fiksacija pločicom, iako izbor pločice ovisi o području primjene i vrsti traume. Rupe za vijke kod LC - DCP izgledaju kao, pod kutom, nagnuti cilindar po kojem klizi glava vijka čije ekscentrično umetanje omogućuje aksijalno sabijanje koštanih fragmenata. U praksi, kada se vijak umetne u takvu rupu i zategne, to rezultira pomicanjem fragmenta kosti u odnosu na pločicu i kompresijom na mjestu prijeloma (Slika 42). Dizajn rupa za vijke omogućuje pomak do 1 mm.

Nakon umetanja jednog steznog vijka, moguće je dodatno stezanje pomoću još jednog ekscentričnog vijka prije nego što se prvi vijak potpuno zategne. Za aksijalnu kompresiju na udaljenosti većoj od 2 mm, preporučuje se uporaba zglobnog zateznog uređaja. Ovalni oblik rupa omogućuje nagib vijaka od 25° u uzdužnoj ravnini i do 7° u poprečnoj ravnini.



Slika 42. Zbog oblika provrta, pločica se pomiče vodoravno kada se vijak zategne [16]

Pločica koja radi po nešto drukčijem principu je zaključavajuća pločica (LCP). Važno je znati da se vijak s glavom za zaključavanje ne smije koristiti za redukciju prijeloma ili podešavanje položaja pločice. Prije korištenja vijka s glavom za zaključavanje potrebno je u potpunosti reducirati prijelom. Nakon što se jedan vijak s glavom za zaključavanje postavi kroz pločicu s jedne strane prijeloma, položaj pločice i tog fragmenta kosti je fiksiran i ne može se podešavati. Pažljivo prijeoperativno planiranje bitno je pri korištenju LCP, a to mora uključivati redoslijed umetanja vijaka. Za većinu primjena s ovim pločicama treba odabrati nominalnu os vijka (uzdužnu os) kako bi se optimizirala stabilnost. Kirurg mora biti svjestan da je fiksacija postignuta zahvaljujući kontaktu vijak-pločica, a ne kontaktu vijak-kost. Neophodno je da se koristi ispravan moment kako bi se spriječilo pretjerano zatezanje vijka. Konvencionalni vijci i vijci s glavom za zaključavanje mogu se koristiti za isti fragment prijeloma, ali to zahtijeva pažljivo planiranje. Nakon što je vijak sa sigurnosnom glavom umetnut u fragment prijeloma, nikakvi (dodatni) konvencionalni vijci se ne smiju umetati na ovu stranu fiksacije, mogu se koristiti samo dodatni vijci za zaključavanje. Općenito se koristi princip "prvo redukcija i kompresija, zatim zaključavanje."

Apsolutna stabilnost prijeloma zahtijeva korištenjem pločica zahtijeva anatomske redukcije i interfragmentarnu kompresiju. To se može uspostaviti vijcima, aksijalnom kompresijom pomoću pločice ili njihovom kombinacijom. Da bi se postigla apsolutna stabilnost, kompresija

mora dovoljno neutralizirati sve sile (savijanje, aksijalno naprezanje, smicanje i uvijanje) duž cijelog presjeka loma. Postoje četiri načina postizanja interfragmentarne kompresije pločicom:

- kompresija pomoću oblika rupe (LC - DCP),
- kompresija oblikovanjem (presavijanjem) pločice,
- kompresija vijcima te,
- kompresija sa zglobnim zateznim uređajem.

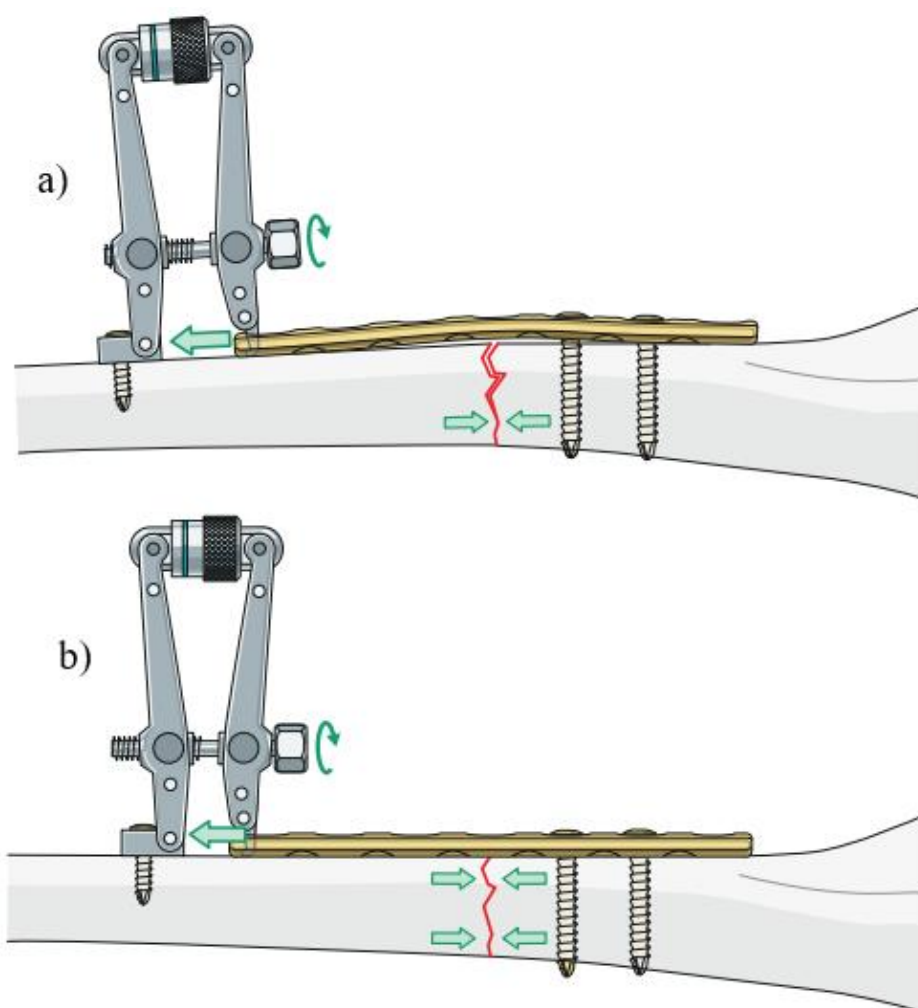
Ravne pločice često je potrebno oblikovati prije primjene kako bi odgovarale anatomiji kosti. Ako se to ne učini, može se ugroziti izvršena redukcija. Anatomske oblikovane pločice također mogu zahtijevati fino oblikovanje prije primjene. Treba izbjegavati ponovljeno savijanje naprijed - natrag, jer to slabi pločicu dok LCP treba oblikovati savijanjem na području udaljenom od otvora za vijak.

Jednostavni oblici prijeloma, koji zahtijevaju fiksaciju pločicom, najbolje se anatomske reduciraju i fiksiraju tehnikom apsolutne stabilnosti pomoću kombinacije vijaka i zaštitne pločice. Oblik pločice trebao bi biti točan kada se koristi LC-DCP kako bi se zaštitili vijci, budući da će pločica lošeg oblika u kombinaciji sa standardnim vijcima uzrokovati translaciju kosti prema pločici i stvoriti pomak prijeloma ili gubitak stabilnosti vijčanog spoja. LCP sa svim vijcima za zaključavanje također može pružiti zaštitu i može biti bolji izbor kada se ne može postići točna kontura pločice. Ispravno umetnuti vijak u zdravoj kost stvara sile do 3000 N. Budući da se isti učinak ne može postići nijednom od niže navedenih metoda, vijke treba koristiti kad god to oblik prijeloma dopušta, a mogu se postaviti samostalno ili kroz pločicu.

U slučajevima poprečnih ili kratkih kosih dijafiznih prijeloma, korištenje vijka nije uvijek moguće te je razvijen zglobni uređaj za zatezanje (Slika 43), koji se preporučuje za prijelome dijafize femura ili humerusa s razmakom između fragmenata većim od 1 ili 2 mm, kao i za osteotomije i nesrastanja. Većina pločica sadrži ureze kojima se mogu prihvatiti za zatezni uređaj. Aksijalna kompresija također se može generirati s LC-DCP. Međutim, sila kompresije koja se može postići manja je nego kod uređaja za zatezanje.

Nadalje, prethodno savijanje pločice potrebno je za ravnomjernu raspodjelu tlačnih sila. Ako se ravna pločica primijeni na ravnu kost, sile pritiska najveće su neposredno ispod pločice. U

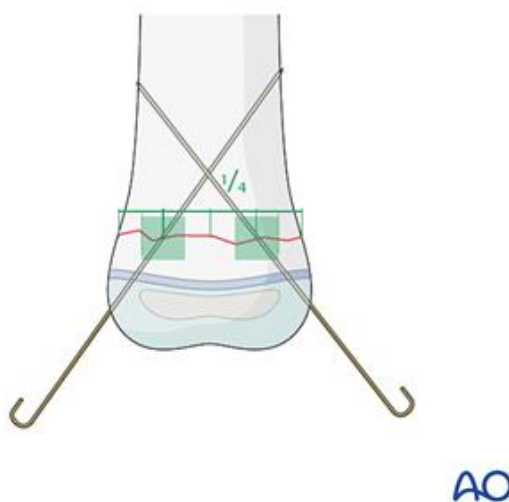
udaljenom korteksu zbog napetosti nastaje mali razmak. To može spriječiti odgovarajuću koncentričnu kompresiju preko cijele površine prijeloma. Ako postavljanje dodatnog vijka nije moguće, neophodno je prethodno savijanje pločice. Zatezanjem vijaka, presavijena pločica se ispravlja, što dovodi do kompresije suprotnog korteksa, čime se povećava stabilnost (Slika 43) [16].



Slika 43. Uređaj za zatezanje u kombinaciji s presavijenom pločicom i prikazom sila na području prijeloma: a) prije zatezanja i b) nakon zatezanja [16]

5.2.3. Primjena žica

Kada je riječ o unutrašnjoj fiksaciji žicama, misli se na fiksaciju Kirschnerovim žicama (K-žice). Metafizalni prijelomi dugih kostiju zahtijevaju K-žice promjera ne manjeg od 1,6 mm. Ako se koriste samo dvije žice, možda će biti potrebne žice većeg promjera. Prijelomi malih kostiju (šake i stopala) zahtijevaju K-žice od 1.0–1.6 mm. Veličinu K-žice treba odabrati i prema veličini fragmenta. Također, za prijelome fiksirane s dvije (ili tri) K-žice samo s jedne strane koriste se, za jednu veličinu, veće K-žice nego za obostrano ukrižene K-žice. K-žice su u većini slučajeva umetnute iz slobodnog (odlomljenog) fragmenta u glavni fragment. Na taj način se K-žicom može manipulirati fragmentom. Ulazne točke K-žica treba odabrati tako da budu što je moguće udaljenije na mjestima gdje prelaze liniju prijeloma. To jamči maksimalni mogući otpor rotaciji. Izbor ulazne točke mora biti u skladu s planiranim smjerom K-žice i krajnje točke fiksacije u glavnom fragmentu. U idealnom slučaju, ako anatomske mjesto dopušta, K-žice treba uvesti što je moguće okomitije na ravninu prijeloma. Na određenim mjestima to nije moguće i mehanička stabilnost ne bi trebala biti ugrožena pridržavanjem gore navedenog načela. Smjer K-žica treba odabrati tako da su K-žice dobro odvojene na razini prijeloma. Da bi se to postiglo, duljina linije prijeloma podijeljena je na četiri jednaka dijela. U idealnom slučaju, kada se koriste dvije K-žice, one bi trebale prolaziti otprilike kroz zelena područja na slici (Slika 44).



Slika 44. Povoljan razmak između K-žica [45]

Kod kosih ($>30^\circ$) metafiznih prijeloma fiksacija križnom konfiguracijom K-žica može biti vrlo teška ili nemoguća, jer će barem jedna od K-žica ići gotovo paralelno s linijom prijeloma (Slika

45). Za kose prijelome stoga je prikladnija divergentna monolateralna fiksacija K-žicom. Za ovu tehniku treba koristiti K-žice za jednu veličinu veće nego za križne K-žice. Ako lateralna divergentna fiksacija K-žicom nije moguća, na primjer, zbog stanja mekog tkiva ili rizične strukture, treba koristiti drugu stabilizacijsku tehniku (npr. vanjski fiksator ili pločicu).



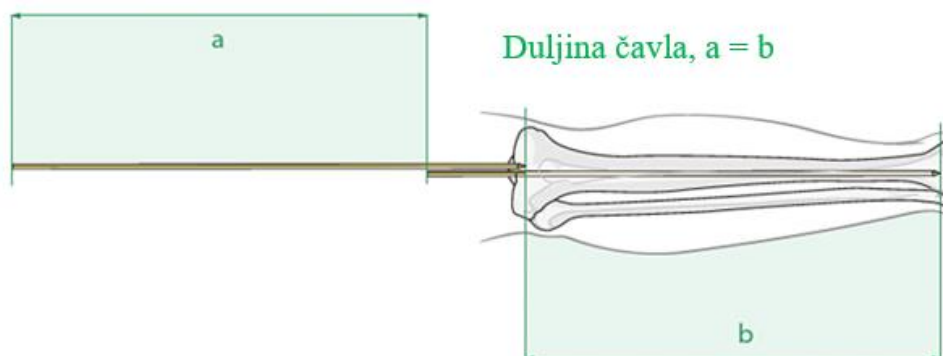
Slika 45. a) Nepravilno umetnute K-žice, b) Pravilno umetnute K-žice [45]

Kako bi se izbjegle toplinske ozljede, K-žice treba umetnuti rukom ili pomoću oscilirajuće bušilice. Ako se koristi standardna bušilica, mora se raditi što sporije kako bi se izbjegao negativni toplinski učinak. Uz to, poželjno je koristiti i rashladno sredstvo tijekom bušenja [45].

5.2.4. Primjena intramedularnih čavala

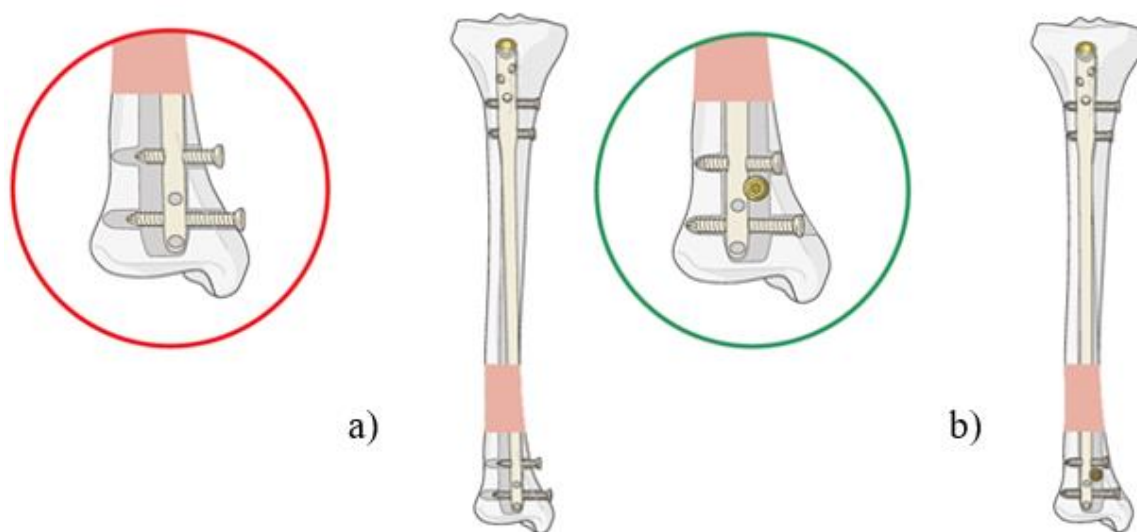
Intramedularni čavao osigurava najjaču mehaničku fiksaciju bilo kojeg prijeloma dijafiznog dijela kosti u odnosu na druge vrste fiksacije. Čavao uspostavlja aksijalno poravnanje i sprječava kutni pomak. Bez zaključavanja, intramedularni čavao možda neće spriječiti rotaciju kod jednostavnog prijelomu kosti u dva dijela. Naime, ploha prijeloma fragmenata može pružiti određenu kontrolu rotacije, ali obično je pouzdanije koristiti proksimalno i distalno zaključavanje vjicima. Kod višefragmentarnog prijeloma postojat će tendencija da se čavao pomiče unutar fragmenata i to se također mora spriječiti učvršćivanjem. Razvrtnje se uvijek izvodi preko žice za navođenje koja se uvodi pod rendgenskom kontrolom. Žica za navođenje s kuglastim vrhom koristi se kod razvrtnja, tako da se vrh razvrtača može izvaditi ako pogonsko vratilo pukne. Iako razvrtnje može oštetiti endostalni protok krvi, u praksi je periostalna krvna opskrba još uvijek dovoljna za cijeljenje prijeloma. Položaj razvrtača može se povremeno provjeravati rendgenskom snimkom. Razvrtnje stvara toplinu, osobito ako su razvrtala tupa, stoga je važno ne primjenjivati pretjeranu silu tijekom tog postupka. Kako se promjer glava razvrtala povećava, one počinju uspostavljati kontakt s endostalnom površinom

korteksa. Kod višefragmentarnih prijeloma ili kod otvorenih prijeloma s gubitkom koštane mase, predoperativno planiranje na neozlijeđenoj nozi je točnije. Kod bilateralnih prijeloma treba koristiti manje usitnjenu stranu za određivanje duljine i promjera čavla. Točna duljina čavla određuje se usporedbom druge žice za navođenje iste duljine s onom koja je umetnuta. Ispravan položaj prve žice za navođenje u distalnom kanalu treba procijeniti pomoću posebne kamere. Vrh druge žice za navođenje mora biti postavljen na ulaznu točku u kost (Slika 46).



Slika 46. Određivanje duljine čavla [33]

Promjer se može odrediti prema veličini posljednjeg korištenog razvrtala no alternativno se može koristiti i radiografsko ravnalo. Važno je izmjeriti promjer kanala na središnjem dijelu kosti, koji predstavlja najuži segment medularnog kanala. Većina intramedularnih čavala umetnuta je preko žice za navođenje te ako je korištena, čavlom je potrebno kliziti po njoj i tako ga umetnuti u kost. U idealnom slučaju, čavao se može gurnuti prema dolje okretanjem, ali u praksi može biti potrebno nekoliko udaraca čekićem. Općenito, gornji dio čavla trebao bi biti u ravnini s površinom kosti ili ležati tik ispod površine, a žica za navođenje se mora ukloniti prije početka zaključavanja. Proksimalno zaključavanje se obično izvodi pomoću vodilice pričvršćene na čavao. Budući da čavao ima tendenciju laganog deformiranja tijekom umetanja, vodilice pričvršćene na proksimalni kraj nisu dovoljno točne za distalno zaključavanje. Distalno zaključavanje obično se izvodi pod rendgenskom kontrolom. Kod proksimalnih ili distalnih prijeloma, budući da metafiza ne pruža veliku potporu za čavao, postoji tendencija kutnog pomaka. Ako se za zaključavanje koriste samo paralelni vijci, mali metafizni segment ipak se može pomaknuti duž osi vijka. Vijke treba umetnuti u različite osi ako dizajn čavla to dopušta (Slika 32). Alternativno, blokirajući vijci (vijci koji ne prolaze kroz čavao) mogu se koristiti uz čavao (Slika 47). Položaj blokirajućih vijaka je određen predviđenim smjerom pomaka, koji se može predvidjeti iz konfiguracije prijeloma [33].



Slika 47. a) Paralelni pomak, b) Osiguravanje od pomaka pomoću blokirajućih vijaka [33]

5.3. Izbor vrste fiksatora

Kako bi se što lakše došlo do odgovarajuće vrste fiksatora mogu se postaviti određena pitanja koja vode k pravilnom izboru. Prije razmatranja opcija o vrsti fiksatora koji bi se mogao upotrijebiti, potrebno je utvrditi opće stanje pacijenta. Postoji mnogo faktora koje liječnici moraju uzeti u obzir prije zahvata no za potrebe ovoga rada razmotrit će se samo stanja osteoporoze i alergija na materijale implantata. Odnosno, može li se pacijent uopće podvrgnuti zahvatu vanjske ili unutrašnje fiksacije?

Osteoporoza je metabolička bolest kostiju povezana s niskom koštanom masom i lošom kvalitetom kostiju koja povećava rizik od prijeloma. Klinički, osteoporoza se dijagnosticira mjerenja mineralne gustoće kostiju (engl. *Bone Mineral Density*, BMD) dvostrukom energetskom rendgenskom apsorpciometrijom (engl. *dual energy X-ray absorptiometry*, DXA, DEXA). BMD 2.5 puta manji od standardne devijacije (ili još niži) za zdravu 30-godišnju odraslu osobu definira se kao osteoporoza, a između 1 i 2.5 puta manji od standardne devijacije definira se kao osteopenija ili stanje niske koštane mase koje je manje ozbiljno od osteoporoze [48]. Prema [47], procjenjuje se da u Hrvatskoj od osteoporoze boluje 5.6% ukupnog stanovništva (48 050 muškaraca i 204 248 žena) te ne odskače značajnije od ostalih europskih zemalja. Prema [49], standardna metoda za stabilizaciju prijeloma osteoporotične kosti u

prednjem dijelu zdjelice prstena nakon visokoenergetske traume je vanjska fiksacija supraacetabularnim fiksatorom. Prednost je kraći kirurški zahvat te je minimalno invazivan. Međutim, dolazi s nedostacima poput infekcije, labavljenja spoja, potencijalnog oštećenja živaca, raznih ograničenja kod pretilih pacijenata i nelagode tijekom dnevnih aktivnosti posebice kod starijih pacijenata. Posljedično, vanjska fiksacija obično se koristi privremeno, nakon čega slijedi konačna stabilizacija u drugoj operaciji. Alternativno, potkožni unutrašnji fiksatori nude udobnost, lakšu njegu, prikladni su za pretile pacijente i nemaju problema povezanih s pinovima. Ipak, mogu iritirati lateralni femoralni kožni živac i dovesti do neželjene osifikacije. Druga je mogućnost submuskularna unutrašnja fiksacija pomoću zakrivljene titanijske šipke. Istraživanje, prema [49], na osteoporitičnim kadavarskim uzorcima zdjelice odraslog čovjeka gdje je uspoređena stabilnost unutrašnje i vanjske fiksacije pokazuje da unutrašnja fiksacija daje bolje rezultate u pogledu plastične deformacije i krutosti, a jednake rezultate u pogledu maksimalnog opterećenja. Također, prema [50], tradicionalne metode uključuju dvostruku pločicu, korištenje polimetil metakrilata (PMMA) kao materijala za implantate, potpunu zamjena zgloba te pločice za zaključavanje koja je i dalje na glasu kao optimalno rješenje za fiksaciju loše i osteoporotične kosti.

Reakcije intolerancije na metalne implantate manifestiraju se kao dermatitis, oslabljeno zacjeljivanje rana, izljevi, bolovi ili labavljenje spoja. Materijali korišteni kod vanjskih i unutrašnjih fiksatora opisani su u prethodnom poglavlju. Prema [51], cilj istraživanja bio je procijeniti alergenska svojstva metalnih implantata za koljeno i kuk 24 mjeseca nakon operacije te procijeniti odnos između alergije na metale i kvara metalnih implantata. Skup tvari korišten za kontaktni *patch* test sadržavao je najpopularnije metale koji se koriste u različitim implantatima: 0.5% kalijev dikromat, 1.0% kobalt klorid, 5.0% nikal sulfat, 2.0% bakar sulfat, 2.0% paladij klorid, 100 % aluminij, 1 % vanadij (III) klorida, 5 % vanadij, 10 % titan (IV). Rezultati pokazuju kako metalni implantati, posebice oni koji sadrže krom i kobalt, mogu biti primarni uzrok alergija te kako alergija na komponente ortopedskih pomagala može biti uzrok kvara implantata. Također, sugeriraju detaljno uzimanje anamneze o metalnom dermatitisu te obavljanje *patch* testova na pacijentima, koji prijavljuju simptome metalnog dermatitisa, prije ugradnje implantata. Dok bi osobe s potvrđenom alergijom na metale trebale dobiti implantate koji ne sadrže alergene metale.

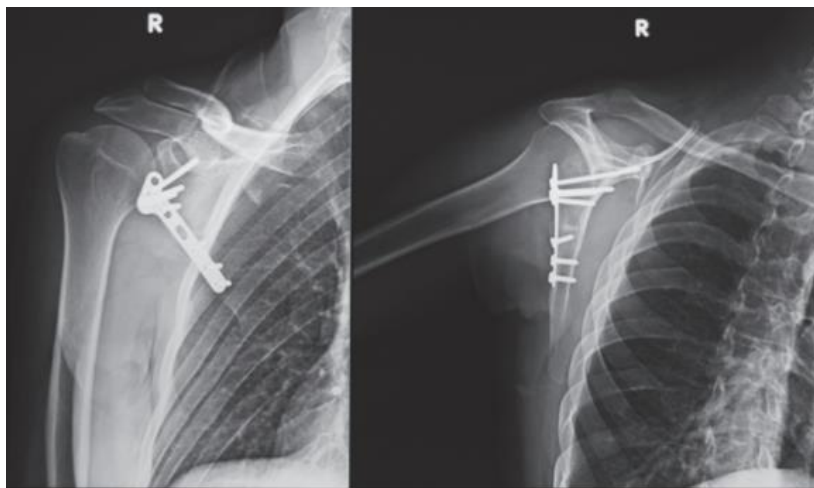
Osvrtom na indikacije i kontraindikacije vanjske i unutrašnje fiksacije, može se izbor odgovarajućeg fiksatora svesti na stanje okolnih mekih tkiva oko mjesta prijeloma kako je

opisano u trećem poglavlju. Ako je prilikom ozljede došlo do ozbiljnih oštećenja okolnih mekih tkiva tada se preporuča vanjska fiksacija, zbog svoje minimalne invazivnosti, kako se ne bi prouzročila dodatna šteta dok je unutrašnju fiksaciju potrebno izbjegavati zbog rizika od kontaminacije i infekcije. Tako se može postaviti iduće pitanje, kakvo je stanje mekog tkiva oko mjesta prijeloma?

Na kraju, ukoliko je moguće primijeniti vanjsku ili unutrašnju fiksaciju zbog općeg stanja pacijenta i stanja oko prijeloma, može se detaljnije suziti izbor konstrukcija fiksatora na lokaciju i oblik prijeloma. Odnosno, na koju kost i pripadajući oblik prijeloma primijeniti koji fiksator?

a) Lopatica i ključna kost

Počevši od lopatice čiji se prijelomi glenoidnog ruba stabiliziraju trabekularnim vijcima s djelomičnim navojem od 4 mm dok se prijelomi tijela lopatice liječe jednotrećinskim cjevastim pločicama ili rekonstrukcijskom pločicom veličine 3.5. Također, dostupne su i prethodno oblikovane pločice dizajnirane za lopaticu koje tako mogu smanjiti vrijeme potrebno za postavljanje i oblikovanje tijekom zahvata.



Slika 48. Primjena pločice i vijaka prilikom fiksacije lopatice [56]

Kod operativnog liječenja prijeloma ključne kosti, od nedavno se za prijelome središnjeg dijela dijafize koriste titanijski čavli, no takvi se ne mogu zaključati. Uobičajeno se koriste pločice za dinamičku kompresiju ili rekonstrukcijske pločice veličine 3.5, koje se mogu oblikovati prema obliku ključne kosti, ali se mogu deformirati i dovesti do krivog srastanja ili loma implantata.

Također, dostupne su i anatomske konturirane kompresijske pločice za zaključavanje (LCP), ali zahtijevaju intraoperativno konturiranje zbog kompliciranog oblika ključne kosti. Vijci s glavom za zaključavanje rabe se za bočne prijelome i osteoporotičnu kost. Manjim vijcima (2.7 mm, 2.4 mm ili 2.0 mm) moguće je fiksirati manje fragmente. [16], [56].

b) Nadlaktica

Prilikom odabira implantata za proksimalne prijelome humerusa treba uzeti u obzir karakteristike prijeloma i stanja okolnih mekih tkiva kao i funkciju rotatorne manšete. K-žice s navojem koriste se kod djece u razvoju, dok se dvodijelni prijelomi na području spoja s mišićima i tetivama mogu zbrinuti šavovima ili vijcima te principom zatezne (vlačne) trake uz uvjet dobre kvalitete kosti. LCP uobičajene su za prijelome s pomakom fragmenata, ali treba uzeti u obzir komplikacije povezane s pločicom i kvalitetu kosti. Ako se može izvesti zatvorena redukcija, minimalno invazivne tehnike poput perkutane fiksacije, minimalno invazivne osteosinteze pločicom ili intramedularnim čavlom se preporučuju jer mogu umanjiti problem opskrbe krvlju na mjestu prijeloma.

Kod dijafiznih prijeloma, veći pacijenti obično trebaju LCP 4.5 ili DCP, dok većina pacijenata može koristiti LCP 3.5, koje bi trebale imati najmanje 8 rupa. Preporučljivo je odabrati dužu pločicu kako bi se maksimalno povećao krak momenta jer gornji ekstremitet ima širok raspon rotacije. Ovi implantati se mogu postaviti na različite površine: posteriornu, anteriornu, medijalnu ili lateralnu. Za prijelome dijafize humerusa koji se protežu od periartikularnih prijeloma, mogu se upotrijebiti i anatomske specifične predkonturirane pločice. Također, kanulirani humeralni čavao dolazi u različitim veličinama, uključujući dugu verziju *Multiloc* čavla, od kojih svaki ima različite točke umetanja i metode zaključavanja.

Epikondilarni avulzijski prijelomi distalnog humerusa rijetko zahtijevaju fiksaciju jer je primarni problem dislokacija. Povremeno se široko pomaknuti prijelomi saniraju vijcima, pri čemu se za veće fragmenta koriste vijci veličina 3.5 ili 4.0 mm u odnosu na K-žice. Potpuni zglobni prijelomi stabiliziraju se s dvije pločice; rekonstrukcijske pločice veličine 3.5 lakše se konturiraju, dok su LC-DCP jače. Prethodno oblikovane LCP mogu se koristiti za niske, poprečne prijelome. Prijelomi lateralnog i posteriornog stupa često zahtijevaju jednu lateralnu pločicu i vijke, dok prijelomi medijalnog stupa sa složenom fragmentacijom zgloba mogu zahtijevati osteotomiju olekranona. Mali zglobni fragmenti mogu se fiksirati malim vijcima bez glave, K-žicama s navojem ili biorazgradivim pinovima. Kod slučajeva s potpunim prijelomima

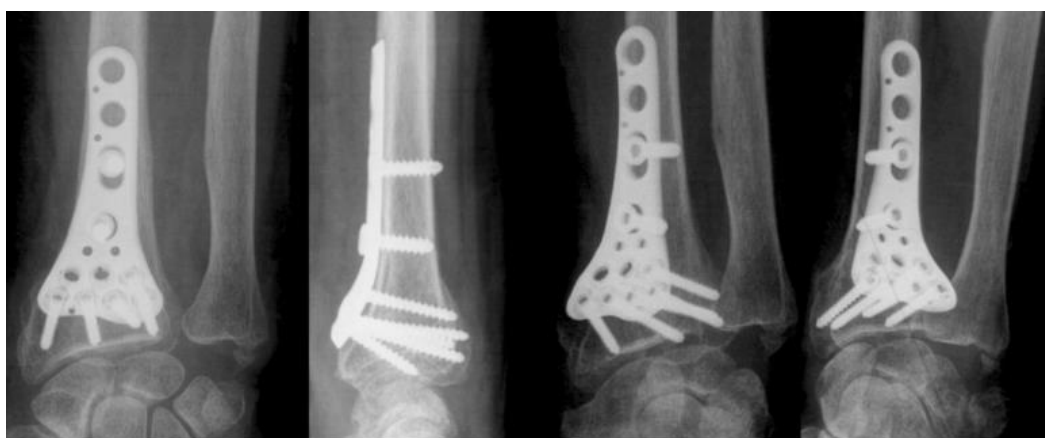zgloba, standardni implantat je prethodno konturirani LCP, koji može uključivati sustav vijaka za zaključavanje promjenjivog kuta [16].

c) Kostí podlaktice

Izbor implantata za proksimalni dio kostiju podlaktice ovisit će o veličini pacijenta i fragmentima prijeloma. Vijci i pločice za male fragmente (od 1.5 do 3.5 mm) mogu se koristiti za stabilnu fiksaciju. Može se primijeniti i princip zatezne (vlačne) trake i anatomske konturirane pločice za zaključavanje za različita mjesta na proksimalnoj ulni i radijusu.

Dugogodišnje kliničko iskustvo pokazalo je da je pločica veličine 3.5 idealna za središnji dio kosti podlaktice. Općenito, preporučuje se LC-DCP. U svakom glavnom fragmentu treba biti šest kortikalnih ili tri bikortikalna vijka. Kod jednostavnih prijeloma to obično zahtjeva pločicu sa 7 ili 8 rupa; kod složenijih prijeloma preporučuju se i duže pločice. Kad god je to moguće, treba koristiti interfragmentarni vijak, umetnut neovisno ili kroz rupu na pločici. Za većinu prijeloma podlaktice, obični vijci daju dobre rezultate, a vijci s glavom za zaključavanje često nisu potrebni.

Postoji mnogo različitih kirurških pristupa za liječenje prijeloma distalnog radijusa. Implantati uključuju K-žice i/ili vanjske fiksatore, palmarne i/ili dorzalne pločice te intramedularne čavle [16], [55].



Slika 49. Unutrašnja fiksacija distalnog radijusa [55]

d) Kostí šake

Za fiksaciju prijeloma dijelova šake koriste se kutno stabilni implantati veličine već od 1.5 mm. Oni su korisni za fiksaciju metafiznih i zglobnih prijeloma metakarpalnih kostiju i falangi. Specijalizirane T-, Y- i H-pločice također su dostupne za različite uzorke prijeloma, a anatomske pločice dizajnirane za specifične uzorke prijeloma pružaju točna rješenja za određene zahtjevne prijelome. LCP veličine 2.0 obično se koristi za prijelome metakarpalne i proksimalne falange, dok je LCP veličine 2.4 za veće metakarpalne kosti i za distalni radijus. Postoji i niz posebnih pločica koje su dizajnirane za specifičnu anatomiju distalnog dijela proksimalne falange. Također, koriste se i jednostavne adaptivne pločice te LC-DCP veličine 2.0 [16].

e) Zdjelica

Kirurgija zdjelice obuhvaća složene operacije i zbog zahtjevne anatomije postoji veliki rizik od nastanka dodatnih oštećenja (vaskularne ozljede, neurološke ozljede, ozljede susjednih organa i mekog tkiva itd.). Bitna je detaljna analiza svakog slučaja uz individualno donošenje odluka i planiranje. Iako je koštani sustav zdjelice geometrijski vrlo složen, mogu se ponuditi neke smjernice. Za kost anteriornog dijela zdjelice koristi se anteriorni unutrašnji fiksator (*INFIX*). *INFIX*, kao relativno nova metoda liječenja nestabilnih prijeloma zdjelice koristi vijke i veznu šipku koja se postavlja subkutano. Za simfzalni dio, mogu se koristiti pločice veličine 3.5 s 4 rupe ili pločica s 6 rupa uz drugu, dodatnu pločicu. U posteriornom dijelu, za zbrinjavanje sakroilijačnog zgloba koriste se vijci od 7.3 mm, a za sakralne prijelome transsakralni vijci iste veličine. S bočne strane, na predjelu krila zdjelice koristi se pločica veličine 3.5 te vijci od 7.3 mm [16], [52].

f) Natkoljenica

Za prijelome proksimalnog dijela femura, točnije trohantera, intramedularna fiksacija donosi kraće trajanje operacije, manji gubitak krvi i ranije nošenje težine, ali se metoda još nije pokazala superiornom u odnosu na ekstramedularnu fiksaciju s kliznim vijkom, a stopa ponovljenih operacija značajno je veća prilikom intramedularne fiksacije. Nasuprot tome, obrnuti kosi prijelomi imaju bolje rezultate s intramedularnim čavlom, ali upotreba kliznog vijka za kuk s trohanternom stabilizacijskom pločicom može biti isto tako učinkovita. Sustavi kliznih vijaka za kuk (npr. dinamički vijak za kuk) su implantati izbora za stabilne prijelome.

Za središnji dio femura, zatvoreni intramedularni čavao uz razvrtnje zlatni je standard za prijelome dijafize te kosti. Omogućuje relativnu stabilnost prilikom cijeljenje prijeloma uz stvaranje kalusa. Uporaba pločica na dijafizi bedrene kosti kao primarnog tretmana ima ograničene indikacije. Općenito, preporučuje se pločica veličine 4.5, a korisne su prethodno konturirane pločice koje odgovaraju luku bedrene kosti. Za prijelome dijafize koji se protežu u distalnu metafizu i zglob, može se koristiti i pločica za zaključavanje (LCP). U dijafizi bedrene kosti, vanjska fiksacija se koristi za pridržavanje fragmenata no suvremene metode sa zaštitnom ventilacijom pluća i hemostatskom reanimacijom omogućile su razvoj koncepta rane odgovarajuće skrbi i smanjile potrebu za vanjskom fiksacijom. Vanjska fiksacija dijafize femura koristi se privremeno i primjenjuje se kod kritično bolesnih pacijenata.

Kod distalnog dijela femura, izvanzglobni prijelomi mogu se uspješno liječiti retrogradnim intramedularnim čavlima ili pločicama. U mladih odraslih osoba s dobrom kvalitetom kostiju, implantati bez zaključavanja daju povoljne kliničke rezultate. U starijih pacijenata s osteoporozom ili periprostetskim distalnim prijelomom femura, sustavi pločica za zaključavanje pogodni su za čvrstu fiksaciju u situacijama kada postoji ograničena zaliha kosti u distalnom fragmentu [16].

g) Patela

Za patelu, princip zatezne (vlačne) trake pomoću žica koristi se vrlo učinkovito u pretvaranju sile zatezanja u silu kompresije. Pojedinačni kortikalni vijci od 3.5 mm, ako se pravilno primijene, pridonijet će stabilnosti, ali ne bi se trebali koristiti bez principa zatezne (vlačne) trake osim kod uzdužnih prijeloma. Zglobne osteohondralne frakture mogu se reducirati i fiksirati biorazgradivim pinovima (promjera 1.6-2.0 mm). Teški šavovi također mogu poslužiti za redukciju koštanog i mekog tkiva. Još jedno rješenje nude kanulirani vijci (4 mm) koji se mogu postaviti preko reducirane frakture uz žicu za zatezanje koja se postavlja kroz vijak. Patelarne pločice mogu se koristiti kod složenih multiplanarnih prijeloma [16].

h) Kost potkoljenice

Za fiksiranje zglobnih fragmenata proksimalnog dijela tibije koriste se vijci od 3.5 ili 4.5 mm koji se također mogu postaviti za podupiranje subhondralne kosti kod složenih zglobnih prijeloma. LCP veličina 3.5 ili 4.5 koriste se za podupiranje ili premošćivanje dok se LC-DCP

moгу koristiti za djelomične artikularne prijelome s dobrom kvalitetom kosti gdje je potrebna funkcija podupiranja. Manje LCP veličina 2.4 ili 2.7 mogu se koristiti kao redukcijske pločice ili pločice za zatezanje i povremeno za specifičnu fiksaciju fragmenata. Samo fiksiranje vijcima može se primijeniti kod čistih depresivnih prijeloma. Intramedularni čavli s proksimalnim, međusobno povezanim, vijcima mogu se uzeti u obzir kod ekstraartikularnih prijeloma dok se vanjska fiksacija s radiolucenim šipkama odabire za postupnu njegu ili za pacijente s problemima mekih tkiva.

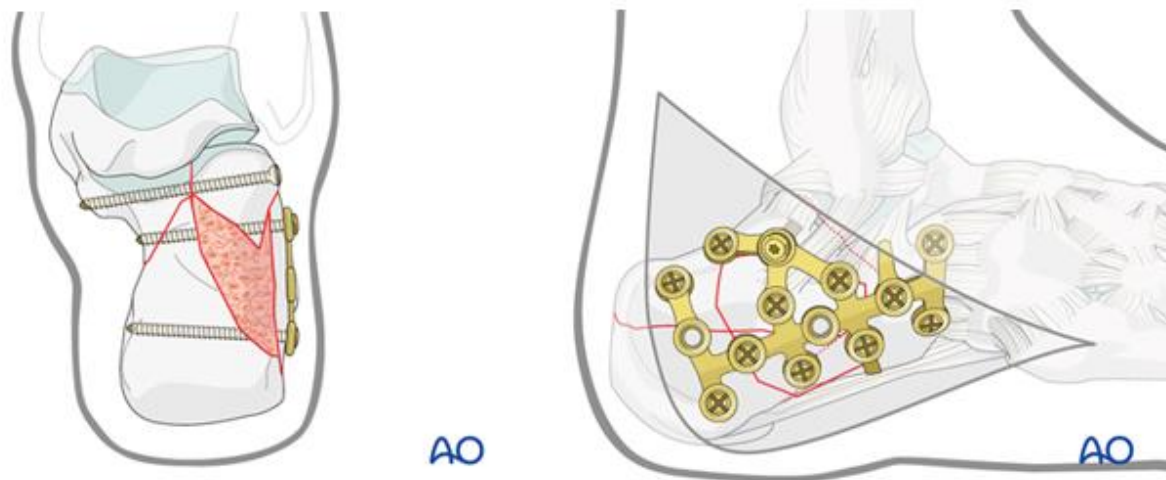
Kod prijeloma dijafize tibije, vanjski fiksatori su dobri za rano zbrinjavanje (samo za privremenu upotrebu), ali čavli imaju manje komplikacija kada se koriste definitivno. Brojna velika randomizirana kontrolna ispitivanja utvrdila su da tibijalni čavli uz razvrtnje imaju prednosti bolje stope zacjeljivanja s manje komplikacija u usporedbi s tibijalnim čavlima bez razvrtnja za dijafizne prijelome tibije. Otvoreni prijelomi također se mogu sigurno liječiti intramedularnim čavlima uz razvrtnje. U većini situacija, unilateralni vanjski fiksator s polupinovima će biti najlakši i najbolji izbor za prijelome dijafize. Kružni vanjski fiksatori s napetim, tankim žicama, uključujući hibridni okvir, korisni su kod prijeloma koji zahvaćaju proksimalni i distalni dio tibije, budući da omogućuju stabilnu fiksaciju blizu zgloba bez ometanja pokreta zgloba. Kružni okviri također mogu biti korisni za akutno skraćivanje otvorenih prijeloma s gubitkom kosti i mekog tkiva, omogućujući distrakcijsku osteogenezu u kasnijoj fazi.

Za redukciju zgloba distalnog dijela tibije koristi se vanjski fiksator. Obično je dovoljna jednostavna delta konfiguracija okvira koja je izvan zone distalne ozljede tibije (plus dodatni metatarzalni pin). Neki kirurzi preferiraju hibridne ili kružne vanjske fiksatore. Također je dostupan i veliki broj dizajna pločica ovisno o položaju pločice (medijalna, anteriorna ili anterolateralna) i željenoj funkciji (potpora, premošćivanje, kompresija itd.). Intramedularni čavli mogu se koristiti za ekstraartikularne distalne prijelome tibije i za manji broj zglobnih prijeloma nakon repozicije i fiksacije zglobnih fragmenata [16].

i) Kostí stopala

Za prijelomi vrata talarne kosti dovoljne su male pločice (veličina 2.4 ili 2.7) koje se mogu postaviti dorzomedijalno kako bi obuhvatile svake fragmente u tom području. Prijelomi petne kosti obično se saniraju pločicama i vijcima. Usporedbom pločica za zaključavanje s onima

koje se ne zaključavaju nema većih razlika. Međutim, pločice za zaključavanje mogu pružiti suptilnu mehaničku superiornost u slučaju prijeloma osteoporotične kosti.



Slika 50. Fiksacija petne kosti [54]

Prijelomi s pomakom zahtijevaju pažljiv tretman mekih tkiva uz otvorenu redukciju vijcima ili pločicama koja omogućuje rano postoperativno liječenje uz djelomično nošenje težine. Fiksiranje prve metatarzalne i prve klinaste kosti idealno je s LCP veličina 2.4 ili 2.7 a, ozbiljno pomaknute prijelome pete metatarzalne kosti najbolje je liječiti LCP 2.0.

Transverzalni prijelomi učinkovito se liječe intramedularnim K-žicama umetnutim kroz plantarnu stranu, održavajući anatomske poravnaje. Kod kosih distalnih prijeloma ili onih kod kojih postoji rizik od skraćivanja, opcija je fiksacija pločicom i vijkom. Zglobni i izvanzglobni prijelomi bez pomaka mogu se funkcionalno liječiti gipsanim zavojima bez operativnog zahvata [16], [53], [54].

6. RASPRAVA O PRIMJENI I IZBORU FIKSATORA

Spoznaje dobivene ergonomijskom analizom sugeriraju na važnost pravilnog postavljanja i izbora fiksatora. Prilikom primjene vanjskog fiksatora među najvažnijim je zahtjevima veza između pina i kosti čije nepravilno postavljanje dovodi do infekcija i/ili labavljenja spoja. Za povećanje krutosti fiksatora ključnu ulogu igraju raspodjela elementa fiksatora te ravnina primjene istih u odnosu na opterećenje nakon fiksacije. Kada je riječ o unutrašnjoj fiksaciji, važnost leži u postizanju kompresije u ravnini okomitoj na površinu prijeloma ili stabilizaciji ulomaka bez kompresije, ovisno o vrsti primijenjenog fiksatora.

Zbog nedovoljne čvrstoće osteoporotične kosti može doći do gubitka stabilnosti spoja kosti i implantata kao i do ostalih poremećaja te se, u većini slučajeva, predlaže unutrašnja fiksacija. Međutim, kod skupine pacijenata s osteoporozom, zbog smanjene čvrstoće spoja implantata i kosti, i unutrašnja fiksacija može imati visoku stopu neuspjeha, u rasponu od 10% do 25%. Takvim uvjetima više odgovaraju tako postavljeni fiksatori koji pospješuju raspodjelu opterećenja poput kliznih vijaka za kuk, intramedularni čavala ili protukliznih pločica [57]. Alergijske reakcije, iako rijetke, uopće ne dozvoljavaju primjenu fiksatora te je potrebno pacijentu ponuditi implantat na čiji materijal nema alergijsku reakciju.

Stanje mekog tkiva direktno određuje vrstu korištenog fiksatora gdje se kod teških ozljeda mekog tkiva oko mjesta prijeloma, poput nekih ozljeda zadobivenih na bojnopolju, mora upotrijebiti vanjski fiksator. U takvim uvjetima, prema [58], od 15 fiksatora, 13 (86.7%) zahtijevalo je reviziju ili uklanjanje zbog komplikacija ozljede ili fiksatora. Nestabilnost je bila problem s 10 fiksatora (67%), labavljenje spoja pina i kosti zabilježeno je kod 5 fiksatora (33%) koji su uključivali 12 pinova, a značajna infekcija razvila se na 14 mjesta kontakta pina s kosti (3 fiksatora – 20%), koja se nije uspjela riješiti unatoč antibioticima. Terenski uvjeti u kojima su izvedeni zahvati nemaju isti higijenski standard kao uvjeti u bolnicama te je moguće da su takvi uvjeti pridonijeli komplikacijama. Međutim, vanjska fiksacija u takvim uvjetima ipak ostaje metoda izbora pošto zbrinjavanjem pločicama ili intramedularnim čavlima dolazi do visoke stope infekcije.

Definitivno zbrinjavanje prijeloma uglavnom se vrši pločicama i vijcima jer su svojim raznolikim oblicima i funkcijama pogodni za skoro svaku kost no obično je ponuđeno više konstrukcija kojima se može izvršiti fiksacija te izbor tada ostaje na kirurgu ili stručnom medicinskom timu. Na primjeru proksimalnog humerusa, gdje AO grupa predlaže fiksaciju vijcima ili pločicama i vijcima, daljnje istraživanje može suziti taj izbor. Prema [59], kanulirani

vijak ima prednost nad pločicom zbog jednostavnijeg postavljanja, manje je invazivan te se može zabilježiti manji intraoperativni gubitak krvi. Također, zadovoljen je i oporavak funkcije ramena.

Duže i veće kosti poput femura i tibije dobro se fiksiraju i intramedularnim čavlima dok se žice, kao i vijci, mogu koristiti u predjelima zglobova te manjim kostima poput patele ili kod kostiju stopala. Vanjska fiksacija, kao opcija za definitivno zbrinjavanje, koristi se uglavnom za prijelome tibije, dok se za ostale kosti koristi rjeđe, kao za prijelome distalnog radijusa ili femura, ili samo za privremenu fiksaciju. Razlog tomu je veća krutost pa i stabilnost unutrašnje fiksacije, smanjen rizik od infekcije i komplikacija na mjestu spoja pina i kosti te ranija mobilizacija koja pospješuje liječenje. Usporedbom unutrašnje fiksacije pločicama i vijcima s kružnim vanjskim fiksatorom kod prijeloma tibijalnog platoa, prema [60], vidljivo je da vanjska fiksacija nudi prednosti poput skraćenog trajanja boravka u bolnici i ranijeg povratka svakodnevnim aktivnostima. Međutim, vanjska fiksacija, i u tom slučaju, ima višu stopu postoperativnih komplikacija u odnos na unutrašnju fiksaciju. Kod prijeloma distalnog radijusa, iako se ponekad preporuča vanjska fiksacija, unutrašnja fiksacija pločicama daje bolje funkcionalne ishode, supinaciju podlaktice, vraćanje anatomske volarnog nagiba te radijalne inklinacije. Pacijenti koji su primili unutrašnju fiksaciju imali su manji broj komplikacija te brži oporavak [61]. Također, vanjski fiksatori su često oku neugodni te mogu biti glomazni i tako ograničavati kretanje i otežavati svakodnevne aktivnosti pacijenta u periodu rehabilitacije i samu rehabilitaciju.

Kako bi se izbjegle navedene negativne posljedice poput raznih komplikacija i podvrgavanja pacijenta dugotrajnom i neugodnom oporavku, ergonomijskom analizom utvrđen je slijed pitanja za izbor pravilne konstrukcije fiksatora kao prijedlog tijekom odlučivanja:

- Može li se pacijent uopće podvrgnuti zahvatu vanjske ili unutrašnje fiksacije?
- Kakvo je stanje mekog tkiva oko mjesta prijeloma?
- Na koju kost i pripadajući oblik prijeloma primijeniti koji fiksator?

Navedena pitanja, kao vodilje, nude sistematski pristup izboru vrste fiksatora. Takvim pristupom, izbor između raznih konstrukcija fiksatora svodi se na nekolicinu. Međutim, to je samo jedan od mogućih orijentira i ima svoja ograničenja zbog kompleksnosti operativnog liječenja prijeloma te je konačni izbor potrebno ostaviti stručnom medicinskom osoblju.

7. ZAKLJUČAK

Veliki broj raznih konstrukcijskih rješenja za vanjsku i unutrašnju fiksaciju kosti vuče za sobom problem pravilnog izbora za specifične uvjete prijeloma. Svrha ovoga rada je, istraživanjem postojećih konstrukcijskih rješenja te metoda njihove pravilne primjene uz poznavanje bioloških procesa cijeljenja kosti i ostalih mehanizama, doći do određenih vodilja čijim pregledom se sužava izbor fiksatora. Pristup problematici započet je opisom svojstava kosti s biomehaničkog stajališta kao preduvjeta razumijevanju mehanizama nastanka loma kostiju. Nakon toga opisani su mehanizmi cijeljenja i postupci liječenja prijeloma ključni za pravilnu primjenu fiksatora. Zatim su prikazane osnovne informacije o vanjskoj i unutrašnjoj fiksaciji kosti, njihov razvoj kroz povijest te uvjeti gdje ih je i kada moguće primijeniti, odnosno njihove indikacije i kontraindikacije. Daljnjim pregledom literature iznesena je podjela konstrukcijskih rješenja fiksatora koji se danas koriste, njihovih konfiguracija, dijelova te materijala od kojih su načinjeni. Kada je riječ o klasifikaciji vanjskih fiksatora, korištena je kombinacija različitih kategorizacija predloženih od strane različitih autora. To je učinjeno kako bi se obuhvatio što širi spektar konstrukcija, budući da većina klasifikacija takvih fiksatora ovisi o specifičnom kontekstu kojeg autor obrađuje. Kod podjele unutrašnjih fiksatora, većina izvora nudi istu kategorizaciju, a to su vijci, pinovi i žice, pločice te intramedularni čavli. Prilikom izbora materijala fiksatora utvrđeno je da dijelovi fiksatora koji dolaze u kontakt s tkivom, poput vijaka ili pločica, moraju biti biokompatibilni ili biorazgradivi dok bi dijelovi vanjskih fiksatora, poput šipki ili prstenova odgovornih za stabilnost konstrukcije, trebali biti što lakši no ipak zadovoljavajuće krutosti. Nadalje, kroz ergonomijsku analizu izneseni su prijedlozi za pravilnu primjenu fiksatora i njihov konačni izbor. Zaključuju se da je prilikom primjene vanjskog fiksatora potrebno obratiti pozornost na spoj pina i kosti zbog mogućih infekcija te na stabilnost fiksatora. Kada je riječ o unutrašnjoj fiksaciji, važnost pravilne primjene leži u postizanju stabilizacije prijeloma u odgovarajućim ravninama primjenom kompresije ili bez nje. Nakon toga, pomoću slijeda pitanja, prikazani su čimbenici koji utječu na izbor pravilne konstrukcije fiksatora čijim se pregledom izbor može suziti na nekolicinu fiksatora gdje se konačna odluka ostavlja kirurgu ili stručnom medicinskom timu. Predstavljene vodilje rezultat su istraživanja osnovnih aspekata vanjske i unutrašnje fiksacije čija je medicinska uloga, kako je predstavljeno u raspravi, u smanjenju broja operativnih i postoperativnih komplikacija uz pravilnu primjenu, dok tako izabrani fiksator pruža uvjete za pravilno liječenje kroz odgovarajući dizajn konstrukcije i njegova mehanička svojstva.

LITERATURA

- [1] kost. Hrvatska enciklopedija, mrežno izdanje. Leksikografski zavod Miroslav Krleža, 2021. Pristupljeno 29. 6. 2023. <http://www.enciklopedija.hr/Natuknica.aspx?ID=33352>.
- [2] Gomez, M. A., Nahum, A. M.: Biomechanics of Bone, Accidental Injury, 206–227, 2002.
- [3] N. Bukvić, Z. Lovrić, Z. Trninić: Traumatologija, Zagreb, 2008.
- [4] Goswami, T.: Human Musculoskeletal Biomechanics, Intech Open, Ohio, 2012.
- [5] Choudhry, B., Leung, B., Filips, E., & Dhaliwal, K.: Keeping the Traction on in Orthopaedics. Cureus, 12(8), 2020.
- [6] Bisaccia, M., Ibáñez, C., Meccariello, L., Rinonapoli, G., Falzarano, G., Colleluori, G., Schiavone, A., Ferrara, P., Pezzella, R., Manzi, E., Caraffa, A.: THE HISTORY OF EXTERNAL FIXATION, A REVOLUTION IDEA FOR THE TREATMENT OF LIMB'S TRAUMATIZED AND DEFORMITIES: FROM HIPPOCRATES TO TODAY. Canadian Open Orthopaedics and Traumatology Journal. 3. 1-9, 2016.
- [7] Hernigou, P.: History of external fixation for treatment of fractures. International Orthopaedics, 41(4), 845–853, 2016.
- [8] Principles and Complications of External Skeletal Fixation, <https://musculoskeletalkey.com/principles-and-complications-of-external-skeletal-fixation-2/>. Pristupljeno 13.07.2023.
- [9] Uthoff, H. K., Poitras, P., Backman, D. S.: Internal plate fixation of fractures: short history and recent developments. Journal of Orthopaedic Science, 11(2), 118–126, 2006.
- [10] Franssen, B. B., Schuurman, A. H., Van der Molen, A. M., Kon, M.: One century of Kirschner wires and Kirschner wire insertion techniques: a historical review. Acta orthopaedica Belgica, 76(1), 1–6, 2010.
- [11] Buraimoh, M. A., Liu, J. Z., Sundberg, S. B., Mott, M. P.: Eponymous Instruments in Orthopaedic Surgery. The Iowa orthopaedic journal, 37, 211–217, 2017.
- [12] Schnelldorfer, T., Sarr, M. G.: Alessandro Codivilla and the first pancreatoduodenectomy. Archives of surgery (Chicago, Ill. : 1960), 144(12), 1179–1184, 2009.
- [13] Roberts, T., Prummer, C., Papaliadis, D., Uhl, R., Wagner, T.: History of the Orthopedic Screw. Orthopedics. 36. 12-4, 2013.
- [14] Hernigou, P., Pariat, J.: History of internal fixation (part 1): early developments with wires and plates before World War II. International orthopaedics, 41(6), 1273–1283, 2017.

- [15] Seligson, D.: History of Intramedullary Nailing. *Intramedullary Nailing*, 3–12, 2014.
- [16] Buckley, R. E., Moran, C. G., Apivatthakakul, T.: *AO Principles of Fracture Management*, Georg Thieme Verlag, Stuttgart, 2017.
- [17] Bulstrode, C., Wilson-MacDonald, J., Eastwood, D. *et al.*: *Oxford Textbook of Trauma and Orthopaedics*, Oxford University Press, Oxford, 2017.
- [18] Hadeed A, Werntz RL, Varacallo M. *External Fixation Principles and Overview*, 2022.
- [19] Maurice E. Müller, Martin Allgöwer, Robert Schneider, Hans Willenegger: *Manual of INTERNAL FIXATION, Techniques Recommended by the AO - ASIF Group*, 1992.
- [20] Séquin, F., Texhammar, R.: *AO/ASIF Instrumentation*, 1981.
- [21] <https://surgeryreference.aofoundation.org/orthopedic-trauma/pediatric-trauma/basic-technique/general-k-wire-principles>, pristupljeno 20.07.2023.
- [22] Greiwe, R. M.: *Proximal humerus fractures. Shoulder and Elbow Trauma and Its Complications*, 2015.
- [23] Fernando, P. L. N., Abeygunawardane, A., Wijesinghe, P. C., Dharmaratne, P., Silva, P.: An engineering review of external fixators. *Medical Engineering & Physics*, 98, 91-103, 2021.
- [24] Colton, C. L.: *External Fixation*, https://emodules.aoeducation.org/aotdlmat/aot_external_fixation/content/standard/content/media/pdf/external_fixation_vMay2016_hq.pdf, pristupljeno 03.08.2023.
- [25] Solomin, L.: *The Basic Principles of External Skeletal Fixation Using the Ilizarov and Other Devices*, Traumatology and Orthopedics, R.R. Vreden Russian Research Institute, St. Petersburg, Russia, 2013.
- [26] Kani, K. K., Porrino, J. A., Chew, F. S.: *External fixators: looking beyond the hardware maze*. *Skeletal Radiology*, 2019.
- [27] <https://surgeryreference.aofoundation.org/orthopedic-trauma/adult-trauma/tibial-shaft/wedge-fracture-intact-wedge/uniplanar-external-fixator>, pristupljeno 03.08.2023.
- [28] Monotube Triax External fixation system, <https://www.stryker.com/us/en/foot-and-ankle/products/Monotube-Triax.html>, pristupljeno 03.08.2023.
- [29] <https://fecad.com/tsf/index.html>, pristupljeno 04.08.2023.
- [30] Zamani, A. ., Oyadiji, S.: Analytical modelling of Kirschner wires in Ilizarov circular external fixator as pretensioned slender beams. *Journal of The Royal Society Interface*, 2009.
- [31] Chen, N. C., & Julka, A.: Hinged External Fixation of the Elbow. *Hand Clinics*, 26(3), 423–433, 2010.

- [32] Taljanovic, M. S., Jones, M. D., Ruth, J. T., Benjamin, J. B., Sheppard, J. E., Hunter, T. B.: Fracture Fixation. *RadioGraphics*, 23(6), 1569–1590, 2003.
- [33] <https://surgeryreference.aofoundation.org/orthopedic-trauma/adult-trauma/basic-technique/basic-principles-of-im-nailing#introduction>, pristupljeno 09.08.2023.
- [34] Kim, T., See, C. W., Li, X., Zhu, D.: Orthopedic implants and devices for bone fractures and defects: Past, present and perspective. *Engineered Regeneration*, 1, 6–18, 2020.
- [35] Lane, J. M., Mait, J. E., Unnanuntana, A., Hirsch, B. P., Shaffer, A. D., Shonuga, O. A.: Materials in Fracture Fixation. *Comprehensive Biomaterials*, 219–235, 2011.
- [36] Jastifer, J. R., Gustafson, P. A., Silva, L. F., Noffsinger, S., Coughlin, M. J.: Nitinol, Stainless Steel, and Titanium Kirschner Wire Durability. *Foot & Ankle Specialist*, 2020.
- [37] Fragomen AT, Rozbruch SR. The mechanics of external fixation. *HSS J.*, 2007.
- [38] Giotakis N., Narayan, B.: Stability with unilateral external fixation in the tibia, *Strategies in trauma and limb reconstruction*, 2007.
- [39] Nayagam S.: Safe corridors in external fixation: the lower leg (tibia, fibula, hindfoot and forefoot). *Strategies Trauma Limb Reconstr.*, 2007.
- [40] Pandey, R. K., Panda, S. S.: Drilling of bone: A comprehensive review, *Journal of Clinical Orthopaedics and Trauma*, 2013.
- [41] Hyldahl, C., Pearson, S., Tepic, S., Perren, S. M.: Induction and Prevention of Pin Loosening in External. *Journal of Orthopaedic Trauma*, 5(4), 485–492, 1991.
- [42] Höntzsch, D., Krikler, S.: Modular external fixation, Basic technique in adult fracture care, <https://surgeryreference.aofoundation.org/orthopedic-trauma/adult-trauma/basic-technique/basic-technique-modular-external-fixation> , pristupljeno 25.8.2021.
- [43] Antoci, V., Voor, M. J., Antoci, Jr., V., Roberts, C. S.: Effect of Wire Tension on Stiffness of Tensioned Fine Wires in External Fixation: A Mechanical Study, *The American Journal of Orthopedics*, 2007.
- [44] Nelson, F. R. T., Blauvelt, C. T.: Anatomy and Orthopaedic Surgery. A Manual of Orthopaedic Terminology, 2015.
- [45] <https://surgeryreference.aofoundation.org/orthopedic-trauma/pediatric-trauma/basic-technique/general-k-wire-principles#k-wire-insertion>, pristupljeno 23.08.2023.
- [46] Harasen G.: Orthopedic hardware and equipment for the beginner: part 1: pins and wires. *Can Vet J.*, 2011.
- [47] Altabas, V. i Marinković Radošević, J.: Epidemiologija osteoporoze i osteoporotskih fraktura. *Medicus*, 31 (2 Osteoporoza), 143-153, 2022.

- [48] Anderson KD, Ko FC, Viridi AS, Sumner DR, Ross RD.: Biomechanics of Implant Fixation in Osteoporotic Bone. *Curr Osteoporos Rep.*, 2020.
- [49] Hack, J., Kranz, Y., Knauf, T., Bäumlein, M., Malcherczyk, D., Ruchholtz, S., Oberkircher, L.: Stability of internal versus external fixation in osteoporotic pelvic fractures – a biomechanical analysis. *Injury*, 2020.
- [50] Jones, C. B.: Augmentation of Implant Fixation in Osteoporotic Bone. *Current Osteoporosis Reports*, 2012.
- [51] Kręcisz, B., Kieć-Świerczyńska, M., Chomiczewska-Skóra, D.: Allergy to orthopedic metal implants — A prospective study. *International Journal of Occupational Medicine and Environmental Health*, 25(4), 2012.
- [52] Steer R, Balendra G, Matthews J, Wullschleger M, Reidy J.: The use of anterior subcutaneous internal fixation (INFIX) for treatment of pelvic ring injuries in major trauma patients, complications and outcomes. *SICOT J.*, 2019.
- [53] Dingemans, S. A., Sintenie, F. W., de Jong, V. M., Luitse, J. S. K., Schepers, T.: Fixation Methods for Calcaneus Fractures: A Systematic Review of Biomechanical Studies Using Cadaver Specimens. *The Journal of Foot and Ankle Surgery*, 57(1), 116–122, 2018.
- [54] <https://surgeryreference.aofoundation.org/orthopedic-trauma/adult-trauma/calcaneous/displaced-body-fractures/orif-plate-and-screw-fixation>, pristupljeno 03.09.2023.
- [55] Obert, L., Rey, P.-B., Uhring, J., Gasse, N., Rochet, S., Lepage, D., Garbuio, P.: Fixation of distal radius fractures in adults: A review. *Orthopaedics & Traumatology: Surgery & Research*, 99(2), 216–234, 2013.
- [56] Zahid, Marij, *et al.*: Outcomes of open reduction and internal fixation in displaced intra-articular scapular fractures: a case series. *Acta Orthop Belg* 83.1, 2017.
- [57] Cornell, Charles N. MD.: Internal Fracture Fixation in Patients With Osteoporosis. *Journal of the American Academy of Orthopaedic Surgeons*, 2003.
- [58] Clasper J.C., Phillips S.L.: Early Failure Of External Fixation In The Management Of War Injuries *BMJ Military Health*, 2005.
- [59] Cao, L., Weng, W., Song, S., Li, H., Su, J.: Comparison of effectiveness between minimally invasive cannulated screw and open reduction and plate fixation in treatment of humeral greater tuberosity fracture, *Chinese journal of reparative and reconstructive surgery*, 2013.

-
- [60] Li, Z., Wang, P., Li, L., Li, C., Lu, H., *et al.*: Comparison between open reduction with internal fixation to circular external fixation for tibial plateau fractures: A systematic review and meta-analysis, 2020.
- [61] Xuetao Xie, Xiaoxing Xie, Hui Qin, Longxiang Shen, Changqing Zhang: Comparison of internal and external fixation of distal radius fractures, *Acta Orthopaedica*, 2013.