

Utvrđivanje optimalnog rješenja osteosinteze pločicama

Oreč, Ana

Master's thesis / Diplomski rad

2012

Degree Grantor / Ustanova koja je dodijelila akademski / stručni stupanj: **University of Zagreb, Faculty of Mechanical Engineering and Naval Architecture / Sveučilište u Zagrebu, Fakultet strojarstva i brodogradnje**

Permanent link / Trajna poveznica: <https://urn.nsk.hr/urn:nbn:hr:235:085190>

Rights / Prava: [In copyright](#)/[Zaštićeno autorskim pravom.](#)

Download date / Datum preuzimanja: **2024-07-07**

Repository / Repozitorij:

[Repository of Faculty of Mechanical Engineering and Naval Architecture University of Zagreb](#)



SVEUČILIŠTE U ZAGREBU
FAKULTET STROJARSTVA I BRODOGRADNJE

DIPLOMSKI RAD

Ana Oreč

Zagreb, 2012.

SVEUČILIŠTE U ZAGREBU
FAKULTET STROJARSTVA I BRODOGRADNJE

DIPLOMSKI RAD

Mentor:

Doc. dr. sc. Aleksandar Sušić

Student:

Ana Oreč

Zagreb, 2012.

Izjavljujem da sam ovaj rad izradila samostalno koristeći stečena znanja tijekom studija i navedenu literaturu.

Zahvale:

Zahvaljujem mentoru, docentu dr. sc. Aleksandru Sušiću na stručnom vodstvu tijekom izrade rada te pomoći oko njegove realizacije.

Također puno zahvaljujem prof. dr. sc. Vjekoslavi Jurdani za pomoć oko lektoriranja rada, kolegama iz „Zrinski Tehnologija“ d.o.o, „Instrumentarije“ d.o.o. te „Medimplanta“ d.o.o. na sugestijama tijekom evaluacije koncepata, te kirurgu Reljicu-Kostiću na ukazanoj suradnji i danom intervjuu.

Od srca zahvaljujem svojim roditeljima, sestri, braći i prijateljima što su mi bili snažna podrška tijekom svih godina studija.

Sadržaj

POPIS SLIKA	I
POPIS TABLICA.....	III
POPIS OZNAKA	IV
SAŽETAK.....	V
1. UVOD.....	1
2. OSTEOSINTEZA.....	2
2.1. Kratki uvid u razvoj povijesti osteosineteze	2
2.2. Principi osteosinteze	3
2.3. Osnovni ciljevi osteosinteze.....	5
2.4. Osteosinteza pločicama.....	6
3. KOST.....	7
3.1. Periost.....	7
3.1.1. Nutritivna funkcija periosta	9
3.1.2. Cirkulacija periosta	10
3.1.3. Potporno- zaštitna uloga periosta.....	10
3.2. Prijelom kosti	11
3.3. Kalus	13
3.4. Cijeljenje kalusa i opskrba krvlju.....	16
3.5. Biomehanika prijeloma kosti	18
3.5.1. Matematički omjeri u procesu okoštavanja	18
3.5.2. Uvjeti postizanja apsolutne stabilnosti.....	19
4. TEHNIKE STABILIZACIJE I REPOZIJIJE ULOMAKA.....	22
4.1. Repozicija ulomaka.....	23
4.2. Stabilna frigidna fiksacija ulomaka.....	24
4.2.1. Pritezni vijak	24
4.2.2. Spongiozni vijak	26
4.2.3. Kortikalni vijak	27
4.3. Pločice za osteosintezu.....	28
4.3.1. Vrste standardnih pločica za osteosintezu	29
4.4. Suvremene tehnike stabilizacije ulomaka	34
4.4.1. Unutarnji fiksator	35
4.4.2. LISS fiksator	36
4.5. Materijali za osteosintezu.....	36
4.5.1. Interakcija implantata sa tkivima	37
4.5.2. Komplikacije.....	38
4.5.3. Infekcije	38
5. PROBLEMI U PRAKSI OSTEOSINTEZE.....	39
5.1. Intervjui s proizvođačima i kirurzima	40
5.2. Tablica usporedbe karakteristika primjenjivanih vrsta pločica.....	1
6. DIZAJN OPTIMALNE AO PLOČICE.....	1

6.1. METODE RADA.....	1
6.1.1. Izlučeni zaključci za daljnje smjernice konstruiranja	2
6.1.2. Utvrđivanje vodećih kriterija za rješavanje problema	2
6.1.3. Cilj konstrukcije.....	4
6.2. FUNKCIJSKO MODELIRANJE PROIZVODA	1
6.3. MORFOLOŠKA MATRICA.....	1
6.4. KONCEPTI.....	4
6.5. EVALUACIJA KONCEPATA.....	7
6.6. ODABRANI KONCEPT	8
6.6.1. Proračun naprezanja u procesu osteosinteze sa odabranim modelom pločice....	12
6.6.2. Rezultati FEM analize.....	14
7. RASPRAVA.....	16
8. ZAKLJUČAK.....	18
LITERATURA.....	19

POPIS SLIKA

Slika 1. Redukcija i stabilizacija frakture vlakom [3].....	5
Slika 2. Periost i nutritivna arterija humanog femura [1].....	8
Slika 3. Korteks (K), periost (P) i skeletna miškulatura (M). Snopovi kolagenih vlakana	8
Slika 4. Krvna opskrba kompaktne kosti. Arteriola (crvena oznaka), periosto-kortikalna anastomoza povezuje periostalni i sustav krvne opskrbe arterijom nutricijom [1]	9
Slika 5. Podjela dijelova kosti (femura).....	12
Slika 6. Osnovna podjela prijeloma dijafize [3]	12
Slika 7. Podjela jednostavnih prijeloma [3].....	13
Slika 8. Cijeljenje prelomljene i stvaranje nove kosti [1]	15
Slika 9. Uobičajeni tijek interfragmentalnih kretnji	15
Slika 10. Cirkulacija krvi unutar dozrjelog kalusa [3]	16
Slika 11. Ovisnost cijeljenja prijeloma o koeficijentu ε [8].....	19
Slika 12. Stabilizacija kroz primjenu kompresije [3]	20
Slika 13. Stvaranje trenja među fragmentima zbog momenta savijanja i tlaka [3].....	21
Slika 14. Repozicija koštanih ulomaka prije osteosinteze [3].....	24
Slika 15. Sile pritezanja vijka [3]	25
Slika 16. Kortikalni vijak i pločica [3].....	25
Slika 17. Aplikacija vijka pod različitim kutovima [3].....	26
Slika 18. Spongiozni vijak kod fiksacije epifiznog prijeloma tibije (goljenične kosti) [9].....	26
Slika 19. Upotreba maleolarnog vijka kod maleolarnog prijeloma humerusa (nadlaktice) [9]	27
Slika 20. Pravilna (a) i nepravilna (b) upotreba kortikalnog vijka [9].....	27
Slika 21. Dinamičko kompresivna ploča (DCP) [9]	29
Slika 22. Prikaz presjeka otvora na DCP pločici i sferične glave vijka [9]	30
Slika 23. Primjer žljebaste ploče polukružnog presjeka [9]	30
Slika 24. Žljebasta pločica implementirana s vijcima [9].....	31
Slika 25. Tubularna pločica i dno pločice [3].....	31
Slika 26. Rekonstrukcijske pločice u postupku predsavijanja specijaliziranim kliještima [3].	32
Slika 27. Specijalne pločice [9].....	33
Slika 28. Primjer kutne ploče za fiksaciju loma zgloba bedrene kosti [9].....	33
Slika 29. Minimalno invazivna osteosinteza prijeloma potkoljenice s dvije pločice (engl.	34
Slika 30. Razlike oblika i velicine površine pločice kojom naliježe na kost [1].....	35
Slika 31. PC-Fix izgled i rtg usporedba s konvencionalnom pločicom [1].....	35
Slika 32. LISS fiksator i vodilica za minimalno invazivno postavljanje fiksatora [3].....	36
Slika 33. Pločica iz KB „Dubrava“	44
Slika 34. Pločica iz KB „Dubrava“. U profilu.	44
Slika 35. Funkcijska struktura proizvoda	1
Slika 36. Crtež prvog koncepta pločice	4
Slika 37. Crtež drugog koncepta	5
Slika 38. Prikaz trećeg koncepta pločice	6
Slika 39. Pločica modelirana u CATIA-i	9
Slika 40. Pogled pločice iz profila a) i prikaz detalja gdje je rupa sa efektom „opruge“	9
Slika 41. Rupe gledane odozgo a), detalj a vanjskim konturama pločice b)	10
Slika 42. Dno pločice a), detalj sa ojačanjem na sredini pločice iznad prijelomne površine b), detalj otvora za vijke c)	11

Slika 43. Poprečna površina u presjeku kod rupa u CATIA-i.....	13
Slika 44. FEM Analiza naprezanja pločice u CATIA-i	15
Slika 45. Detalj naprezanja kod prvog vijka.....	15

POPIS TABLICA

Tablica 1. <i>Usporedba karakteristika primjenjivanih vrsta pločica</i>	1
Tablica 2. <i>Na kost pozicionirati</i>	1
Tablica 3. <i>Vijke upustiti</i>	1
Tablica 4. <i>Aplikaciju vijaka kroz pločicu omogućiti (3) i Vijak usmjeriti (4)</i>	1
Tablica 5. <i>Vijak zaključati</i>	1
Tablica 6. <i>Za kost pričvrstiti</i>	2
Tablica 7. <i>Vijke spojiti</i>	2
Tablica 8. <i>Kost fiksirati</i>	2
Tablica 9. <i>Vaskularnu cirkulaciju zaštititi</i>	3
Tablica 10. <i>Perist od oštećenja zaštititi</i>	3
Tablica 11. <i>Spriječiti rotacije kosti</i>	3
Tablica 12. <i>Evaluacijska tablica</i>	7

POPIS OZNAKA

<u>Oznaka</u>	<u>Jedinica</u>	<u>Opis</u>
\square		koeficient zarastanja koštanog tkiva
d	[mm]	udaljenost koštanih razlomaka
G	[mm]	širina inicijalne pukotine
E_k	[Pa(N/mm ²)]	modul elastičnosti kosti
d_f	[mm]	promjer femura
A_k	[mm ²]	površina presjeka femura
$\sigma_{k, max}$	[Pa(N/mm ²)]	maksimalni tlak koji smijemo postići prilikom pritezanja koštanih
S		faktor sigurnosti
F_k	[N]	granična sila koju smijemo postići prilikom vlačnog opterećivanja pločice
A_p	[mm ²]	površina poprečnog presjeka pločice na koju proračunavamo naprezanje
σ_p	[Pa(N/mm ²)]	naprezanje u presjeku kod zadanog poprečnog presjeka pločice
E_t	[Pa(N/mm ²)]	modul elastičnosti titana
\square_i		deformacija

SAŽETAK

U ovom radu je opisan konceptualni razvoj optimalnog konstrukcijskog rješenja za osteosintetske pločice, koja je jedan od standardnih dijelova instrumentarija za koštanu kirurgiju.

Prvi korak u istraživanju područja bio je shvatiti ulogu i značaj osteosintetskih pločica, sa detaljnim uvidom u medicinsku i biološku pozadinu cijeljenja prijeloma kosti. U tom dijelu rada govori se o važnosti osteosinteze, građi kosti, biomehanici prijeloma te o osnovnim funkcijama perisota. U njegovom daljnjem tijeku dan je detaljan pregled postojećih pločica primjenjivanih u suvremenoj koštanoj kirurgiji. Nakon toga slijedi pregled intervjuva provedenih sa stručnjacima iz strojarstva i medicine iz tog područja. Na temelju upoznatih karakteristika dosadašnjih rješenja izrađena je tablica u kojoj je se one uspoređuju. Svrha tablice je utvrđivanje najvažnijeg kriterija za pristup daljnjem konceptualnom rješavanju problema.

Nakon definiranja ciljeva te izlučivanja zaključaka o daljnjim smjernicama razvoja, slijedi dizajn nove osteosintetske pločice. Uvriježenim konstrukcijskim metodama nastoji se doći do potrebnog rješenja. Drugim riječima, funkcijskim modeliranjem i morfološkom matricom dolazi se do tri koncepta, od kojih je svaki prezentiran slikom i opisom. Koncepti se evaluiraju *Pughovom metodom* uz sugestije stručnjaka iz tog područja strojarstva, a na temelju čega se odabire najbolje konceptualno rješenje.

Odabrani koncept se detaljno opisuje i razlaže proračunima, a potom modelira u programu CATIA. U istom programu provodi se FEM analiza, sa ciljem okvirnog utvrđivanja kritičnih mjesta na pločici. Na temelju provedene analize izlučuju se zaključci o odabranom rješenju te predlažu potencijalna poboljšanja.

1. UVOD

Prijelomi kostiju vrlo su česta pojava u svakodnevnom životu, a njihovo liječenje oduvijek je bio medicinski zahtijevan pothvat. Gledano sa strane strojarstva problem kostoloma je utoliko još kompleksniji jer konstrukcija naprava kojima se oni tretiraju moraju udovoljiti interdisciplinarnosti problema koje trebaju riješiti. Kirurški zahvat spajanja razdvojenih koštanih ulomaka, te njihovog vraćanja u prirodni položaj, naziva se osteosinteza. Pribor za osteosintezu obuhvaća razne naprave od raznim materijala. To su osteosintetske pločice, priteznici, kortikalni i spongiozni vijci, žice i ostalo. Svima njima zadatak je potpuno stabilizirati koštane ulomke, te spriječiti neželjene pojave tijekom oporavka kosti.

Osteosintetske pločice, radi omogućavanja relativno rane mobilizacije pacijenta, najviše su zastupljen alat za fiksaciju prijeloma. One se na kost pričvršćuju specijaliziranim vijcima za kosti, a mogu se kombinirati sa priteznicima pomoću kojih se dodatnu naprežu da se ostvari veća vlačna sila u njima. No ipak, većina pločica u današnje vrijeme izbjegava uporabu priteznika zbog zastarjelosti metode, te poseže za suvremenim rješenjima koja nude postavljanje kortikalnih ili spongiosznih vijaka pod različitim kutovima čime se osigurava dostatan pritisak među ulomcima.

Kod pločica, iako su vrlo funkcionalne i praktične, također se javljaju određeni problemi. Naime, kako one leže neposredno na koštanom periostu koji je dobro prokrvljen, a oko kojeg se nalaze meka tkiva također bogata kapilarama i krvnim žilama, često se javlja problem periostalne i ostale lokalne cirkulacije. No, uz to javljaju su problemi s infekcijama, oslabljivanjem spoja pločice i kosti, te pucanja radi prevelikih cikličkih djelovanja na nju.

U radu se bavim utvrđivanjem relevantnih bioloških i inženjerskih kriterija potrebnih za optimalni dizajn osteosintetske pločice, te osmišljavanje nove provedbom standardnih konstrukcijskih metoda.

2. OSTEOSINTEZA

Operacija spajanja i fiksiranja koštanih ulomaka prijeloma upotrebom metalnih implantata, kojima se postiže čvrstoća i trajna stabilizacija kosti, naziva se osteosinteza. Riječ je o kirurškom postupku koji omogućuje unutarnju fiksaciju kosti.

Kod cijeljenja svakog prijeloma potrebno je voditi računa da se udovolji biologiji oštećenih mekih tkiva i kosti, te mehaničkim zakonitostima koje potrebno savladati na putu ozdravljenja prijeloma. Svaki prijelom podrazumijeva ozljedu mekog okolnog tkiva i kosti, stoga se liječenje prijeloma treba prilagoditi ne samo koštanim ulomcima, već i ostalim lokalnim strukturama. [1]

2.1. Kratki uvid u razvoj povijesti osteosineteze

Moderna ortopedija počela se razvijati paralelno sa evolucijom kirurgije lokomotornog sustava, koja je odbila vjetar u leđa za razvoj iza industrijske revolucije. Nakon industrijske revolucije znanost i tehnologija započinju postaju neraskidivo povezani, čemu svjedoči i u današnje vrijeme. Tada također nastupa razvoj interdisciplinarnosti inženjerskih pravaca i medicine.

Sve do sredine 19-og stoljeća, gotovi svi pokušaji operacije ranjenika završavale bi pojavom smrtonosne sepse, zbog čega je kirurško liječenje bilo orijentirano isključivo prema spašavanju života, odnosno amputaciji ekstremiteta, a ne kompromitiranja izgleda za preživljavanje procedurama s velikom stopom komplikacija. [2] Uvođenjem tehnologije u medicinu počeo se mijenjati i princip edukacije liječnika pa obrazovanje na medicinskim školama u potpunosti istiskuje prenošenje znanja unutar obitelji „s koljena na koljeno“.

Proces cijeljenja kosti bio je pozamašno interesantan aspekt medicine još od njenih najranijih začetaka. Još u 17. Stoljeću glasoviti znanstvenik Clopton Havers govori o kalusu kao „otvrdnuće posebnog soka“, da bi nešto kasnije, tijekom 18. Stoljeća Duhamel prepoznao cijeljenje kalusa kao tvorevinu periosta. U 19. Stoljeću prvi put se javlja naziv „osteosinteza“,

uz što je Carl Hansmann prvi puta stabilizirao ulomke prelomljene kosti pločicom u 21 bolesnika. [1] Početkom 20. Stoljeća Kirchner razvija K-žicu, a Küntscher uvodi liječenje prijeloma metodom unutrašnjeg navođenja (Küntscherov medularni čavao) koji ne isključuje mikropokrete ulomka, te posljedično stvaranje podražajnog kalusa. Krompecherovo otkriće da se proces pregradnje koštanih ulomaka odvija najbolje u mehanički neutralnom terenu (kada ulomci apsolutno miruju), postavilo je revolucionarne temelje osteosinteze kakvu poznajemo danas.

No ipak „ocem moderne osteosinteze“ smatra se Robert Danis, koji je 1949.godine postigao mirovanje ulomaka na mjestu prijeloma do mikroskopskih razmjera, što je postavilo temelj a uvođenje stabilne osteosinteze. U Bielu (Švicarska) osniva se AO skupina 1958. Godine, koja se zalaže za napredak unutarnje osteosinteze pločicom. To je još jedan inovativni korak, jer se po prvi puta počinje koristiti interna stabilizacija, koja se izvodi na samoj kosti. [3] Također se počinje preferirati primarno koštano cijeljenje koštanim kalusom.

2.2. Principi osteosinteze

Kao i svi ostali pristupi liječenju prijeloma, tako i konzervativno liječenje započinje sa zatvorenom redukcijom kojom se nastoji popraviti ukupno poravnavanje. Stabilizacija koja slijedi iza toga, održava stanje koje se postiglo redukcijom, ali u isto vrijeme smanjuje mobilnost fragmenata, tako što im ne dopušta da se spoje dok za to nisu spremni. U procesu konzervativnog liječenja stabilizacija se postiže **vlačnim naprezanjem** i postavljanjem **udlaga**¹.

- Vlačno naprezanje

Primjena vlaka uzduž duge osi kosti, ne samo da poravnava koštane fragmente, već ih i stabilizira.

¹ **Udlaga** je svako kruto ili elastično sredstvo pomoću kojeg se imobilizira ozlijeđeni ili bolesni dio tijela. Udlaga može biti građena od sadre, metala, plastike, drva.

○ Postavljanje udlaga

Postavljanjem vanjskih udlaga od drva, plastike ili gipsa donekle se postiže stabilizacija prijeloma. Možemo reći da se udlaga ponaša poput kalupa, koji imobilizira kost. One imaju najvažniju mehaničku ulogu kod optimiranja stabilnosti prijeloma. Također, neizbježno je spomenuti njihovu čvrstoću i krutost, što je u funkcijskoj vezi sa njihovom veličinom. U skladu s time, Rüedi i Murphy navode: „Čvrstoća udlage je u najvećoj mjeri funkcija njenih dimenzija. Vanjski okvir kružnih udlaga je vrlo krut, no učinkovitost spajanja koštanih fragmenta, presudna je kvaliteta kontakta između kosti i udlage.“² [3]

U skladu s opisanim funkcionalnim koracima konzervativnog liječenja fraktura, valja još napomenuti koji su osnovni principi osteosinteze, kao interne metode konzervativnih tehnika liječenja za vraćanje stabilnosti prelomljenoj kosti. Dakle, da bi se došlo do povratka osnovnih funkcija ozlijeđene kosti, potrebno je ispuniti četiri zahtjeva pri provođenju osteosintetskog zahvata, a to su:

- pažljivo pozicionirati dijelove kosti na anatomske točne pozicije³,
- pridržavajući se operativne tehnike, strogo paziti na održavanje **cirkulacije u kosti i mekom tkivu,**
- ujednačiti naprezanja dijelova kosti koji se spajaju,
- imobilizirati okolnu muskulaturu i zglobove.

Ispunjavanje navedenih zahtjeva, uz pridržavanje mehaničkih odnosa u kostima, te uspostavu normalnog prokrvljenja sanitarnog mjesta, vode ka uspješnom cijeljenju rane.

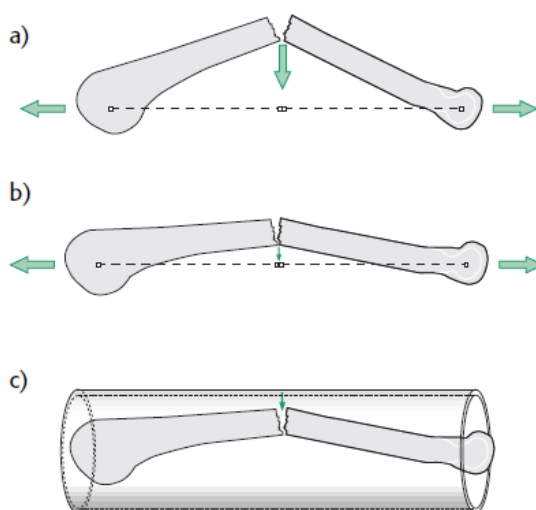
Suvremene tehnike fiksiranja prijeloma većinom se temelje na principu *postavljanja unutarnjih udlaga⁴*, među kojima najviše prednjače metode postavljanja dinamičko-

² Misli se na važnost veličine udlage s obzirom na kost za koju je namijenjena. Time se postavlja dosljednost aparata s obzirom na anatomiju kosti.

³ Riječ je o spomenutoj tehnici redukcije koštanih ulomaka, koji će biti pojašnjeni u nastavku rada.

⁴ Postavljanje **udlaga interno** podrazumijeva direktan kontakt pločice s kosti uz fiksaciju vijcima.

kompresivnih pločica na zaključavanje (LCP⁵), Kirchnerovih žica za manje prijelome te LISS⁶ metoda. Među njima nama su svakako zanimljive pločice na zaključavanje, kojima se stabilnost postiže bez primjene prednaprezanja priteznicima, jer kontakt vijaka s pločicom to omogućava. Pa tako Aslam, Hazarika, Nagarajah i McNab navode: „Pločica na zaključavanje se ponaša kao mali unutarnji fiksator, kojim se postiže stabilnost zaključavanjem glave vijka u pločicu.“ [4]



Slika 1. Redukcija i stabilizacija frakture vlakom [3]

2.3. Osnovni ciljevi osteosinteze

Kako je ranije spomenuto, osteosinteza je kirurški postupak kojim se spajaju i učvršćuju koštani ulomci raznim metalnim implantatima. Cilj ovakve operacije je postizanje trajne čvrstoće i dostatne stabilnosti implantata u odnosu na kost i okolna meka tkiva, a to podrazumijeva imobilnost koštanih ulomaka u procesu zarastanja koštanog tkiva (pregradnja). Time se postiže funkcionalna aktivnost ekstremiteta neposredno nakon operacije.

⁵ LCP (Locking compression plate) nazivaju se „locking“ zbog navoja na glavi vijka koja omogućava potpunu stabilnost vijka unutar pločice, što u konačnici rezultira većom stabilnošću unutar prijelomne površine.

⁶ LISS (*Less Invasive Stabilization System*) je, u doslovnom prijevodu, manje invazivni sistem stabilizacije. Metoda podrazumijeva bušenja vijaka uz pomoć ručice za umetanje implantata pod mišiće, koja ujedno služi za precizno upuštanje vijaka kroz pojedinačne male rupe za svaki vijak.

Tijekom razvoja osteosinteze korišteni su razni načini izvođenja osteosinteze, no mnogi od njih su napušteni. Ipak, vremenom i iskustvom profilirali su se bitni principi učinkovite osteosinteze. Dva su temeljna principa:

a) **Kompresija koštanih ulomaka**

Kompresijom prelomljenih ulomaka povećava se **trenje** među ulomcima, a time i stabilnost. Ta kompresija može biti statička (pritezni vijak, prenapregnuta pločica, vanjski fiksator) i dinamička koristi sile koje se javljaju na mjestu prijeloma pri normalnoj upotrebi ekstremiteta. Tlak koji se stvara među ulomcima naziva se **interfragmentalni tlak**.

b) **Princip navođenja**

Navođenje većinom ne dovodi do apsolutne stabilnosti ulomaka, te rezultira sekundarnim cijeljenjem. Dva su osnovna oblika navođenja: unutrašnje (medularni čavao, kutna ploča 130°, Kirschnerova žica u dječjih prijeloma) i vanjsko (vanjskim fiksatorom). Ti se principi u nekim slučajevima mogu i kombinirati. Primjer je primjena priteznih vijaka i neutralizacijske pločice. Oba principa i njihova kombinacija imaju svoje indikacije i kontraindikacije. Svaka metoda ima svoju optimalnu operativnu tehniku i odgovarajući instrumentarij, a ciljevi su im isti: cijeljenje prijeloma uspostavljanjem normalnih anatomskih odnosa te omogućavanje funkcionalnog postoperativnog liječenja.

2.4. **Osteosinteza pločicama**

Osteosinteza pločicama je operacija spajanja i učvršćivanja ulomaka prijeloma metalnim pločicama s ciljem postizanja čvrstoće i trajnog položaja pločice koju tkivo dobro podnosi. Pločica kao optimalno osteosintetsko sredstvo treba postići dostatnu prostornu stabilnost ulomaka uz maksimalno očuvanje cirkulacije kosti.

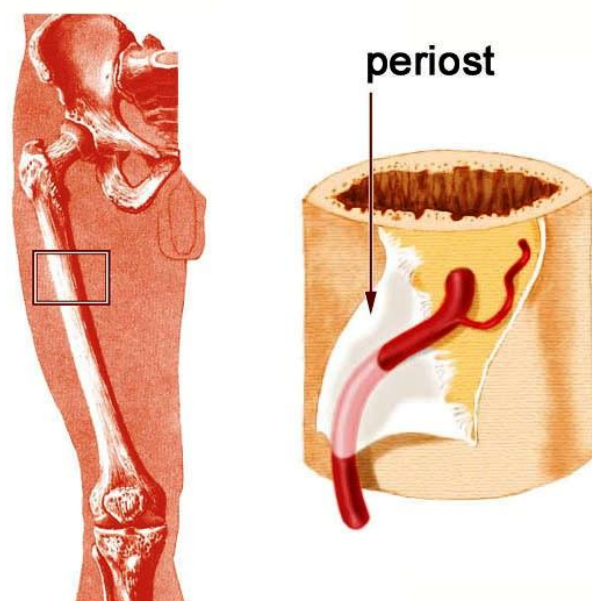
3. KOST

Koštano tkivo je vezivno tkivo koje podupire tjelesnu strukturu. Kost i zajedno s mišićima čine sustav organa za kretanje. U tom pogledu Apivatthakakul, Phornphutkul i Patumasutra naglašavaju : „Kost je, kao cjelina, potporanj mekim tkivima, čime omogućava lokomotorne i mehaničke funkcije ekstremiteta. Važno mehaničko obilježje kosti je krutost (kost se vrlo malo deformira pod opterećenjem) i čvrstoća (kost može izdržati velika opterećenja). U razmatranju frakture i cijeljenja, treba uzeti u obzir i problem vezan uz krhkost kosti. Naime, kost je čvrsta, no ipak se lomi kada nastupe manje deformacije.“ [5] Kost se ponaša više poput stakla, nego gume. Ishod toga jest nemogućnost stvaranja „mostova“ (kalus) koji bi popunili šupljinu među ulomcima, dođe li do kontinuiranih promjena.

Kost je omotana tankom ovojnicom koja se naziva **periost** ili **pokosnica**. Periost ima vrlo važnu ulogu u procesu cijeljenja prijeloma, ponajviše zbog nutritivnih sposobnosti opskrbe koštanih ulomaka krvlju tijekom formacije kalusa. Kalus je meko tkivo koje se stvara između koštanih ulomaka neposredno nakon prijeloma, a bazična mu je uloga održavanje kontakta između razlomljenih dijelova kosti dok ne nastupi proces okoštavanja.

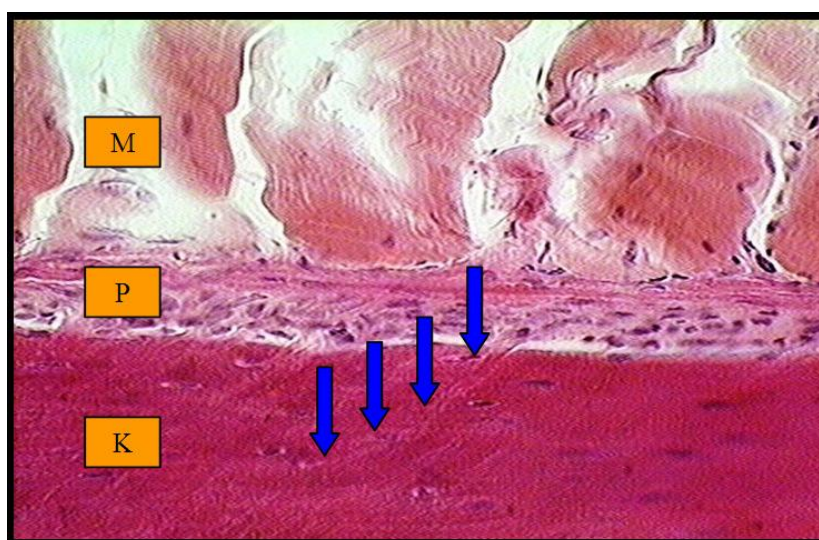
3.1. Periost

Perisot (engl., lat. *periosteum*, pokosnica) je tanka vezivna membrana, koja pokriva vanjsku površinu kosti (osim sezamskih kostiju i patele). Periost ima veliki značaj u procesu cijeljenja kosti. Saznanja o tome kontinuirano se nadopunjuju, trpeći pri tome stanovite korekcije. (Slika 2)



Slika 2. Periost i nutritivna arterija humanog femura [1]

Periost je specijalizirano vezivno tkivo, oblikovano u fibro-vaskularnu membranu. Pokriva kost, naročito u području zglobova. Periost i kost povezuju snopovi kolagenih vlakana, koji iz periosta prodiru u koštani matriks, a smjer im određuju sile vlaka. Snopovi kolagenih vlakana iz periosta prodiru u koštani matriks, stvarajući snažne veze sa kosti. [1] (Slika 3)



Slika 3. Korteks (K), periost (P) i skeletna muskulatura (M). Snopovi kolagenih vlakana (Shapeyeva vlakna, plave oznake) iz periosta prodiru u koštani matriks. [1]

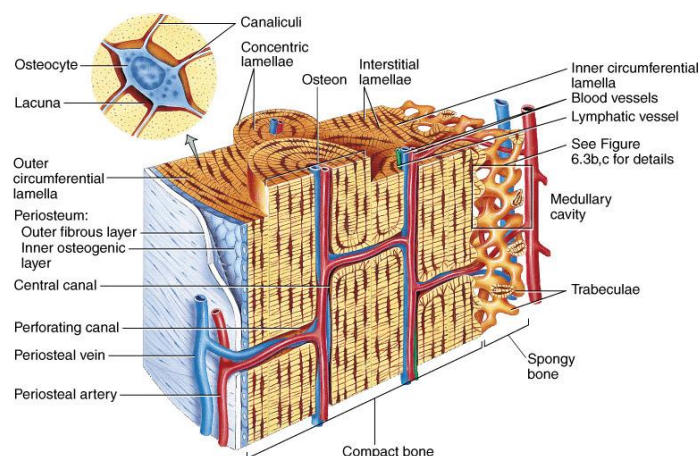
Jedna osnovnih uloga periosta jest opskrba kosti hranjivim tvarima, potrebnima za normalno funkcioniranje., stoga je on dobro opskrbljen limfnim žilama i živčanim vlaknima. [1] Neki od tih živaca prenose osjete, a drugi su vazomotorni živci, odgovorni za tonus krvnih žila periosta.

Unutar periosta nalaze se brojne niti za osjet boli, što objašnjava intenzivnu bol koja prati prijelom kosti. Bušenje kosti u području metafize i epifize iznimno je bolno, dok kod kompaktne kosti dijafize je gotovo bezbolno.

3.1.1. Nutritivna funkcija periosta

Tanko tkivo periosta smješteno je između čvrstog koštanog korteksa i mekog mišićnog tkiva. Kroz njega se protežu brojne, arterije, arteriole i kapilare koje opskrbljuju koštano tkivo potrebnih hranjivim tvarima. Sustav žila koje okružuju periost je samo mala komponenta aferentnog sustava dopreme krvi za korteks, i to u glavnom na mjestima čvrstih pripoja tkiva periosta na kost.

Hranjive sposobnosti periosta imaju također značajnu ulogu pri stvaranju kalusa. Meko tkivo kalusa tijekom cijeljenja rane opskrbljeno je krvlju koje dobiva iz krvnih žila periosta.



Slika 4. Krvna opskrba kompaktne kosti. Arteriola (crvena oznaka), periosto-kortikalna anastomoza povezuje periostalni i sustav krvne opskrbe arterijom nutritivjom [1]

3.1.2. Cirkulacija periosta

Periost je dobro opskrbljen krvnim žilama. Oko periosta smještene su razne krvne žile. Na njemu se nalazi više segmentalnih arterija koje se dalje granaju u arteriole, a kasnije u kapilare. Vitalnost periosta održavaju četiri sustava krvnih žila. [1] To su arterije, arteriole, kapilare te venule.

Protok krvi kroz pojedinačno tkivo prilagođen je potrebama tkiva. Kada su tkiva aktivna, potreban im je mnogo veći krvni protok nego kad miruju – katkad čak 20 do 30 puta veći nego u mirovanju. Povećanje protoka kroz neko tkivo ne može se ostvariti jednostavnim protokom u cijelom tijelu. Mikrocirkulacija u pojedinim tkivima nadgleda krvne potrebe, poput raspoloživosti kisika i hranjivih tvari te nagomilavanja ugljikova dioksida i otpadnih proizvoda tkiva. uz meko lokalno tkivo nadzor nad cirkulacijom imaju živci, također smješteni ispod periosta.

3.1.3. Potporno- zaštitna uloga periosta

Osnovna biomehanička obilježja periosta su čvrstoća i elastičnost zbog čega je on dobro potporno sredstvo. Potporna svojstva periosta usko su povezana uz njegov fibrozni sloj. Taj je sloj naročito bogat kolagenim vlaknima čineći periost izrazito mehanički otpornim, čime je objašnjena zaštitna. Što je više kolagenih vlakana koštani fragmenti će se brže reponirati što će u konačnici, rezultirati bržim cijeljenjem prijeloma. To se naročito dobro vidi kod djece, kod koje će se rane zadobivene prijelomom kosti mnogo brže oporaviti, za razliku od starijih osoba.

Potporno-zaštitna uloga periosta važna je gotovo podjednako kao i biološki potencijal pregradnje zaostalih kutnih deformacija i manjih pomaka. U odrasloj dobi, periost može zajedno sa okolnim mekim tkivima svojom deformacijom apsorbirati energiju dijela vlačnih sila i time sprečava savijanje kosti. [1] Sporo zarastanje prijeloma kod starijih osoba odražava

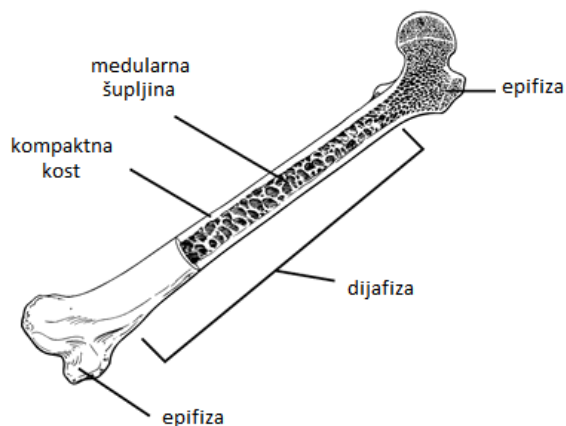
malu čvrstoću periosta i ligamenta. Trenutno se vode istraživanja agensa koji bi povećao čvrstoću i smanjio rizik prijeloma kosti, a direktno je povezan sa njezinom gustoćom. Periost osigurava točke hvatišta skeletne muskulature i ligamenata (sraste s njima u čvrstu svezu). Ta je sveza toliko izdržljiva, da prije dođe do odvajanja dijela kosti zajedno s hvatištem nego ona pukne.

3.2. Prijelom kosti

Prijelom (fraktura) je ozljeda koja prekida kontinuiranost poprečnog presjeka kosti. Najčešće nastaje kratkotrajnim djelovanjem snažne vanjske sile. Glavni cilj unutarnje fiksacije je postići brz i potpun povratak funkcije ozlijeđenog ekstremiteta, pri čemu je vrijeme rehabilitacije znatno skraćeno. Kako bi se sve to pravilno odradilo, potrebno je dobro poznavanje mehanike, biomehanike i biologije. „Da bi se postigla optimalna interna fiksacija, nije potrebno koristiti najčvršće ili najkruće implantate. Interna fiksacija ne može trajno zamijeniti slomljenu kost, ona omogućuje privremeni potporanj. Analitički gledano, mehanički zahtjevi mogu biti mnogo kompliciraniji od bioloških prednosti. Svaki kirurg odabire adekvatnu kombinaciju tehnologije i procedure, s obzirom na uvjete u klinici, svoje stečeno iskustvo te prema individualnim zahtjevima pacijenata.“ [3]

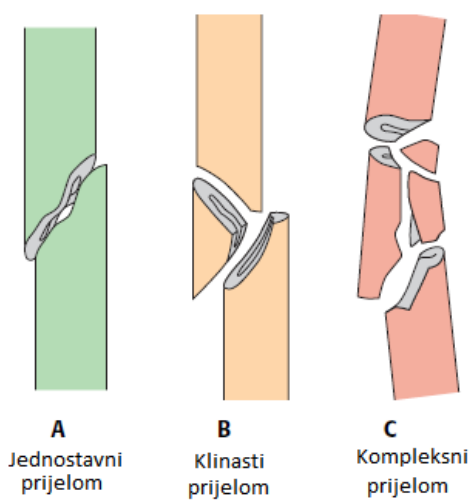
Dakle, ako se prijelom pojavi negdje na predjelu **dijafize**⁷, stvaranje tlaka u kosti najbolje se može ostvariti uz pomoć pločica, fiksiranih vijcima za kost, principom prednapreznja, odnosno stvaranja vlačnog napreznja u pločici. U slučaju prijeloma oko epifize, prije će se ugraditi *medularni čavli ili Kirchnerove žice*. No za potrebe rada, dovoljno je objasniti prijelome u području dijafize, jer fiksacija priteznicima tu ima najviše učinka. U razmatranje ćemo također uzeti činjenicu da se priteznici najviše rabe za **dvofragmentalne prijelome na dijafizalnom dijelu kosti**. Stoga, prema toj tezi, slijedi daljnja podjela fraktura.

⁷ **Dijafiza** je tijelo ili srednji dio cijevaste kosti koji se nalazi između dvaju okrajaka. Dijafizu izvana izgrađuje kompaktna koštana tvar, a unutar nje se nalazi medularni kanal ispunjen koštanom srži.



Slika 5. Podjela dijelova kosti (femura)

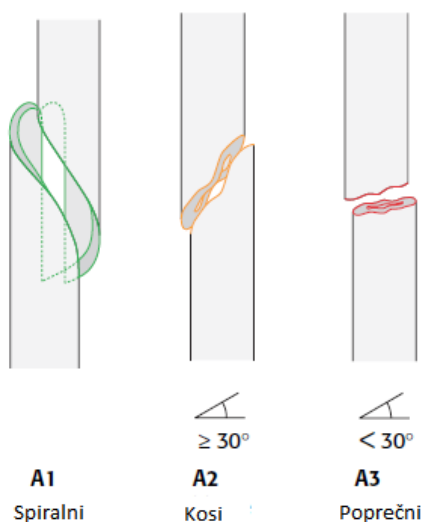
Fundamentalna podjela prijeloma dijafizalne kosti se može raspodijeliti na jednostavne, klinaste i kompleksne prijelome.



Slika 6. Osnovna podjela prijeloma dijafize [3]

Kako se za stabilizaciju prijeloma pod B i C većinom primjenjuju medularni čavli, nama je važno shvatiti u kakvim se sve oblicima mogu pojaviti jednostavni prijelomi.

Slika 7. prikazuje vrste lomova dijafize – u dva fragmenta. Kod prijeloma do 30° - kosti i poprečni prijelomi (A2 i A3 na slici 4.) – lakše je ugraditi fiksatore, nego kod spiralnih prijeloma. U proračunima koji slijede, radi jednostavnosti, pod pojmom *prijelom* mislit će se na jednostavni, poprečni prijelom.



Slika 7. Podjela jednostavnih prijeloma [3]

3.3. Kalus

Kako bismo razumjeli potrebu spajanja koštanih ulomaka interfragmentalnim tlakom, što za sobom povlači uporabu pločica, moramo razmotriti i procese koji nastupaju nakon loma kosti. U procesu cijeljenja kosti razlikujemo tri glavne faze:

- **Upala** (*meki kalus*)
- **Popravak** (*tvrdi kalus*)
- **Re-modeliranje** (*pregradnja*).

- Meki kalus

Neposredno nakon prijeloma pojavljuju se bol i oticanje. Kad se oni smanjuju, nastupa formiranje mekog kalusa – krvnog ugruška ili hematoma. Hematom ima dvije funkcije: daje malu mehaničku stabilnost mjestu frakture, te još važnije, „donosi“ veliku količinu osteoblasta⁸ te hondrocita⁹ koji se dalje diferenciraju u osteoblaste, čime počinje osteogeneza¹⁰. To razdoblje traje tri tjedna nakon operacije. Na kraju te faze, stabilnost je dovoljno velika da spriječi skraćivanje kosti, no ipak se mogu javiti kutni prijelomi. Za fazu mekog kalusa je karakteristično povećanje vaskularnosti i urastanje kapilara u pukotinu prijeloma, što se reproducira povećanjem cirkulacije krvi na tom mjestu. Uskoro fibrozna vlakna zamjenjuju hematoma. Formacija nove kosti započinje ispod periosta, a kondroblasti se javljaju u kalusu između koštanih ulomaka.

- Tvrđi kalus

Kad se krajevi ulomaka spoje s mekim kalusom, započinje faza tvrdog kalusa koja traje sve dok se koštani ulomci ne ujedine u tvrdi uniju. Ona čini novu kost, a sve to traje 3 - 4 mjeseca. U procesu okoštavanja meki kalus se pretvara u tvrdi. Kronološke analize pokazuju da se koštani kalus započinje stvarati na mjestima dovoljno udaljenim od prijeloma, a mehanički optimalnima. S te pozicije, lagano napreduju prema kosti.

- Pregradnja

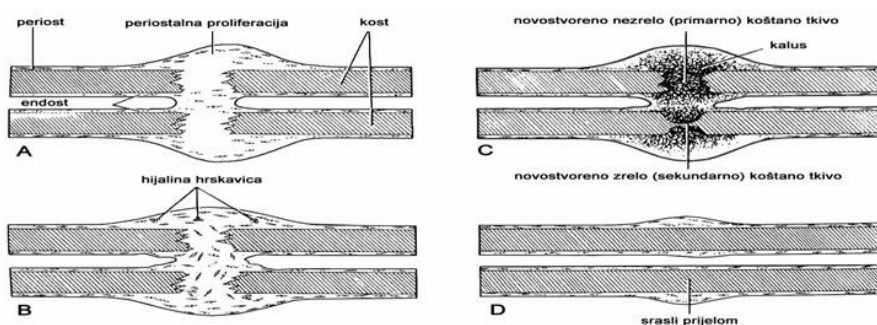
Faza pregradnje ili remodelirajuća faza započinje kad se fraktura čvrsto ujedini. Taj proces može trajati od nekoliko mjeseci do nekoliko godina, ovisno o tome koliko dugo treba da kost povрати svoju prvobitnu morfologiju, koja uključuje *restauraciju intramedularnog kanala*. Remodelirajuća faza predstavlja normalnu remodelirajuću aktivnost kosti u području

⁸ **Osteoblasti** su stanice koje sinteriraju novu koštanu matricu. Odgovorni su za proces okoštavanja, kojim zacjeljuje prijelom.

⁹ **Hondrociti** su hrskavične stanice. Oni sadrže organele za sintezu svih dijelova međustanične stvari.

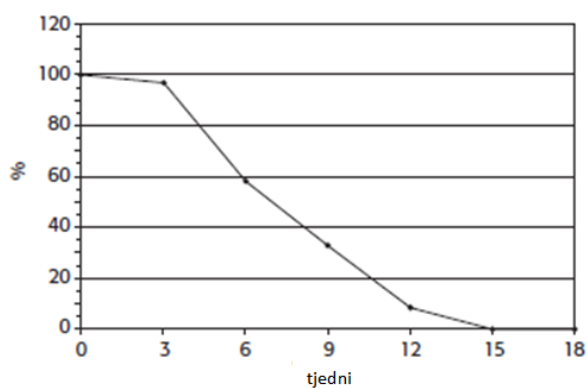
¹⁰ Procese osteogeneze podrazumijeva reprodukciju koštane matrice.

prijeloma, a njen rezultat je postupna modifikacija područja područja zacjeljenja prijeloma pod utjecajem mehaničkog opterećenja dok ne dosegne optimalan oblik, sličan onome prije prijeloma. Slika br. 8 prikazuje faze cijeljenja kalusa do potpunog srastanja prijeloma.



Slika 8. Cijeljenje prelomljene i stvaranje nove kosti [1]

Na slici br. 9 nalazi se prikaz uobičajenog tijeka interfragmentalnih pokreta, promatranih na prijelomu ljudske tibije. Početni postoperativni interfragmentalni pokreti pod aksijalnim opterećenjem od 300 N (normalizirani na početku do 100%) umanjuju se s vremenom. Nakon otprilike 13 tjedana, cijeljenje kalusa je završilo, što znači da je prijelom potpuno stabiliziran.

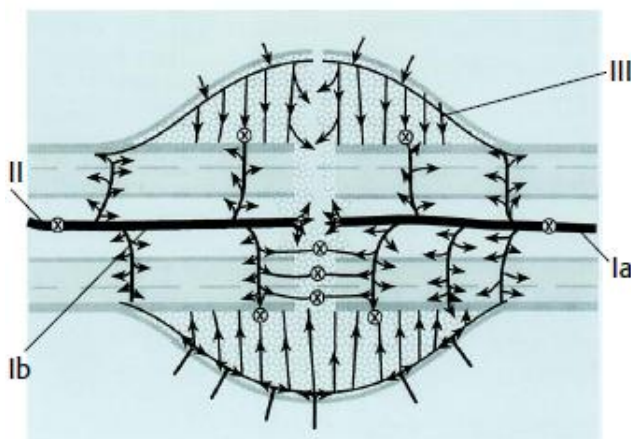


Slika 9. Uobičajeni tijek interfragmentalnih kretnji praćen na prijelomu tibije čovjeka [3]

3.4. Cijeljenje kalusa i opskrba krvlju

Neposredna redukcija potpunog protoka krvi kroz cijelu kost prati frakturu ili osteotomiju¹¹, gdje se cirkulacija kortikalne kosti smanjila za 50%. Tijekom cijeljenja frakture, okolna intrakoštana i izvankoštana cirkulacija ožive. Nakon dva tjedna, vrhunac opskrbe krvlju se može se nazrijeti. Nakon toga, tijekom cijeljenja, protok krvi u kalusnom području ponovo postupno opada. Dio literature navodi kako je važno naglasiti funkcionalnu bit kalusa – opskrbu prijelomne šupljine hranjivim tvarima, neophodnima za oporavak rane.

Prva vaskularna reakcija na prevladavajuće mehaničke uvjete je vrlo osjetljiva. Čini se da je vaskularna reakcija u kori veća nakon fleksibilnije fiksacije prijeloma, nego kad se primjeni kruta fiksacija. Međutim, velika istezanja tkiva, uzrokovana nestabilnošću, dovode do smanjenja opskrbe krvlju, naročito praznini prijeloma kojoj treba omogućiti nesmetano popunjavanje novonastalim tkivima.



Slika 10. Cirkulacija krvi unutar dozrjelog kalusa [3]

Na slici 10 prikazana je cirkulacija krvi unutar već dozrjelog kalusa. Osnovni dijelovi kalusa su:

¹¹ **Osteotomija** je siječenje ili presijecanje kosti. Operacija se čini dlijetom ili, što je danas češće - pilom. Osteotomija može biti ravna, kosa, klinasta i drugih oblika. Na te se načine uglavnom čine korektivne osteotomije koje služe ispravljanju koštane deformacije.

- Ia)** ulaz glavne hranjive arterije,
- Ib)** izlaz hranjive arterije,
- II)** metafaza arterije,
- III)** arterija koja prolazi kroz periost.

Interna fiksacija može omesti prirodni tijek cijeljenja. Razlog tome su operativne metode liječenja, koje imaju direktan utjecaj na hematoma, točnije cirkulaciju krvi u mekom tkivu. Neka histološka istraživanja [6] pokazala su da se liječenje kosti ubrzava ako se čavli ugrade u kost bez prethodnog razvrtnja kosti. Međutim, neovisno o tehnici ugradnje medularnih čavala, uz prethodno razvrtnje kosti, protok krvi u kalusu ostat će stalan, jer se opskrbljuje svježom krvlju iz okolnih mekih tkiva. Ipak, i najmanja šteta tijekom ugradnje vanjskih ili unutarnjih fiksatora može narušiti „sklad“ protoka krvi. Riječ je o vrlo malim pomacima. Recimo, ako se implantat ugradi preblizu kosti, ne ostavljajući dovoljnu zračnost, može doći do kidanja periosta. Bilo koje oštećivanje periosta, automatski znači slabiji dovod krvi kalusu.

Kost ima zapanjujuću sposobnost cijeljenja nakon prijeloma. Posebno je zanimljivo to što ono započinje neposredno nakon prijeloma. Prva faza cijeljenja prijeloma je zgrušavanje krvi. Koštane stanice brzo nakon toga započinju izgrađivati novo spongiozno tkivo koje se naziva kalus. Ono popunjava praznine koje su nastale prijelomom. Kalus nakon određenog vremena postaje čvrsta kompaktna kost. Taj proces može trajati šest tjedana ili nešto kraće, ovisno o uzrastu pacijenta. Nakon zarastanja kosti, oteklina iznad prijeloma traje još nekoliko mjeseci. Takvo zadebljano područje se pomalo smanjuje djelovanjem osteoklasta, te se postepeno vraća na originalnu konfiguraciju. Da bi se ostvarilo sigurno zarastanje ulomaka, potrebno ih je što više približiti, do te granice koja ne dovodi do nastajanja nekroze. Drugo što je potrebno za vrijeme zarastanja prijeloma, jest imobilizacija oštećenog ekstremiteta. [7]

Ako se cijeljenje prijeloma na obavlja metodom imobilizacije, onda se koriste razni oblici *kortikalnih* i *spongioznih* vijaka i pločica kojima se stabilizacija vrši direktno na kosti. Operativnom metodom se spajaju dva razdvojena fragmenta. Prije procesa same fiksacije, provodi se redukcijski proces kojim se razdvojeni fragmenti vraćaju u prvobitan položaj, na način da se profili ulomaka zakreću i pomiču točno onako kako su stajali prije prijeloma.

3.5. Biomehanika prijeloma kosti

Pretpostavka da pravilnost pomaka koštanih fragmenata znatno ovisi o kvaliteti primjene mehaničkog opterećenja, bila je poznata još u 19. stoljeću. No ipak, konačnu definiciju kvalitete oporavka prijeloma uvodi Perren 1979. kada uvodi pojam interfragmentalne kompresije. Uvođenjem takve teorije, stabilizacija koštanih fragmenata mogla se objasniti mehanikom. U suštini, teorija interfragmentalne kompresije govori kako omjer relativne udaljenosti ulomaka te početnog razmaka među njima (širina inicijalne pukotine) izravno utječu na tip koštanog tkiva koje nastaje na mjestu loma.

3.5.1. Matematički omjeri u procesu okoštavanja

Matematički interfragmentarnu kompresiju je moguće definirati preko omjera udaljenosti između ulomaka nakon pritezanja i širine inicijalne pukotine. [8]

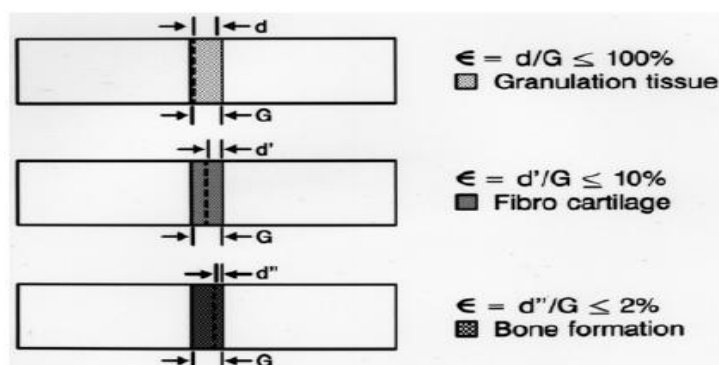
$$\frac{\text{udaljenost ulomaka}}{\text{širina pukotine}} = \epsilon \quad (1)$$

Preko koeficijenta ϵ moguće je pratiti stanje unutar kalusnog tkiva, te ujedno imati nadzor nad njegovom kvalitetom, radi prevencije od stvaranja nekroze, koja nastaje kao nusprodukt neadekvatne sile na ulomke.

Prema veličini koeficijente ϵ , kalusno tkivo se može podijeliti na tri faze.

Granulacijsko tkivo (eng. granulation tissue) koje je zaslužno za saniranje rane i nastaje u drugoj fazi cijeljenja (poglavlje 5.1), a stvara se ako je $\epsilon \leq 100\%$, tj. ovako tkivo nastaje ako koštane ulomke ne primaknemo jedan drugome, a ono naravno nije dostatno za potpuni oporavak i povrat funkcije kosti

- **Hrskavično tkivo** (eng. fibro cartilage) koje također svojstvima ne može adekvatno zamijeniti koštano tkivo, a nastaje ako imamo $2\% \leq \epsilon \leq 10\%$
- **Koštano tkivo** (eng. bone tissue) nastaje pri dovoljnom interfragmentalnom pritisku apliciranom putem priteznika i pločica za osteosintezu, tj. kada je $\epsilon \leq 2$



Slika 11. Ovisnost cijeljenja prijeloma o koeficijentu ϵ [8]

Na slici 11 prikazan je međuodnos razmaka među fragmentima te koeficijenta ϵ . Jasno se vidi da smanjenjem razmaka d se povećava ϵ . Možemo zaključiti kada je ϵ približno 2% započeo je posljednji stadij formacije kalusnog tkiva – okoštavanje ili pregradnja.

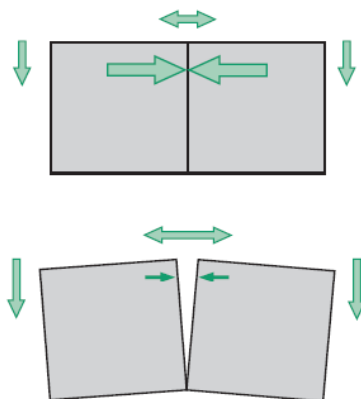
Perren je temeljio svoju teoriju na činjenici da tkivo rastegnuto iznad svojih granica ne može premostiti pukotinu, no isto tako, nakon što je tkivo počelo s pregradnjom pukotine, procesom okoštavanja ukrućuje se prostor među koštanim ulomcima čime se smanjuje naprezanje koje dopušta okoštavanje idućih vlakana koštanog tkiva te se ciklus nastavlja sve dok i zadnje vlakno ne poveže dva ulomka čime se stvara „nova“ kost svojstava jednakih „originalnoj“ kosti. Interfragmentarna kompresija ima dozvoljene granice. Kako se navodi u *Udžbeniku osteosinteze* [9] pri aksijalnom pritisku fragmenata tlak koji prelazi granicu od **30 MPa** uzrokuje pojavu nekrotičnog tkiva. Pri postavljanju pločica i pritezanju vijcima potrebno je voditi računa da se ono odvija u dozvoljenim granicama. Dakle da se pri dovoljno velikom tlaku omogući okoštavanje ulomaka okoštavanjem, ali pri tlaku manjem od kritičnog, iznad kojeg dolazi do odumiranja tkiva.

3.5.2. Uvjeti postizanja apsolutne stabilnosti

Dva su osnovna „alata“ koja dovode do postizanja apsolutne stabilnosti : pred - opterećenje kompresijom i proizvodnja trenja.

- Pred - opterećenje kompresijom

Kompresijom se postiže bliski kontakt između dva fragmenta, sve dok prelomljena strana ne prelazi vlačnu silu rastezanja koja djeluje na krajevima kosti. Studije, provedene na **tibiji**¹² ovce, pokazuju da predopterećenje ne uzrokuje tlačnu nekrozu, ni u pločicama, ni u vijcima koji se fiksiraju na pločice. [3]



Slika 12. Stabilizacija kroz primjenu kompresije [3]

Rahn [10] je pokazao da pred-opterećena kost ne dolazi pod utjecaj nekroze uzrokovane tlakom, dok se održava stabilnost nad cijelim ekstremitetom.

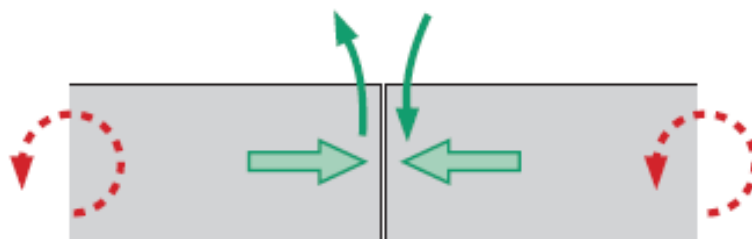
- Pojava trenja između fragmenata

U trenutku pritiska ulomaka jedan o drugi, započinje djelovanje trenja. Trenje suzbija posmične sile koje djeluju tangencijalno, te se na taj način onemogućuju klizni pomaci. Stabilizacija se vrši sa primjenom kompresije uz proizvodnju trenja, te djelovanjem momenata na krajevima. Na prijelomnoj površini javlja se smik.

Smik uzrokuje, u većini slučajeva, torziju koja djeluje duž ekstremiteta, no pri spajanju ulomaka od veće važnosti su sile koje djeluju okomito na dugu os kosti. Dobivena količina trenja ovisi o kompresiji između ulomaka. Na glatkim koštanim površinama normalne sile

¹² **Tibija** ili goljenica, goljenična kost. Najveća kost na potkoljenici. Na proksimalnom dijelu čini zglob s femurom i fibulom, a na distalnom dijelu s fibulom i talusom.

stvaraju nešto manje od 40% ukupnog trenja na kosti. Kod hrapavih površina pomaci uslijed smika su mnogo manji, jer djeluje veće trenje među njima.



Slika 13. Stvaranje trenja među fragmentima zbog momenta savijanja i tlaka [3]

4. TEHNIKE STABILIZACIJE I REPOZICIJE ULOMAKA

Prijelom kosti izolirani je mehanički događaj, sa biološkom pozadinom koja se odnosi na resorpciju dotad vitalne kosti i cijeljenje prijeloma kalusom. Da bi se jednako ispunili i mehanički i biološki zahtjevi potrebno je pravilnošću osteosinteze pločicama omogućiti dostatnu cirkulaciju krvi u području prijeloma. Dakle, pri konstruiranju pločica neophodno je imati u vidu i biološki aspekt, s obzirom da je cilj poštediti krvnu opskrbu ulomaka.

Čimbenici koji gotovo redovito oštećuju krvnu opskrbu kosti prilikom postavljanja pločica, a time izravno određuju postupke i rezultate liječenja su:

- Pomak ulomka nastao u trenutku prijeloma
- Transport dodatno pogoršava vaskularno oštećenje nastalo u trenutku prijeloma
- Svaki kirurški pristup prijeti vaskularnim oštećenjem
- Postavljanje implantata pogoršava ranije oštećenu cirkulaciju

U procesu postavljanja vijaka na pločicu neizbježna su termička i mehanička oštećenja. Razlog tomu je pojava intraartikularnog tlaka, koji je odgovoran za stvaranje nekrotičnog tkiva. Ukoliko dođe do pojave nekroze, koštano tkivo postaje podložnije stvaranju infekcija u dodiru sa implantatom. Zamjena nekrotičnog tkiva vitalnim tkivom dug je i zamoran proces. Inaktivni osteociti u procesu re-modeliranja remete normalni tijek cijeljenja, što u konačnici rezultira teškim komplikacijama.

Iz spoznaje da je neprimjerena krvna opskrba uzročnik brojnih komplikacija, rodili su se suvremeni AO principi koji vrijede za sve vrste implantata za koštanu kirurgiju. To su:

- Anatomska repozicija i fiksacija ulomaka
- Način stabilizacije ulomaka treba prilagoditi vrsti ozljede i prijelomu
- Sačuvati krvnu opskrbu mekih tkiva i kosti pošteđenim tehnikama repozicije i fiksacije ulomaka
- Rana mobilizacija

Današnji suvremeni principi preferiraju više fleksibilnu fiksaciju umjesto stabilne rigidne fiksacije ulomaka. Danas se najviše rabe elastična stabilna intramedularna osteosinteza titanijskim žicama, naročito kod djece. Kada se govori o fleksibilnoj stabilizaciji, nikako se ne mogu zaobići pločice, naročito one specijaliziranog dizajna pod nazivom „*bridging*“ pločice. One su danas najpopularniji alat fleksibilne stabilizacije, a radi povoljnih bioinertnih svojstava – prve su proglašene „biološkim“.

Fleksibilna fiksacija s obzirom na ponašanje ulomaka na mjestu prijeloma, može biti i elastična. To znači da su omogućene reverzibilne deformacije ulomaka na mjestu prijeloma. No zadnjih desetak godina nastupile su velike promjene u pristupu liječenja prijeloma – kod „bioloških“ pločica, vijaka, čavala, fiksatora, repozicijskih i operativnih tehnika.

4.1. Repozicija ulomaka

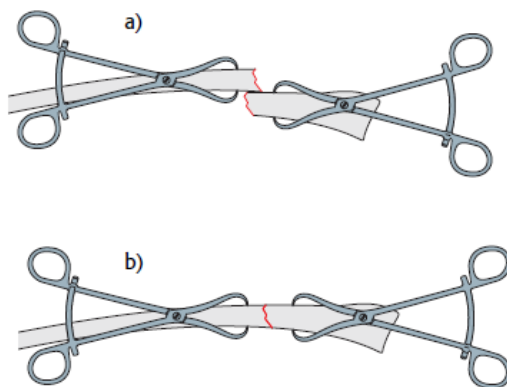
Repozicija (engl. *reduction*) je uspostava korektne pozicije ulomaka prelomljene kosti.

Uvijek se teži anatomskoj poziciji ulomaka, što podrazumijeva njihovo vraćanje u prvotni položaj prije prijeloma. Repozicija ulomaka treba biti poštena za krvnu opskrbu ulomaka. Dvije su temeljno različite tehnike repozicije ulomaka.

Direktna, podrazumijeva da je mjesto prijeloma prikazano, tijekom nastanka prijeloma ili operativno. Ulomci se hvatalicama pomiču u anatomske položaje. Složeniji prijelomi zahtijevaju višestruko ponovljeno namještanje hvatalicama i drugim pomagalicama za repoziciju pa su i štete po cirkulaciju višestruko veće.

Indirektna repozicija podrazumijeva da mjesto prijeloma nije prikazano. Za uspješnu indirektnu repoziciju često je dovoljna uzdužna manualna trakcija distalnog dijela ekstremiteta. Za složenije prijelome koriste se distraktori. U praksi je indirektna repozicija puno teža. Zahtijeva pažljivo planiranje i pripremu. Uspješan distraktor za takve zahvate često je preglomazan, pa ometa postupak stabilizacije ulomaka.

Nova generacija distraktora konstruirani su tako da minimalnim silama na kost, ostvare uspješnu repoziciju ulomaka. Indirektna repozicija je puno poštenija po meka tkiva i vaskularizaciju ulomaka pa se preporuča kao biološka metoda izbora. [1]



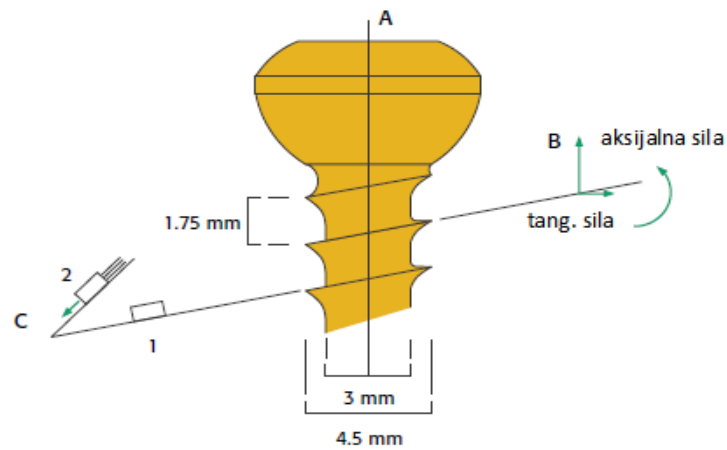
Slika 14. Repozicija koštanih ulomaka prije osteosinteze [3]

4.2. Stabilna frigidna fiksacija ulomaka

4.2.1. Pritezni vijak

Za vijak kod fiksacije frakture se može reći da nosi fundamentalnu ulogu. Vijci, položeni direktno u koštano tkivo, glavni su čimbenik stvaranja interfragmetalne kompresije, potrebne ulomcima za cijeljenje. Oni su, uzevši u obzir njihovu funkcionalnost potpuno prilagođeni „biološkoj“ namjeni, u potpunosti specijalizirana vrsta za liječenje prijeloma. Aksijalna sila koju vijak generira, rezultira rotacijom vijka u smjeru kazaljke na satu. Uvrtnjem vijka, koštani ulomci se lagano primiču jedan drugome po aksijalnoj osi.

Glava vijaka za kosti najčešće ima navoj na sebi, čime se osigurava njegovo samozaključavanje u pločicu. **Samo-zaključavanje** vijka služi da se spriječi odvrtnje ili otpuštanje vijka u kosti, što bi prouzročilo destabilizaciju ekstremiteta. [3]



Slika 15. Sile pritezanja vijka [3]

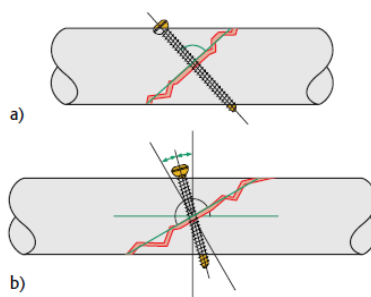


Slika 16. Kortikalni vijak i pločica [3]

Postoji točan standard za vijke koji se umeću u kost za sanaciju prijeloma. U standardu ISO 5935:1991 (E) temeljno su opisani i dimenzionirani, uz dopuštenje odstupanja u slučaju opravdanih razloga. Materijali od kojih se vijci izrađuju su najčešće titan, Titanske legure i nehrđajući čelici (napr. Č4570, Č4580). Moduli elastičnosti vijaka se kreću od oko 110 GPa za titan sve do 210 GPa za nehrđajuće čelike.

- Funkcionalnost vijka

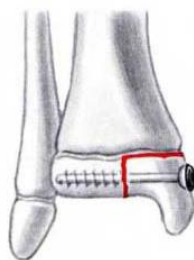
Optimalni nagib vijka prikazan je na donjoj slici. Pod **a)** je kortikalni vijak okomito orijentiran s obzirom na budući položaj. To je idealan nagib prije početka djelovanja sila duž osi kosti. Slika pod **b)** pokazuje nagib napola između okomitih pravaca na plohu loma i duge osi kosti. To je nagib koji bolje odgovara otporu opterećenja funkcionalne kompresije duž duge osi kosti.



Slika 17. Aplikacija vijka pod različitim kutovima [3]

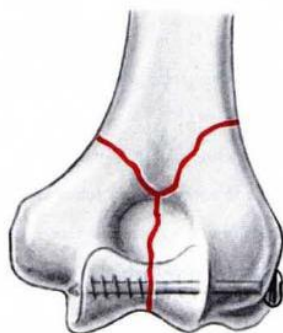
4.2.2. Spongiozni vijak

Da bi se dva epifizna ili metafizna koštana fragmenta mogla fiksirati pod pritiskom (Slika 17) nužno je da se čitav navoj spongioznog vijka nalazi s druge strane prijelomne pukotine. Najčešće se, nakon bušenja otvora, nareznikom ureže navoj do dubine od oko 1cm. Zatim slijedi spongiozni vijak. Čvrsti oslonac se stvara tako što spongiozni vijak prolazeći kroz spongiozu komprimira koštane gredice, što daje bolje rezultate nego pri urezivanju navoja nareznikom.



Slika 18. Spongiozni vijak kod fiksacije epifiznog prijeloma tibije (goljenične kosti) [9]

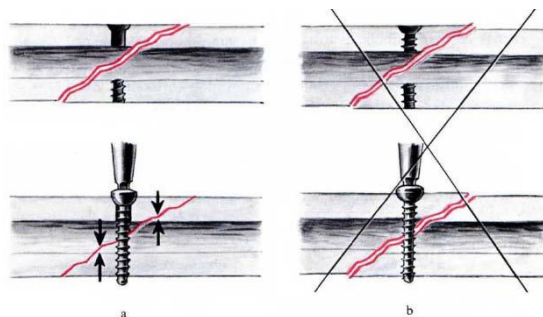
Kod prijeloma zglobova (maleolarnih prijeloma), koriste se maleolarni vijci (Slika 18.), specijalni spongiozni vijci koji sami sebi urezuju navoje, te se mogu koristiti bez upotrebe svrdla za bušenje navoja. Ako bi spongiozni vijak upotrebljavali u kortikalnom dijelu kosti, tada bi se u vanjskom dijelu kosti oko vijka stvorila čvrsta kost, a pri pokušavanju vađenja takvog vijka po završetku osteosintetskog procesa može doći do prijeloma vijka.



Slika 19. Upotreba maleolarnog vijka kod maleolarnog prijeloma humerusa (nadlaktice) [9]

4.2.3. Kortikalni vijak

Kortikalni vijci narezani su čitavom svojom dužinom. Oni djeluju kao pritezni vijci tek ako je otvor u prvom kortikalisu najmanje jednak kao vanjski promjer vijka, tako da je omogućeno klizanje vijka a time i njegov pritezni efekt. Narezi vijaka prijanjaju samo u nareze suprotnog kortikalisa (Slika 20.a). Tek kad se glava vijka priljubi uz kortikalis, nastaje interfragmentarni pritisak. Ako su narezi u oba kortikalisa (Slika 20.b) tada se ulomci ne mogu komprimirati, te će doći do pucanja ili kosti ili vijka.



Slika 20. Pravilna (a) i nepravilna (b) upotreba kortikalnog vijka [9]

Kortikalni vijci služe i za fiksiranje pločice. Svi vijci koji učvršćuju pločicu, a prolaze kroz prijelomnu pukotinu trebaju biti implementirani kao pritezni vijci. Ostali vijci zahvaćaju oba kortikalisa. Narezi učinjeni nareznikom za kortikalni vijak relativno su duboki i široki čime se stvaraju velike kontaktne plohe preko kojih se prenosi pritisak. Za razliku od kortikalnih vijaka, obični koštani vijci sami sebi urezuju navoje uz uvjet da je otvor u kosti nešto manji od vanjskog promjera vijka.

4.3. Pločice za osteosintezu

Funkcionalnost pločica može se podijeliti u pet kategorija:

- **Neutralizacijska funkcija**

To je najčešća funkcija pločice. Statička kompresija postiže se priteznim vijcima ili onim koji prolaze kroz pločicu. Nakon toga se postavlja neutralizacijska pločica. Ona zaštićuje osteosintezu, neutralizira sile torzije, smika i savijanja.

- **Statička kompresija**

Pločica aksijalno komprimira prijelom s pomoću vlaka postignutog za vrijeme operacije i pretežno je indicirana na gornjim ekstremitetima

- **Dinamička kompresija** (obuhvatna sveza s pomoću pločice)

Pločica preuzima sve sile vlaka, tako da na mjestu osteotomije djeluju još samo aksijalne sile pritiska. Nije indicirana kod svježih prijeloma.

- **Potporna funkcija**

Pločica zaštićuje tanki kortikalis ili spongioplastiku od raspada. Indicirana je posebno kod epifiznih i metafiznih impresijskih prijeloma.

- **Funkcija premoštenja** („bridge“ i „wave“ pločice)

Primjenjuje se u višeivernih prijeloma dijafize.

4.3.1. Vrste standardnih pločica za osteosintezu

Pločice za osteosintezu standardizirane su, a dijele se prema obliku na ravne, specijalne ploče (tu se ubrajaju i pločice za zglobove) te kutne ploče. Gotovo sve ravne ploče predviđene su za dijafize kostiju, specijalne pločice koriste se u blizini zglobova, u području epifiza i metafiza. Kutne ploče predviđene su za upotrebu u proksimalnom i distalnom dijelu femura (bedrene kosti).

Ravne pločice


Ravne pločice su više od dva desetljeća, zajedno sa uređajima za pritezanje i vijcima činili temeljne uređaje za osteosintezu. Primarna verzija ravnih pločica odnosi se na one s jednostavnim ravnim otvorima, koje su nakon izvjesnog vremena „evoluirale“ u dinamičko-kompresivne pločice (DCP). DCP pločice su se razvile uvođenjem sferične glave vijka, kao odgovor na potrebu za samo-zaključavanjem, kojim se ostvaruje interfragmentalni tlak među ulomcima.

DCP pločice

Dinamičko-kompresivna pločica (eng. DCP- *dynamic compressive plate*) je unaprijeđeni korak ravnih pločica sa okruglim otvorom. Otvori na njoj su oblikovani prema glavama vijaka koji će se preko njih implementirati u kosti. Otvori na pločici su oblikovani tako da dopuštaju aplikaciju vijaka u svim smjerovima, zbog čega se koštani ulomci primiču prijelomnoj pukotini uz pomoć vijaka, bez upotrebe vijaka. Dinamičko kompresivne ploče mogu preuzeti sve funkcije (poglavlje 3.2.2.) koje se zahtijevaju od ploča: statičke i dinamičke kompresije, neutralizacije, te služe kao potpora, a sve to mogu postići bez upotrebe priteznika. [9]



Slika 21. Dinamičko kompresivna ploča (DCP) [9]



Slika 22. Prikaz presjeka otvora na DCP pločici i sferične glave vijka [9]

Pločice se proizvode u različitim dužinama, širinama, ali i dimenzijama otvora, tako se mogu kombinirati s vijcima promjera 4,5 mm, 3,5 mm, 2,7 mm, 2,0 mm, i 1,5 mm. Najveći nedostatak ove pločice je indukcija osteoporoze, stvaranje sekvestara i slabljenje kosti osobito kod multifragmentalnih prijeloma, što može uzrokovati pojavu refrakture. [1]

Pravokutni poprečni presjek DCP pločice može biti uzrok povećanja mehaničkih naprezanja. Također je velika mana što je maksimalni nagib vijaka unutar pločice 25° , što otežava kompresiju kod nekih kosih lomova. Uz to, još se može pojaviti oštećenje metala prilikom uvrtnja vijaka, zbog pojave trenja. Rezultat toga jest smanjenje aksijalne kompresije.

Žljebaste pločice

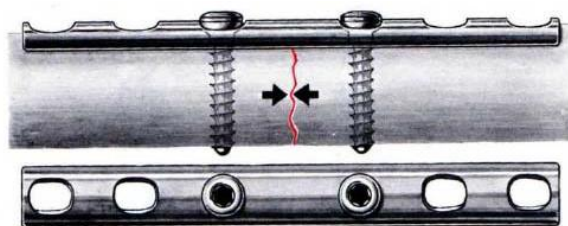
Žljebaste pločice samokomprimirajuće su. Debele su svega 1 mm, zbog čega nemaju veliku krutost, primjenjuju se tamo gdje je isključivo **vlačno opterećenje**. Žljebaste pločice mogu biti polovinske ili polucilindrične (sa vijcima promjera 4,5 mm), trećinske (vijci promjera 3,5 mm), četvrtinske (2,7 mm). [1] Polovinska žljebasta pločica se koristi kod prijeloma goljenične kosti (tibije), kosti podlaktice (ulne i olikranona), trećinska ploča primjenjuje se kod prijeloma lisne kosti, kostiju pete i šake, dok se četvrtinska ploča primjenjuje kod nekih prijeloma kostiju šake. [8,9]



Slika 23. Primjer žljebaste ploče polukružnog presjeka [9]

Osnovna prednost im je dobar kontakt kosti zbog oblika. Rubovi pločice se uklapaju u vanjske konture kosti. Imaju poboljšanu stabilnost, naročito kod **rotacijskih mikropokreta**. Kako su izrazito tanke, najveća im je mana slabija krutost, što može dovesti do komplikacija zbog prodiranja vijka u kortikalis.


Danas se najviše upotrebljavaju kod prijeloma radijusa, prijeloma dijafize te multifragmentalnih prijeloma olekranona. [9]



Slika 24. Žljebasta pločica implementirana s vijcima [9]

Tubularne i rekonstrukcijske pločice


Tubularne pločice oblikom i funkcionalnošću vrlo su slične žljebastim pločicama, no ipak sitne razlike postoje. Trećinske pločice imaju otvore za vijke promjera 3,5 mm, dok polucilindrične zahtjevaju vijke od 4,5 mm. Danas se više koriste trećinske, a one su uglavnom izrađene od nehrđajućih čelika ili titana. [3]



Slika 25. Tubularna pločica i dno pločice [3]

Tubularne pločice također su vrlo tanke (1 mm) radi čega imaju nižu krutost te su podložnije deformacijama. No, velika im je prednost dno (Slika 25.) koje nije svugdje jednako, već je zadebljano samo na mjestima oko otvora. To ih čini **poštednima za periostalnu cirkulaciju**.

Glavna karakteristika **rekonstrukcijskih pločica** su duboke brazde između rupa koje sprječavaju stvaranje koncentracije naprezanja. No, nemaju dovoljno veliku čvrstoću pod većim pritiscima, što se najviše odražava na vanjskim konturama – koje se potpuno plastično deformiraju. Ovakvi uvjeti zadaju smjernice dizajniranja bez ikakvih oštrih rubova. Rupe su ovalne, čime je omogućen slobodan dinamički pritisak. Za savijanje i oblikovanje pločica koriste se posebna rekonstrukcijska kliješta (Slika 26.). Takve pločice su posebno korisne kod kompleksnijih fraktura kao što su prijelomi zdjelice, distalnog humerusa, acetubuluma ili ključnih kostiju.

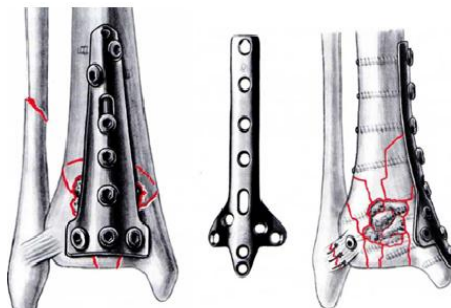


Slika 26. Rekonstrukcijske pločice u postupku predsavijanja specijaliziranim kliještima [3]

Specijalne pločice

Specijalne pločice su razvijene za epifizni i metafizni dio kosti, a imaju prošireni kraj u obliku slova „T“ ili „L“. Najviše se primjenjuju kao potporne pločice, za zaštitu tankog kortikalisa ili za spriječavanje urušavanja meke spongioze. Ako je kod nekog kosog prijeloma indicirana interfragmentalna kompresija, upotrijebit će se spongiozni vijci s dugim narezom. T –ploče za lateralnu stranu glavu tibije su dvostruko savinute da bi se bolje prilagodile anatomiji kosti koje fiksiraju. Duguljasti otvor omogućava privremenu fiksaciju ploče i njezino kasnije pomicanje. Nakon pritezanja vijka može se kroz taj otvor aplicirati kortikalni pritezni vijak u

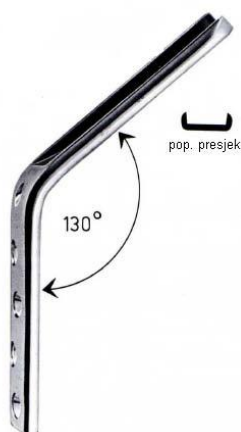cilju premoščivanja prijeloma ili osteotomije. L-ploče olakšavaju adaptaciju ploče u blizini lateralnog dijela glave tibije. [9]



Slika 27. Specijalne pločice [9]

Kutne pločice

Razvijene su 1959. kao odgovor na potrebu za fiksacijom najkompleksnijih lomova na teško dostupnim mjestima – zglobova. Primjenjuju se najčešće za prijelome zglobova femura. Kutne ploče zbog „U“ profila i fiksnog kuta prema nastavku pločice, daju dobar neutralizacijski oslonac za cijeljenje lomova u navedenim regijama. Radi oblika teže se implementiraju u kost, što stvara potrebu za predoperacijskim planiranjem. Recimo neiskusni kirurzi teško bi se snašli kod takvih zahvata. Sve kutne pločice proizvode se kao ploče s okruglim otvorom ili kao dinamičko-kompresivne pločice.

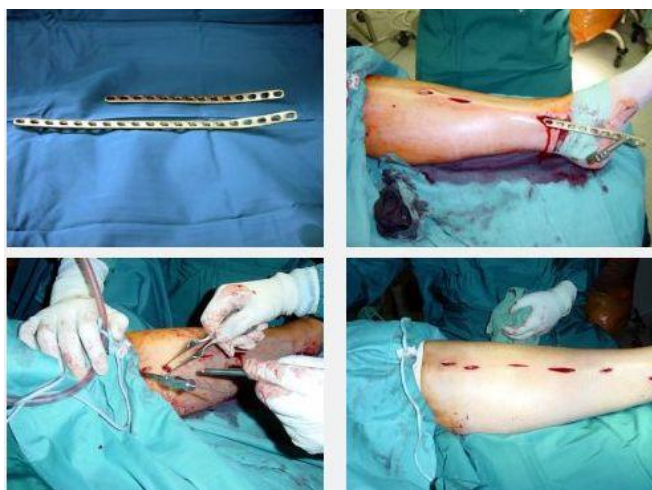

Slika 28. Primjer kutne ploče za fiksaciju loma zgloba bedrene kosti [9]

4.4. Suvremene tehnike stabilizacije ulomaka

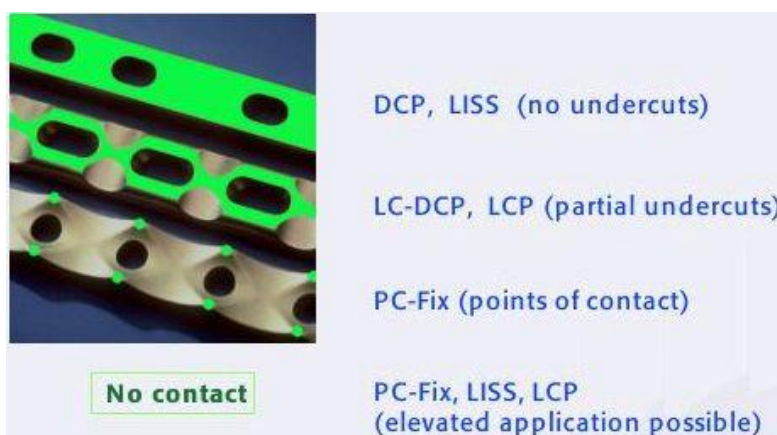Danas se najviše koriste pločice smanjenog koštanog kontakta (LC-DCP i PC-Fix, LCP). Posebnost tih pločica čine smanjenje površine kontakta pločice na kost (manje smetnje cirkulacije korteksa), cijeljenje prijeloma sekundarnim kalusom, trapezoidni poprečni presjek (koštani nasip je niži i širi), simetrična geometrija rupa (bolje zbrinjavanje multifragmentalnih lomova). Uz to PC-Fix i LCP (engl. Locking Compression Plate) imaju novi oblik rupa u pločici i nov vijak. Velika prednost ovih pločica je što ih je lako modelirati prema zakrivljenosti kosti. [1]

Suvremene biološke tehnike stabilizacije ulomaka uglavnom podrazumijevaju minimalno invazivnu osteosintezu pločicama (engl. *Minimally invasive plate osteosynthesis, MIPO*). Ta tehnika razvijena je zajedno sa novom generacijom implantata, o kojima će u nastavku biti riječi. Tako se pločice postavljaju bez prikazivanja mjesta prijeloma, tek kroz mali rez na koži. [1] Položaj se kontrolira dijaskopijom. Vijci se postavljaju u zasebnim rezovima iznad otvora na pločici.



Slika 29. Minimalno invazivna osteosinteza prijeloma potkoljenice s dvije pločice (engl. *minimally invasive plate osteosynthesis, MIPO*) [1]

Sa razvojem minimalno invazivne tehnike, pojavili su se i unutarnji fiksatori. Njihova je specifičnost u tome što se oslanjaju na kost u nekoliko točaka, a uz to ju ne tlače. U zadnjih desetak godina vidno su se promijenile kontakte površine pločica i kosti.




Slika 30. Razlike oblika i velicine površine pločice kojom naliježe na kost [1]

4.4.1. Unutarnji fiksator

Unutarnji fiksator (eng. *point contact fixator*) nastao je komprimiranjem principa vanjske fiksacije i interne fiksacije pločicama i vijcima. Tako je prvi PC-fix razvijen za osteosintezu kostiju podlaktice.

PC pločica dizajnirana je tako da na krajevima ima po dvije ispučene kontaktne točke kojima ona „sjeda“ na kost. Pločica također ima vrlo sofisticiran način zaključavanja glave vijka kod kontaktnih ispuččenja. No, može se postaviti dijelom ili u potpunosti bez kontakta sa korteksom i periostom. Tada se ulomke fiksira po principu elastične stabilne osteosinteze, pa prijelom cijeli periostalnim kalusom. U početku je bio namijenjen aplikaciji u području metafize i epifize, a danas ga se postavlja i na dijafize drugih kostiju.



Slika 31. PC-Fix izgled i rtg usporedba s konvencionalnom pločicom [1]

4.4.2. LISS fiksator

LISS fixator (engl. less invasive stabilisation system), primarno konstruiran za postavljanje na prijelome u području distalnog femura i proksimalne tibije [1]. Odlikuje ga oblik prilagođen anatomskom izgledu ove regije. Kao i PC-fix prije postavljanja, prijelom treba biti anatomski reponiran. LISS se postavlja minimalno invazivnom tehnikom ispod mišica ili supkutanim namještajem. Za to se koristi posebno konstruirana vodilica- jahač, kojom se uz male incizije kože, kroz potkožu i mišiće precizno uvode vijci (Slika 32).



Slika 32. LISS fiksator i vodilica za minimalno invazivno postavljanje fiksatora [3]

LISS mehanički funkcionira kao unutarnji fiksator. Anatomski dizajnirana pločica zajedno sa vodicom sudjeluje u procesu stabilizacije, što omogućava vrlo precizno postavljanje vijaka u kost.

4.5. Materijali za osteosintezu

Materijali su tijekom razvoja ortopedije predstavljali stavku koja je, u početku, ograničavala inženjere i kirurge. Napredak je bio ograničen slabim razumijevanjem fizike i biologije ljudskog organizma pa su korišteni materijali poput običnog čelika s velikim udjelom ugljika i životinjske kosti. Snažna negativna biološka reakcija na ove materijale uvela je znanost u područje istraživanja **biokompatibilnosti**. Zbog korozije metalni implantati nisu bili prihvatljivi sve do pojave nehrđajućeg čelika. Mijenjanjem i prilagođavanjem dizajna uz

detaljno razvijen postupak proizvodnje određenih implantata maksimalno se iskorištavaju kapaciteti materijala. **Biomaterijali** moraju posjedovati određenu čvrstoću (lom, zamor materijala itd.), postojanost na oštećenja (trošenje zglobnih površina i koroziju), dobru biološku podnošljivost (reakcija na strano tijelo – toksičnost te kemijske, kancerogene i imunološke reakcije). Prilikom sterilizacije ne smiju biti narušene osobine endoproteze.

Sintetski polimeri zauzimaju značajno mjesto pri konstruiranju i upotrebi implantata. U početku su se koristili materijali poput poliamida, politetrafluoretilena (PTFE) i polimetilmetakrilata (PMMA) koji su imali ograničena fizikalna i kemijska svojstva. Boljim kontroliranjem procesa proizvodnje i sinteze dobiveni su bolji materijali poput ultra visoko molekularnog polietilena (UHMWPE), koji danas predstavlja materijal izbora za proizvodnju komponenti endoproteza.

No, ipak za izradu unutrašnjih implantata najviše se rabe **nehrđajući čelik, titanij i legure titanija**. Osnovna prednost titanija pred nehrđajućim čelikom je veća otpornost na infekcije, o čemu postoji osebujna dokumentacija. [11] Mehanička svojstva, biokompatibilnost i dizajn implantat odražavaju se direktno na ishod liječenja pacijenata.

4.5.1. Interakcija implantata sa tkivima

Prvi zahtjev za materijal od kojeg se izrađuju implantati jest biokompatibilnost. Biokompatibilnim materijalom se smatra onaj materijal koji ne izaziva akutne upale ili kronične upale oštećenog mjesta, te ne sprječava prirodan proces srastanja kostiju. Također postoje izrazi „bioaktivan“ ili „bioinertan“ s obzirom na određenu interakciju tkiva sa implantatima.

Okoliš u kojem se instrumenti za fiksaciju kosti nalaze, može se opisati kao tekući medij koji sadržava izvjesnu količinu aniona, kationa, organskih tvari te razgrađenog kisika. Anioni su pretežito kloridi, fosfati te biokarbonati; kationi su Na^+ , K^+ , Mg^{2+} i Ca^{2+}

Veliki problemi koji se javljaju kod dodira implantata sa tkivom su pojava korozije i infekcije. Dr. Hudetz u svojoj doktorskoj disertaciji posebno se posvetio problemu nastanka infekcija kod implantata u dodiru sa kosti i mekim tkivima [11]. Više o tome slijedi u idućim poglavljima.

4.5.2. Komplikacije

Komplikacije primjene ortopedskih implantata mogu se podijeliti prema funkciji implantata. Postoje brojne sa samim operacijskim liječenjem [11], no za potrebe rada dovoljno je promotriti samo one sa primjenom pločica. Najrjeđa komplikacija primjene pločica je njihovo pucanje. Takva rijetkost upućuje na kvalitetu i čvrstoću materijala koji su u primjeni. Iduća komplikacija vezana uz implantate jest labljenje implantata kao posljedica nepravilne primjene ili kod endoproteza nakon dužeg vremena opterećivanja. Komplikacije vezane uz osteosintetske implantate su produženo koštano cijeljenje i pseudartroza. Gotovo najčešća komplikacija svih vrsta implantata su akutne i kronične **infekcije** [11]. Vrlo rijetko moguća je komplikacija u smislu alergijske reakcije na ugradbeni biomaterijal.

Također jedna od najvećih komplikacija koje se mogu pojaviti je poremećaj *aseprički* poremećaj koštanog cijeljenja, odnosno poremećaj **vaskularne cirkulacije i nestabilnost koštanih ulomaka**. Svi prijelomi nose sa sobom problem prekida krvne cirkulacije, što je energija prijeloma veća, veća je destrukcija pa samim time i oštećenje krvnih žila. Operacijska tehnika može znatno utjecati na razvoj ove vrste komplikacija. Sve više se javlja tendencija da uz određeni implantat bude predstavljena i kompletna operacijska tehnika kako bi se minimalizirao štetni utjecaj kirurškog pristupa na razvoj avaskularnih komplikacija.

4.5.3. Infekcije

Infekcije povezane s pločicama za osteosintezu najčešće nastaju zbog same traume (preoperativno), za vrijeme umetanja implantata (intraoperativno) ili za vrijeme cijeljenja rane (postoperativno). [11] Infekcije koje se javljaju najčešće nastaju radi mikroorganizama koji su

nastanjeni na koži. To je jedan od razloga zašto MIPO tehnika ima tendenciju što manjeg rezanja kože. Hudetz navodi kako hrapavost materijala implantata također igra veliku ulogu u pojavi neželjenih infekcija prilikom implantiranja, pa u skalu s dobivenim rezultatima mjerenja navodi: „Što je veća hrapavost veća je i apsolutna površina svakog biomaterijala pa je samim time i izloženost kolonizaciji veća.“ [11]

5. PROBLEMI U PRAKSI OSTEOSINTEZE

Osnovna svrha rada jest doći do optimalnog konstrukcijskog rješenja onakve pločice koja će biti primjenjiva u medicinske svrhe. Traženje takvog rješenja predstavlja pothvat koji „zahtijeva visoku integraciju različitih specijalista u razvojnom timu.“ [12] U tom pogledu, u određenim fazama izrade rada uključena je suradnja sa stručnjacima iz obje struke – medicine i strojarstva. Klasične konstrukcijske metode istraživanja i analize prilagođene su interdisciplinarnoj prirodi, s posebnim naglaskom na medicinsku stranu problema.

Kako bismo stekli uvid u trenutno stanje na tržištu te ukazali na daljnji smjer konstrukcijskog razvoja, intervjuirana su dvojica inženjera iz razvojnih sektora; „*Medimplant*“ d.o.o.¹³ i „*Instrumenatrije*“ d.o.o.¹⁴

Za prikaz traumatološke dimenzije promatranog problema, proveden je intervju sa kirurgom iz KB-a „*Dubrava*“ dr. sc. **Zlatkom Reljicom Kostićem**, dr.med. Provedeni intervju s njim, osim što nas upućuje na svrsishodne činjenice koje dolaze iz žarišta primjene, također predstavlja jednu fazu razvoja proizvoda, naime prepoznavanja potreba korisnika.

Daljnji koraci rade temelje se na činjenicama koje smo dobili od tih ispitanika te iz znanstvene literature.

¹³ „Medimplant“ d.o.o. je hrvatsko poduzeće koje se bavi proizvodnjom medicinskih implantata; Zagrebačka cesta 212, 10000 Zagreb, Hrvatska; tel: ++385 1 3887 105

¹⁴ „Instrumenatrija“ d.o.o također hrvatsko poduzeće koje proizvodi medicinske implantate, adresa: Rimski put 31, 10360 Sesvete, Hrvatska

5.1. Intervjui s proizvođačima i kirurzima

INSTRUMENTARIA d.d., 13. siječnja 2012. <u>Ispitanik:</u> Krešimir Šoštarko, ing. strojarstva – voditelj razvojnog odjela <u>Intervjuirala:</u> Ana Oreč	
1. Kakvo je tržište? Tko su korisnici? Koja bi bila primarna, a koja sekundarna grupa korisnika? Može li ih se uopće tako podijeliti?	Kada govorimo o tržištu koje koristi pločice i priteznike, moramo znati u startu da se radi isključivo o bolnicama ili ambulantom, bilo privatnim ili javnim. Teško je kod ovakve vrste proizvoda napraviti štu podjelu na primarnu i sekundarnu skupinu korisnika, jer je tržište samo po sebi preusko da bi ga se dijelilo. Ovaj proizvod je vrlo specifičan (misleći pri tome na pločice, jer njih proizvode), namijenjen samo jednoj grupi korisnika.
2. Što konstrukcija pločice mora omogućiti?	Ovaj proizvod mora omogućiti jednostavnost montaže. Dakle, što jednostavnije pričvršćivanje na kost. No, uz to što jednostavnije korištenje u globalu. Materijali koji se koriste za izradu pločica trebaju biti biokompatibilni te ne smiju uzrokovati nikakve upale ili iritacije. Također, pločica treba svojom konstrukcijom moći prijanjati na kost.
3. Koji je cilj razvoja proizvoda?	Prije svega zadovoljiti zahtjeve kirurga i pacijenata. Udovoljiti također i striktnim medicinskim konstrukcijskim zahtjevima. Nakon što je konstrukcija realizirana a proizvod načinjen, potrebno je proći mehanička i kemijska ispitivanja. Jedan od također vrlo bitnih ciljeva razvoja jest čistoća proizvoda, s obzirom da proizvod dolazi u doticaj s unutrašnjim tkivima.
4. Koja je najbolja karakteristika proizvoda?	Kvaliteta, jednostavnost uporabe te brzina ugradnje.
5. Kakva je budućnost pločica i priteznika?	Priteznici se više ne proizvode, već se kompresija vrši pomoću pločica na zaključavanje koje osiguravaju dovoljan tlak za zacjeljivanje kostiju.
6. Tipičan način korištenja proizvoda?	Repozicija i stabilizacija. Pločicu se sa vijcima pričvršćuje na kost. Prije toga, ukoliko je potrebno, može se predsavinuti. Pločica se koristi za stabilizaciju kosti da kost nakon prijeloma normalno zaraste. Pločica mora približiti kost te riješiti traumu.
7. Pozitivne strane proizvoda?	Najviše, jednostavnost ugradnje. Zatim to što omogućava sigurnost kod rehabilitacije. Uz korištenje pločica omogućen je brz i kvalitetan oporavak pacijenta.

8. Negativne strane proizvoda?	Komplikacije se javljaju kod kirurga koji se naučili na staru metodu, pa zbog toga nemaju interesa prijeći na novi sistem kompresivnih pločica. Dakle, javlja se skeptičnost prema novim metodama. Jedan od glavnih razloga toga jest komplicirana obuka kroz koju kirurzi moraju prolaziti.
9. Prijedlog za poboljšanje postojećeg proizvoda?	Uporaba vijaka na zaključavanje u što većoj mjeri. Riječju, da cjelokupni razvoj ovakve metode liječenja ide u smjeru vijaka na zaključavanje.

TEHNOPLASTIKA m.b.h., 3.veljače 2012.Ispitanik: Milan Hrenović, ing. strojarstva – vlasnikIntervjuirala: Ana Oreč

1. Kakav je način proizvodnje pločica?	Priteznici se proizvode na hidrauličnim prešama, tokarilicama i automatima.
2. Kako su cijene instrumentarija?	Fiksatore se ne može zasebno kupiti, oni dolaze isključivo u instrumentariju s ostalim alatima. Cijena jednog instrumentarija varira od 500 do 5000 eura, ovisno o složenosti instrumentarija.
3. Kakvo je tržište? Tko su korisnici? Koja bi bila primarna, a koja sekundarna grupa korisnika? Može li ih se uopće može tako podijeliti?	Fiksatore najviše koriste manje bolnice te ambulante. One bi mogli predstavljati primarnu grupu korisnika. Sekundarna skupina bile bi veće bolnice.
4. Za koje se kosti pločice najčešće koriste?	Za tibiju, femur i kost lakta.
5. Ciljevi proizvoda?	Da budu od laganih materijala, kao što je aluminij ili titan. Ono što proizvod svojom konstrukcijom mora omogućiti jest praktičnost i jednostavnost korištenja. Proizvod mora također zadovoljiti propise iz raznih knjiga i priručnika.
6. Kako vidite budućnost fiksiranja kostiju?	Fiksatore, čija je upotreba najuže vezana uz male mjesne bolnice, neće se moći tako lako zamijeniti. Oni su najefikasniji kad je riječ o takvom načinu uporabe.
7. Koja je najjača strana konstrukcije?	Svakako to što može pomoći na licu mjesta.
8. Tipičan način korištenja proizvoda?	Bolnica naručuje komplet. Firma nudi prospekte. Postoji cijeli niz instrumenata za pričvršćivanje.

9. Pozitivne strane proizvoda?	Prije svega praktičnost. Problem se može brzo riješiti, odmah na licu mjesta. Dakle, dok pacijent još nije prevezan na odjel traumatologije gdje će biti podvrgnut operaciji.
10. Negativne strane proizvoda?	Opasnost od pucanja.
11. Prijedlog poboljšanja postojećeg proizvoda?	Omogućiti konstrukcijom da se uz metale i magnete koriste plastični dijelovi za konstruiranje.

Intervju sa: *dr. sc. Zlatkom Reljicom Kostićem, dr.med.*

30. siječnja 2012.

Intervjuirala: *Ana Oreč*

U KB „Dubrava“ radi jedan od naših najpoznatijih traumatologa, dr. med. Zlatko Reljica Kostić. S njime je obavljen intervju kao sa direktnim korisnikom koji ugrađuje pločice i priteznike pacijentima. Dr. Reljica je objasnio način na koji se operacija odvija, te dao odgovore na postavljena pitanja. Kako je riječ o vrlo iskusnom i cijenjenom kirurgu, detaljno je eksplicirao problematiku konstrukcije pločica i fiksatora, osvrnuvši se pritom na najučestalije probleme s kojima se on i njegovi kolege svakodnevno susreću. To nam je pomoglo da izvedemo bitne zaključke za našu konstrukciju priteznika.

1. Koji su najčešći problemi s kojima se suočavate tijekom operacija kostoloma?

Problemi se javljaju već pri samoj činjenici da je riječ o ekstenzivnom operacijskom pristupu, te da se tkivo mora rezati da bi se implantat stavio na kost. Kada se koristi priteznik, taj se proces zna još više odužiti.

Potom tu su dijafizarni problemi koji se najčešće javljaju u femuru. Najjednostavnije je raditi sa jednostavnim prijelomima, dijafizarnim prijelomima. Kada se dogode multifragmentalni prijelomi, ranu je potrebno tretirati na drugačiji način. Tada se koriste intramedularni čavli. Operacija sa intramedularnim čavlima u mnogo manjoj mjeri oštećuje tkivo, jer se napravi mali rez samo u području kuka, ako je recimo riječ o fiksaciji femura.

2. Koje se komplikacije javljaju nakon operacija?

Najčešće se javljaju upale sa *osteomijelitisom* te upale pri zacjeljenju rane.

3. Koje se komplikacije javljaju kod pločica?

Pločice su podložne cikličkim opterećenjima, zbog toga često dolazi do pucanja pločica.

4. Koja je po njegovom mišljenju najbolja varijanta priteznika?

S obzirom da ih tako često niti ne koristi, zadovoljan je s regularnim fiksatorima za osteosintezu.

5. Koje su prednosti fiksatora?

Iako se fiksatori ne koriste mnogo u suvremenoj koštanoj kirurgiji, ipak imaju određene prednosti u odnosu na intramedularne čavle i kompresivne pločice. Njihova najveća prednost je u tome što omogućavaju interfragmentarnu kompresiju koju mogu kontrolirati u uvjetima repozicije. Uz to, korištenje fiksatora omogućava veću sigurnost među fragmentima.

6. Koje su mane fiksatora?

Najveća mana fiksatora jest što imaju vrlo usku indikaciju. Ne mogu se koristiti za većinu prijeloma. Nisu pogodni za sve vrste kostiju. Najpogodniji su kod femura, a mogu se primijeniti, po potrebi, i kod tibije. Sa fiksatorima se stabiliziraju uglavnom dijafizarni prijelomi, što znači da kod multifragmentarnih prijeloma, njihova upotreba nije od tolike važnosti.

*Dodatne opaske:

Dr Reljica Kostić naglašava kako je za zacjeljivanje prijeloma neophodna dobra prokrvljenost. Navodi slijedeće: „Kostolom će zarasti samo iz „**lokalne cirkulacije**“. Kaže kako je u procesu zarašćivanja koštanog tkiva vrlo važno omogućiti nesmetan rast i razvoj „**koštanog hematoma**“, budući da se u njemu krije najkvalitetnija krv. Neposredno nakon prijeloma, u tkivo stiže najsvježija krv, i tu pojavu valja iskoristiti za cijeljenje rane. Infragmentarna kompresija uništava male pupoljke mekih tkiva.

Kod AO - metode primarni cilj jest „stabilizacija kosti nakon prijeloma“. [3] Ono što dr Reljica Kostić navodi kao jedan od najvažnijih problema, jest dodatno ranjavanje tkiva i

proširenje ekstremiteta. Konstrukcija mora težiti sprječavanju tih problema. No, ne samo to, već sa bočne strane treba **osigurati kost od pomaka**. Dakle, spriječiti rotaciju kosti. Za tu svrhu može se upotrijebiti polužni mehanizam kao što je letva volana. Sama konstrukcija pločica mora u sebi sadržavati anti - rotacijski dodatak koji bi bio uležišten negdje na kosti, a da ne ranjava dodatno tkivo. Jednostavnije rečeno, ne treba rezati više nego što je to potrebno, te na taj način proširivati ranu pacijenta. Bitno je da pločica može izdržati veće opterećenje nego sama kost. Pločica svojim oblikom, naročito profilom, treba omogućiti zračnost – malen međuprostor između kosti i pločice, koji će omogućavati nesmetan razvitak kalusa kroz koji će nesmetano cirkulirati svježa krv, temeljni čimbenik boljeg i kvalitetnijeg cijeljenja kosti.

Dr Reljica Kostić pokazao je pločicu koje oni u KB „Dubrava“ najčešće koriste za dijafizalne prijelome (Slika 33). Za potrebe istraživanja i izrade ovoga rada ta nam je pločica poklonjena.



Slika 33. Pločica iz KB „Dubrava“

Ona je, kad se promatra iz profila, blago zakrivljena. Uzrok takvoj zakrivljenosti su ciklička naprezanja i rotacija kosti za vrijeme hoda dok je implantat još na kosti. Ciklička i savojna naprezanja dovode do čestih pucanja pločica. Ta činjenica bit će uzeta u obzir u fazi koncipiranja i evaluacije koncepata.



Slika 34. Pločica iz KB „Dubrava“. U profilu.

5.2. Tablica usporedbe karakteristika primjenjivanih vrsta pločica

Tablica 1. Usporedba karakteristika primjenjivanih vrsta pločica

Tip fiksatora	Prednosti	Nedostatci	Komplikacije	Razina oštećenja periosta
DCP pločice	-aplikacija vijaka u svim smjerovima - dobra stabilizacijska svojstva -moguća primjena bez priteznika	-pravokutni presjek DCP-a može uzrokovati povećanje mehaničkih naprezanja -moguća oštećenja materijala zbog pojave trenja, što može uzrokovati smanjenje aksijalne kompresije -stvaranje koncentracije naprezanja koja može dovesti do pucanja	-indukcija osteoporoze -moguća pojava refrakture	-zbog ravne podloge i navedenih nedostataka periostalna cirkulacija može znatno biti ugrožena ukoliko dođe do pucanja ili plastične deformacije pločice
Žljebaste	-Velika otpornost na vlačna naprezanja -poboljšana stabilnost kod <i>mikrorotacijskih</i> pokreta	-vrlo tanke -slaba krutost -podložnije stvaranju koncentracije naprezanja, pa samim time i pucanju	-zbog slabe krutosti opasnost prodiranja vijaka u kortikalis	- opasnost „urezivanja“ pločice u periost, što bi uzrokovalo postoperativni prekid periostalne cirkulacije
Tubularne	-prilagođeno dno pločice	-niža krutost -veća podložnost plastičnim deformacijama	-opasnost od pucanja i pojave refraktura	- zbog dna pošteđni za periostalnu cirkulaciju, no zbog lošije krutosti, lako pucaju, što dovodi do kidanja periosta i krvne opskrbe
Rekonstrukcijske	-duboke brazde između otvora koje sprječavaju stvaranje koncentracije	-nemaju dovoljno veliku čvrstoću pod velikim pritiscima pa se lako	-opasnost od deformiranja može dovesti do razdvajanja koštanih ulomaka unutar	-zbog malih dimenzija ne mogu oštetiti periostali ukoliko se jave deformacije

	naprezanja -lako anatomske prilagodljive	plastično deformiraju - potreba za pred-savijanjem specijaliziranim klještima	kalusa	može doći do kidanja krvnih žila periosta
Specijalne	-dobro anatomske prilagođene oblikom za teško dostupna mjesta	-ograničena upotreba na metafizu ili epifizu kosti	-zbog blizine zglobova dolazi do razlabljivanja i plastičnih deformacija	-razlabljivanje vijaka unutar pločice može znatno povrijediti periost i krvnu opskrbu
Kutne	-dobar su neutralizacijski oslonac (za cijeljenje zglobova femura)	-zbog oblika („U“ profila) teže se implementiraju u kost, što stvara potrebu za predoperativnim planiranjem	- kao kod DCP-a	-kao kod DCP-a, samo što još se može dodatni izlizati periost na području zgloba
PC-fix	-zbog ispupčenja na svakom rubu, bolje „sjedje“ na kosti -zračnost između kosti i implantata - MIPO tehnika rezanja tkiva -sofisticiran način zaključavanja vijaka	- opasnost od isklizavanja -opasnost od labljenja	- ukoliko dođe do labljenja veze između implantata i kosti, smanjuje se razina interfragmentalne kompresije potrebne za proces pregradnje	- zbog dodirnih točaka povoljan za periostalnu cirkulaciju, no zbog opasnosti zbog labljenja, javlja se mogućnost kidanja tankih krvnih žila
LISS pločice	-nije potrebno pred-savijanje -MIPO tehnika rezanja tkiva - upotreba vodilice-jahača za preciznu aplikaciju vijaka	-sporije postavljanje vijaka zbog vodilice	- eventualna pojava koncentracije naprezanja koja može dovesti do pucanja	-ukoliko dođe do pucanja pločice dolazi i do kidanja periosta

6. DIZAJN OPTIMALNE AO PLOČICE

6.1. METODE RADA

Osnovna svrha rada jest doći do optimalnog konstrukcijskog rješenja koje će biti primjenjivo u medicinske svrhe. Traženje takvog rješenja predstavlja pothvat koji „zahtijeva visoku integraciju različitih specijalista u razvojnom timu.“ [12] U tom pogledu, u određenim fazama izrade rada uključena je suradnja sa stručnjacima iz obje struke – medicine i strojarstva. Klasične konstrukcijske metode istraživanja i analize prilagođene su interdisciplinarnoj prirodi, s posebnim naglaskom na medicinsku stranu problema. Prvo će se izlučiti osnovni kriterij na temelju Tablice 1., što automatski postavlja temeljni cilj nove konstrukcije.

Daljnji koraci rada temelje se na činjenicama koje smo dobili od tih ispitanika te iz znanstvene literature. U fazi odabira i evaluacije koncepata uključeni i stručnjaci iz tog područja strojarstva, koji su dali svoj doprinos u odabiru najboljeg koncepta po specifičnim kriterijima koje ćemo navesti kasnije.

Da bi se ostvarili ciljevi i zadatci te izveli odgovarajući zaključci, rabljene su sljedeće metode:

- a) funkcijsko modeliranje proizvoda,
- b) morfološka matrica,
- c) koncipiranje,
- d) evaluacija koncepata (Pughova metoda),
- e) prijedlog konstrukcijskog rješenja,
- f) proračuni odabranog konceptualnog rješenja
- g) FEM analiza dobivenog modela

6.1.1. Izlučeni zaključci za daljnje smjernice konstruiranja

1. U uvjetima stabilne osteosinteze klasičnom pločicom postoji značajno oštećenje periostalne cirkulacije ispod pločice.
2. Ravno dno pločice i premala zračnost između implantata i tkiva često je uzrok nastanka infekcija, što je stvara velike komplikacije kod procesa cijeljenja.
3. Pločice zbog nedovoljne krutosti i velikih cikličkih zarezni naprezanja pucaju tijekom mobilizacije pacijenta.
4. Promjenom oblika pločice, u stabilnim uvjetima osteosinteze, značajno se mogu riješiti navedene poteškoće.

6.1.2. Utvrđivanje vodećih kriterija za rješavanje problema

Prema navedenim intervjuima, proučenoj literaturi te osnovnim pretpostavkama rada može se zaključiti da postoji više kriterija koji su važni za oblikovanje pločice za kvalitetnu stabilnu osteosintezu. U Tablici 1. izneseni se prednosti i mane osnovnih vrsta pločica koje se najčešće danas primjenjuju za stabilnu osteosintezu. Utvrđeno je kako kod DCP pločica je vodeća prednost mogućnost primjene bez priteznika, s obzirom da rupe u njima omogućavaju umetanje vijaka u svim smjerovima do maksimalnog kuta 25° . No velika im je slabost što opasnost od pucanja zbog pravokutnog presjeka. Također, ravno dno može biti uzrok nastanka raznih infekcija. Velika prednost žljebastih pločica je upravo njihov oblik radi kojeg anatomski dobro „sjedaju“ na kost, a to ih čini izrazito otpornima na mikrorotacijske pokrete. Niža krutost čini ih manje otpornima na deformacije. Slične njima su tubularne pločice, koje su također vrlo tanke, stoga i podložne plastičnom deformiranju. Ipak, veliki korak naprijed je njihovo dno (na Slici 25) zbog kojeg su poštudne za periostalnu cirkulaciju i ravnomjernu krvnu opskrbu kalusa. Veliki problem kod pločica je stvaranje koncentracije naprezanja, a rješava se uglavnom brazdama između otvora (napr. kod rekonstrukcijskih pločica).

Suvremene tehnike ipak najviše posežu za MIPO tehnikom interne stabilizacije prijeloma, a njena osnovna prednost je mala incizija (rezanje) kože prije implantacije. Komplikacije uslijed implantacije, kako je rečeno u prethodnim poglavljima, mogu nastati već prije, za vrijeme ili nakon umetanja implantata na kost. Jedan od najčešćih problema koji se javljaju su infekcije. Hudetz navodi kako one mogu biti posljedica raznih uzročnika; kontaminiranih implantata, rukavica kirurga, poremećaja cijeljenja rane, hematogena diseminacija rane, i ono najvažnije koža operiranog pacijenta [11]. Također spominje da dizajn implantata i hrapavost njegove površine imaju do određene mjere utjecaj na kolonizaciju bakterija ispod. No ipak, to nije od presudne važnosti, jer kako navodi „infekcije povezane s implantatima liječe se kirurškim čišćenjem i antibioticima“, stoga za potrebe rada, obratit će se pozornost na hrapavost prilikom prijedloga materijala za izradu pločice. Imajući u vidu preveliku prisnost implantata i kosti koja može biti uzročnik infekcija, uzet će se u obzir prilikom izrade morfološke matrice i koncepata.

Kako, se po pitanju infekcija, ne može puno učiniti sa dizajnom pločice, u radu ću se posvetiti idućoj velikoj komplikaciji koja se većinom javlja postoperativno, a to je **poremećaj vaskularne cirkulacije**, odnosno ugrožavanje krvne opskrbe u periostu. Po tom pitanju dizajnom pločica može se mnogo više pridonijeti. U Tablici 1 pokazano je kako mnoge pločice radi određenih slabijih mehaničkih karakteristika mogu biti utjecaj raznih bioloških komplikacija, a sve one se mogu zaokružiti kao problem **nestabilnosti koštanih ulomaka**.

Ona najviše može doprinijeti pojavi nekrotičnog tkiva ili pojavi refrakture među kotanim ulomcima. Stoga sve daljnje smjernice koncipiranja, odabira i izrade konačnog modela pločice, bazirati će ponajviše na ove dvije komplikacije, s time da će posvetiti posebna pažnja prevenciji infekcija. No, ipak dizajn pločice, po tom je pitanju limitiran, što se treba poštovati.

6.1.3. Cilj konstrukcije

Osnovni cilj rada:

Optimiranjem dizanja pločice pokušati riješiti komplikacije navedene u prethodnim poglavljima.

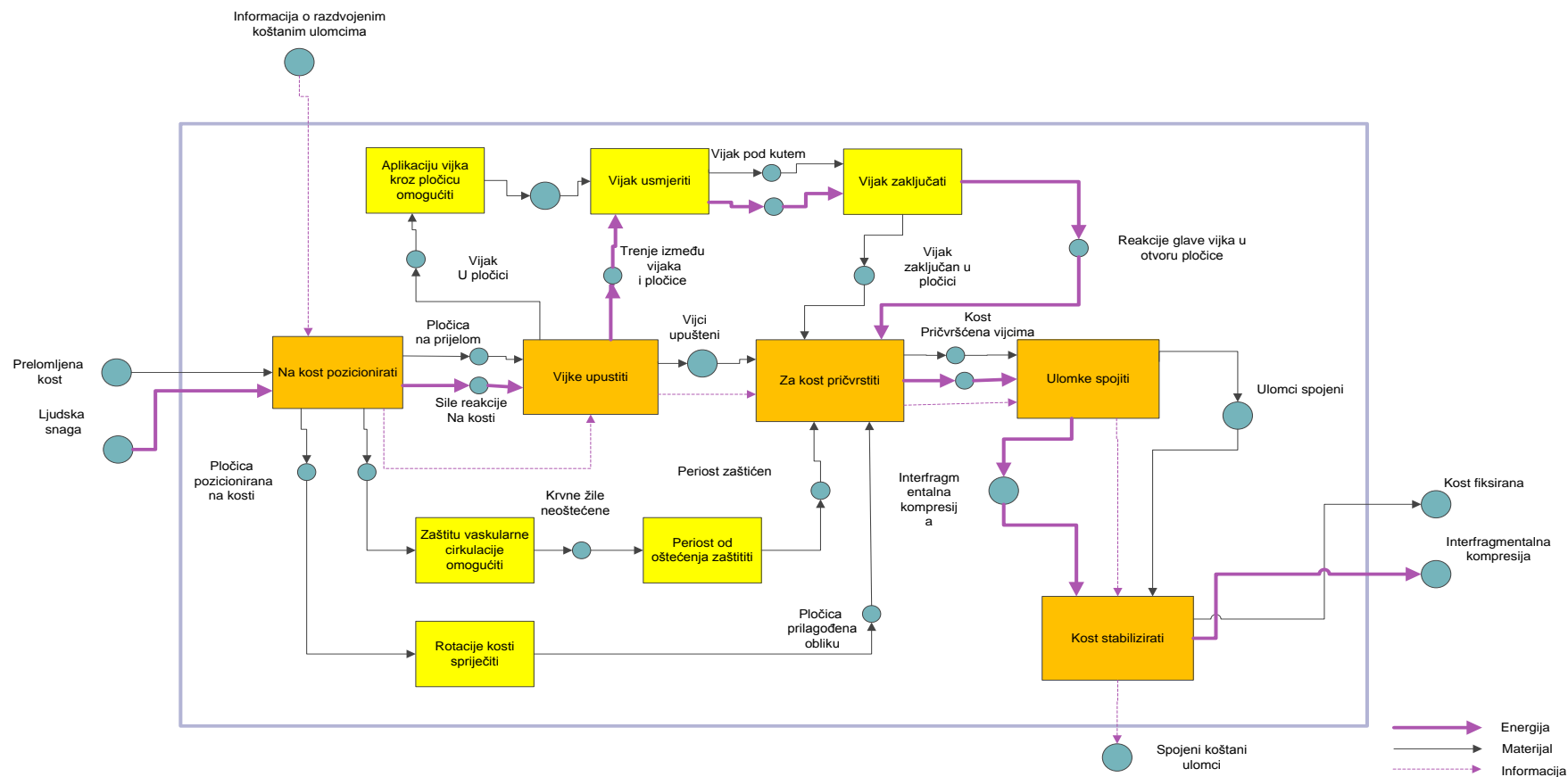
Nova konstrukcija bi trebala riješiti niz problema koji se prepoznaju u ovim specifičnim ciljevima rada:

- a) Osigurati zračnost između periosta i implantata
- b) Jednostavnošću konstrukcije omogućiti kirurgu što kraću ugradnju na kost
- c) Spriječiti pojavu mikrorotacija kosti
- d) Spriječiti pojavu refrakture koštanih ulomaka
- e) Spriječiti razlabljivanje spoja
- f) Spojiti ulomke bez priteznika
- g) Sterilizacija

Uz navedene ciljeve, uvaženi su i posebni medicinski zahtjevi u konstrukciji pločice:


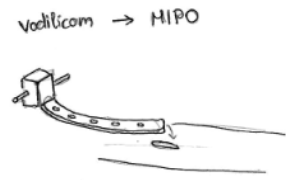
- a) Osigurati nesmetan razvoj kalusa, neophodnog za oporavak prijeloma iz razloga što obiluje svježom krvi bogatom sadržajem za cijeljenje.
- b) Rezanje kože i ostalih mekih tkiva reducirati na minimum. Takvi smjerokazi operacije prijeloma neophodni su u suvremenoj medicini. Redukcija rezanja mekih tkiva popularizirana je uvođenjem MIPO (*Minimally Invasive Plate Osteosynthesis*).
- c) Ne ugroziti protok krvi kroz arterije i žile koje okružuju periost.

6.2. FUNKCIJSKO MODELIRANJE PROIZVODA

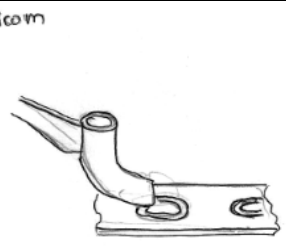


Slika 35. Funkcijska struktura proizvoda

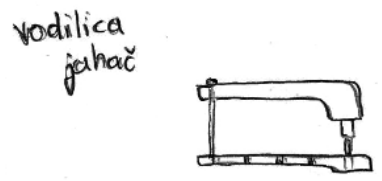
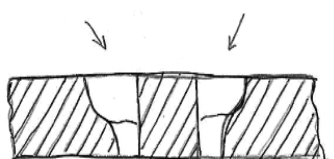
6.3. MORFOLOŠKA MATRICA

1. Na kost pozicionirati	
 <p>rakama</p>	 <p>Vodilicom → MIPO</p>

Tablica 2. Na kost pozicionirati

2. Vijke upustiti	
 <p>Vodilicom</p>	<p>ručno</p>



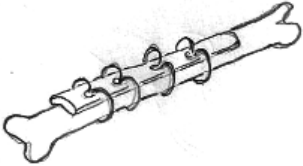
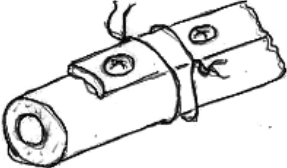
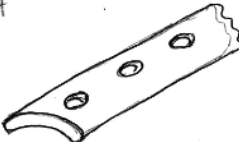
Tablica 3. Vijke upustiti

3. Aplikaciju vijaka kroz pločicu omogućiti	4. Vijak usmjeriti
 <p>Vodilica i jahčač</p>	

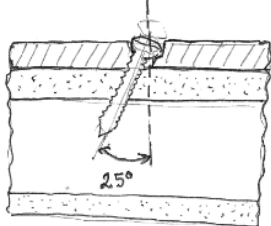
Tablica 4. Aplikaciju vijaka kroz pločicu omogućiti (3) i Vijak usmjeriti (4)

5. Vijak zaključati		
 <p>glava vijka s navojem</p>	 <p>presjek pločice</p> <p>prilagodavanje oblika rupe glavi vijka</p> <p>vijak</p>	 <p>oblik pločice ovalnog oblika</p>

Tablica 5. Vijak zaključati

6. Za kost pričvrstiti		
specijaliziranim alatom	spongioznim 	kortikalnim 
žicama 	žice + vijci 	oblikom pločice, anatomski prilagođeno kost 






Tablica 6. Za kost pričvrstiti

7. Vijke spojiti	
uvrtanjem vijaka u pločicu strava se pritisle među fragmentima koji ih primiče jedan drugome	aplikacija vijaka u kortikalnu kost pod kutom do 25° 


Tablica 7. Vijke spojiti

8. Kost fiksirati
vijci + pločica + specijalizirani alat


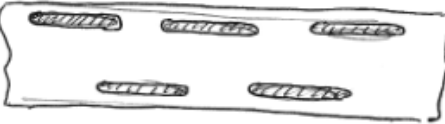
Tablica 8. Kost fiksirati

9. Vaskularnu cirkulaciju zaštititi		
<p>žlijebasti oblik pločice</p> 	<p>orebrani dno pločice</p> 	<p>orebrenja na rubovima</p> 
<p>glatke površine + zaobljeni rubovi</p>		<p>točkasto dno pločice</p> 

Tablica 9. Vaskularnu cirkulaciju zaštititi

10. Perist od oštećenja zaštititi	
<p>anatomska prilagodba kontura dna pločice</p> 	<p>glatke površine + zaobljeni rubovi</p>

Tablica 10. Perist od oštećenja zaštititi

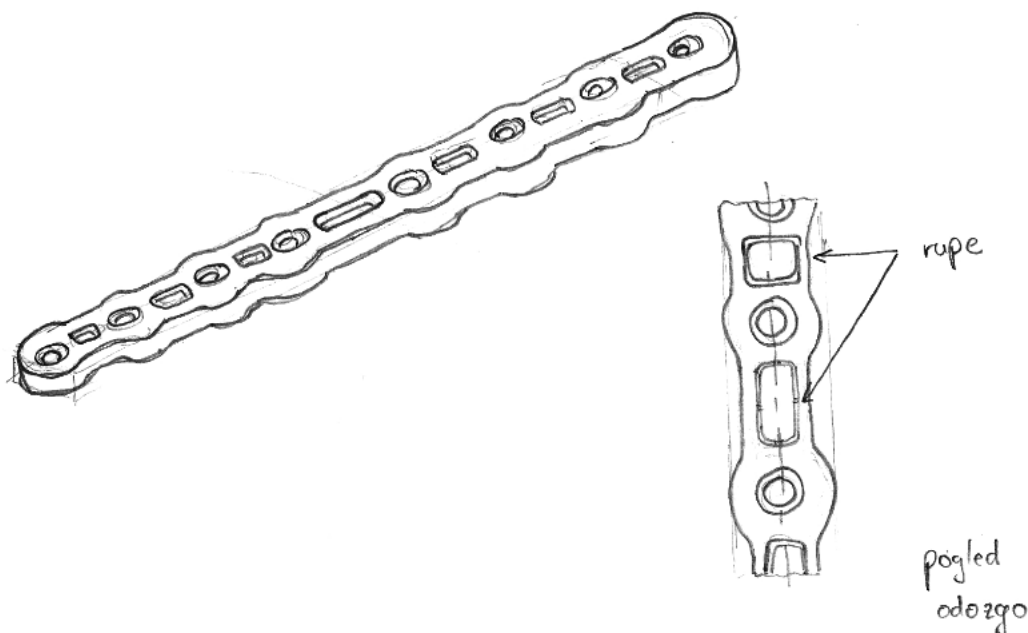
11. Spriječiti rotacije kosti	
<p>orebrenja na rubovima</p> 	

Tablica 11. Spriječiti rotacije kosti

6.4. KONCEPTI

Koncept 1

Prvi koncept vrlo je sličan dosadašnjim rješenjima, ponajviše DCP pločicama. No kako smo zaključili da je osnovni kriterij po kojem bi se pločica trebala oblikovati, upravo očuvanje periostalne cirkulacije, išlo se za time da se u potpunosti smanji masa pločice. No ne samo masa, već i ukupna kontaktna ploha sa periostom. Na pločici postoje rupe za aplikaciju vijaka kao na standardnim DCP pločicama. Konusnim oblikom rupa omogućeno je umetanje vijaka pod određenim kutovima (do 25°). Između rupa postoje prazni međuprostori koji služe za olakšanje konstrukcije te ujedno za smanjenje kontakta sa periostom. Na taj način se ujedno čuvaju i lokalne krvne žile i kapilare. Dno je ravno, no kako je pločica blago savijena po anatomskim konturama kosti, omogućeno je pravilno postavljanje na kost. Bočne konture pločice su zaobljene oko područja rupa, što sprječava pojavu zarezni djelovanja. No ipak kod ovakve pločice mogle bi se lako pojaviti deformacije. Pojava deformacija znači automatski i pojava refraktura.

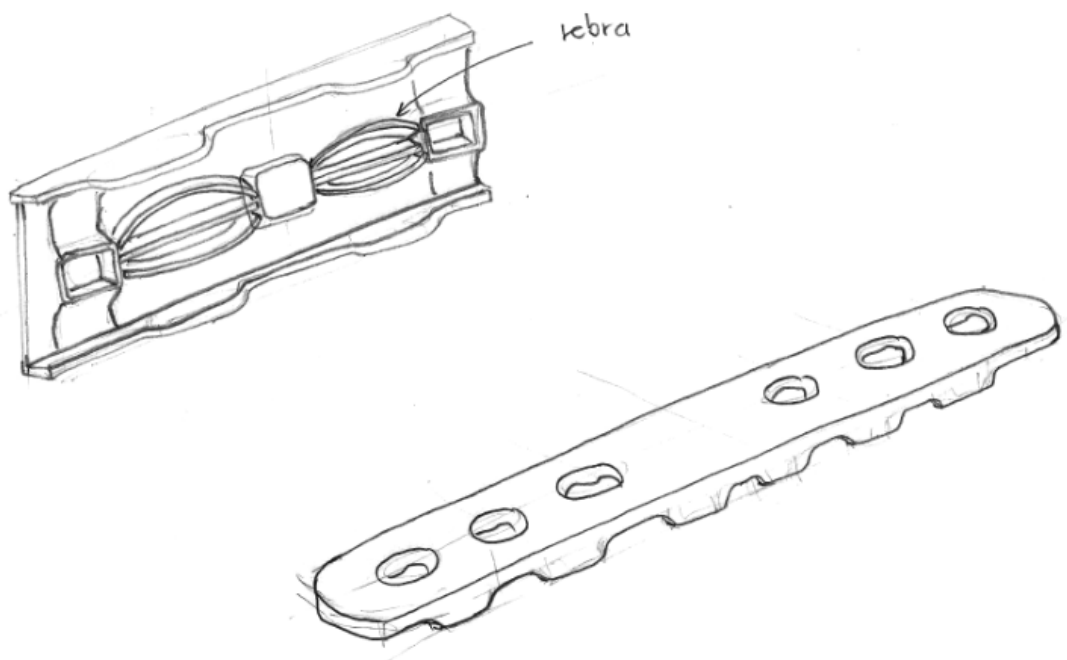


Slika 36. Crtež prvog koncepta pločice

Koncept 2

Drugi koncept ima ravne bočne konture, što bi moglo predstavljati opasnost za pojavu zareznih naprezanja. Sa svake strane nalaze se četiri velike rupe koje imaju dosta prostora za aplikaciju vijaka. Na vanjskim rubovima pločice, između rupa, postoje rebrasta ojačanja. Njihova je osnovna funkcija da sprječavaju pojavu mikrorotacija. Mikrorotacije dovode do pojave refraktura. Tijelo pločice je odvojeno od kosti, što znači da postoji stanovita zračnost između kosti i metala. To je način da pločica bude poštedna za periostalnu cirkulaciju i lokalni krvožilni sustav.

Dno pločice je reljefno sa minimaliziranom kontaktnom površinom sa kosti. Pločica dodiruje kost samo vrhovima bočnih ojačanja te dnom rebara sa unutarnje strane. Rebra s unutarnje strane ne doprinose mnogo na težini pločice, a istovremeno ju čine izrazito krutom. Rupe za vijke na dnu su sferičnih ploha da ne oštete periot i kapilare smještene oko njega. Prilikom konstruiranja ove pločice, osnovni cilj je bio spriječiti pojavu mikrorotacija te osigurati zračnost između kosti i implantata, no ipak voditi računa o čvrstoći, krutosti te kompaktnosti konstrukcije.

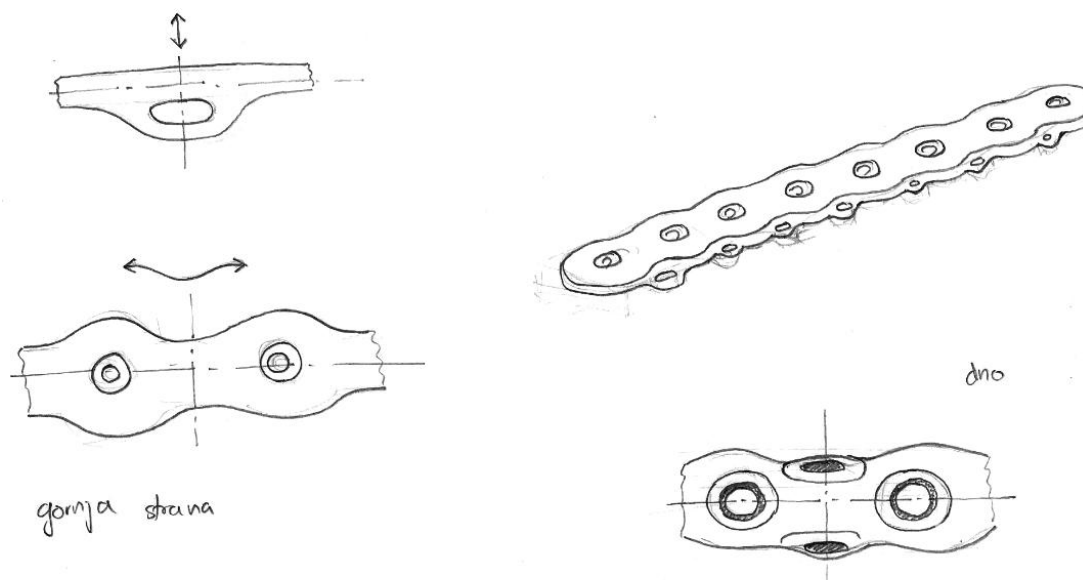


Slika 37. Crtež drugog koncepta

Koncept 3

Treći koncept je vrlo sličan drugome uz dvije preinake. Naime, rubne konture pločice su zaobljene oko rupa čime se također čuva konstrukciju od zarezni djelovanja te potencijalne opasnosti (preuranjenog) loma. Također postoji zračnost između kosti i implantata. Na rubovima sa donje strane postoje također rebrasta ojačanja, no ona su ovdje više poput otočića, jer je kontakt s periostom u potpunosti minimaliziran, a izdvojen je od rupa i ne dotiče ih. Otvori na pločicama su obavijeni koničnim plohama, na čijim su krajevima također minimalizirani kontakti s kosti.

Ono što je od velike važnosti je da su kontaktne plohe sferične. Potrebno je izbjegavati oštre rubove, jer bi lako došlo do kidanja lokalnih krvnih žila. Sferičnim plohama omogućeni su stabilni oslonci na kost, no ipak dovoljno „nježni“ za periost koji je ispunjen krvnim žilama. Druga velika razlika trećeg u odnosu na drugi koncept su praznine na rebrastim ojačanjima. Tim prazninama se postiže efekt opruge. Prilikom uvrtnja vijka u kost, radi velike koncentracije okomite sile na pločicu, koja se prenosi na periost, može doći do oštećenja mekih struktura. Ova „opruga“ umanjit će djelovanje sile uvrtnja vijka jer će stvoriti silu otpora.



Slika 38. Prikaz trećeg koncepta pločice

6.5. EVALUACIJA KONCEPATA

Tri najbolja koncepta su ocjenjena uz sugestije stručnjaka i savjete stručnjaka iz takvih konstrukcijskih ureda. Za ocjenjivanje koncepta korištena je **PUGH-ova metoda** [13], koja se inače koristi za evaluaciju koncepta ili kreativnih dizajnerskih ideja. To je tehnika odabira koja nastaje kao „glas kupca“; a svi kriteriji se ravnaju prema onome što će zadovoljiti zahtjeve kupaca (u našem slučaju kirurga). Procjena novih koncepta se zasniva na usporedbi sa postojećim rješenjima, čiji se glavni predstavnik nalazi na Slici 21. Sve kvalitete postojećeg uređaja u evaluacijskoj tablici najčešće se označavaju sa „DATUM“, tako da je i proizvod sa Slike 21.

U skladu s time, te na temelju intervjua s kirurgom (navedeno u poglavlju 5.1.), izlučenih zaključaka i specifičnih ciljeva (poglavlje 6.1.1. i 6.1.2.), te u skladu s citiranom literaturom odabrano je sedam kriterija po kojima je evaluacija provedena (navedeno u evaluacijskoj tablici). Ocjene su sljedeće:

+ (znatno bolje); - (jasno gore ili manjkavo) ; **S** (jednako, „same“)

		KONCEPTNE ALTERNATIVE			
	KRITERIJ	KONCEPT 1	KONCEPT 2	KONCEPT 3	POSTOJEĆA VARIJANTA PRITEZNIKA
1.	<i>Poštednost za periost</i>	+	+	+	
2.	<i>Zaštita lokalnih žila</i>	-	+	+	D
3.	<i>Sprječavanje mikrorotacija</i>	-	+	+	A
4.	<i>Otpornost na infekcije</i>	<i>S</i>	+	+	T
5.	<i>Otpornost na deformacije</i>	<i>S</i>	<i>S</i>	+	U
6.	<i>Sprječavanje zarezni djelovanja</i>	+	-	+	M
7.	<i>Kompaktnost</i>	<i>S</i>	<i>S</i>	<i>S</i>	
	$\Sigma +$	2+	4+	6+	NA
	$\Sigma -$	2-	1-	0-	NA
	ΣS	3 <i>S</i>	2 <i>S</i>	1 <i>S</i>	NA

Tablica 12. Evaluacijska tablica

6.6. ODABRANI KONCEPT

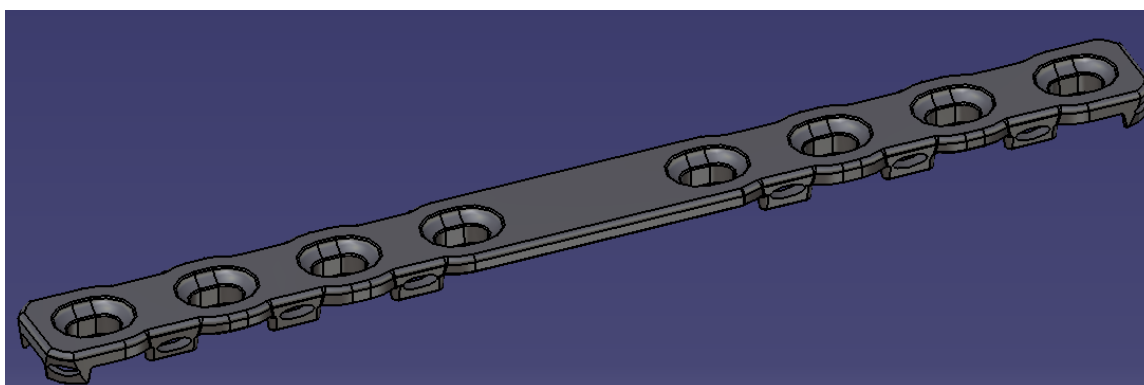
Na temelju provedene evaluacije odabran je treći koncept, jer kao što su rezultati evaluacije pokazali, zadovoljio je najviše kriterija. Treći koncept je ujedno i najkompleksniji, no njime je udovoljeno najviše postavljenih zahtjeva.

Moglo bi se reći da je treći koncept ujedno kompromis prva dva. Slično kao kod prvog koncepta, vanjski rub pločice zaobljen je u područjima oko rupa, čime se sprječava pojava zarezni djelovanja, uzročnik preuranjenog loma pločice. Statička krutost pločice izrazito je važna kao kriterij za postizanje uvjeta apsolutne stabilnosti nakon provedbe osteosinteze. Uz to još postoje zadebljanja oko rupa za vijke koničnog oblika. Oko vijaka velika je koncentracija naprezanja radi velikih sila uvrtnja. Zadebljanja koničnih oblika čuvaju konstrukciju od deformacije tamo gdje bi se ona mogla najviše iskriviti.

Spomenute sile uvrtnja vijaka također predstavljaju opasnost za kidanje periosta te lokalnu vaskularnu cirkulaciju. Okomite sile koje djeluju na kost prilikom aplikacije vijaka najbolje se mogu ublažiti stvaranjem efekta „jastuka“. Potrebno je dakle izbjeći u što većoj mjeri oštre rubove i kutove koji dolaze u kontakt sa periostom i mekim živim strukturama oko njega. Dno odabrane pločice potpuno je reljefno sa minimalnim kontaktom nalijeganja na kost. Time se čuvaju kapilare i ostale krvne žile koje prolaze između implantata i kosti te je periost zaštićen od prevelikih opterećenja.

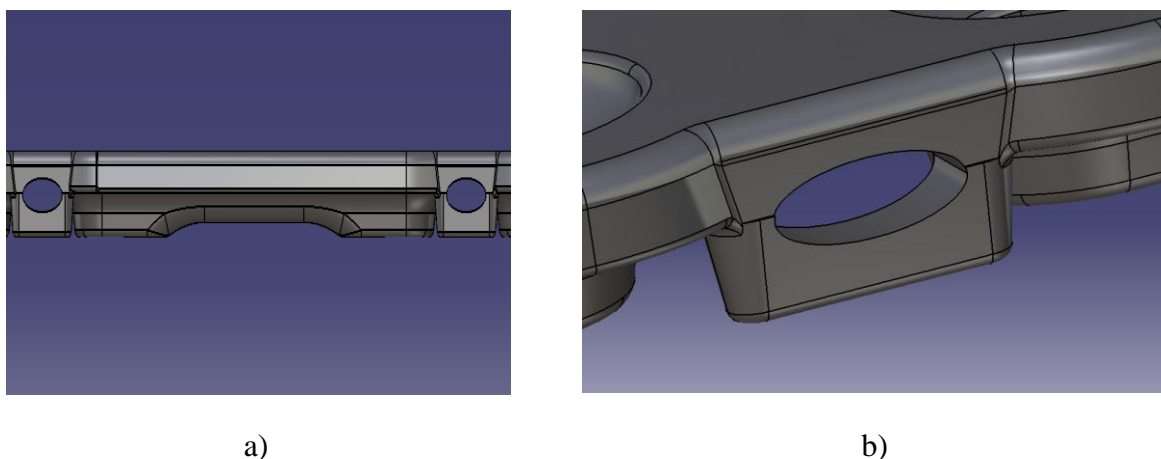
Treća bitna stavka konstrukcije treće pločice je sprječavanje mikrorotacija kosti. Mikrorotacije novonastalih koštanih struktura može uzrokovati pojavu refraktura. Da bi se to spriječilo, sa svake strane pločice postoje **rebrasta ojačanja**, koji su poput otočića odvojeni od ostalih ispupčenja na dnu pločice. Na bočnim ojačanjima postoje praznine kojima se postiže efekt opruge, što ublažava utjecaj okomite sile uvrtnja vijaka koja može prekinutu periostalnu cirkulaciju. Sve plohe koje dolaze u kontakt sa kosti su **sferične i glatke**. Sferične da bi se zaštitile meka tkiva, periost te krvožilni sustav, a glatke radi izbjegavanja infekcija. Oštri rubovi i hrapave površine mogu dodatno pospješiti kolonizaciju bakterija ispod ili oko implantata.

Pločica je djelomično modelirana prema doniranoj pločici iz „KB Dubrava“ (slike 34. i 35.). Riječ je o standardnoj pločici za osteosintezu standarda ISO 5836, od nehrđajućeg čelika HRN Č.4570, modula elastičnosti $E= 210$ GPa. [18] Pločica ima dimenzije: 200 mm (duljina), 15 mm (širina), 4 mm (debljina). No ipak za potrebe rada one su malo prilagođene. Modelirana pločica ima dimenzije 200 mm (duljina), 17.06 mm (širina), te 5.8 mm (debljina). Materijal je titan, sa 4% aluminija, legura koja se često koristi kod medicinskih implantata.




Slika 39. Pločica modelirana u CATIA-i

Na Slici 40. prikazan je pogled pločice iz profila. Tu se mogu primijetiti praznine koje služe da se postigne efekt opruge, čija je konačna svrha očuvanje periosta i njegove cirkulacije. Rebrasta ojačanja imaju sferno glatko dno što također pripomaže navedenoj svrsi.



Slika 40. Pogled pločice iz profila a) i prikaz detalja gdje je rupa sa efektom „opruge“

Rupe za umetanje i fiksaciju vijaka su modelirane prema standardnim DCP pločicama. Ovakav oblik rupa odgovara za umetanje vijaka pod različitim kutovima do maksimalno 25°. Ranije je spomenuto kako će se pločice dizajnirati tako da se izbjegne uporaba priteznika za vlačno pred-naprezanje. (Slika 41.)

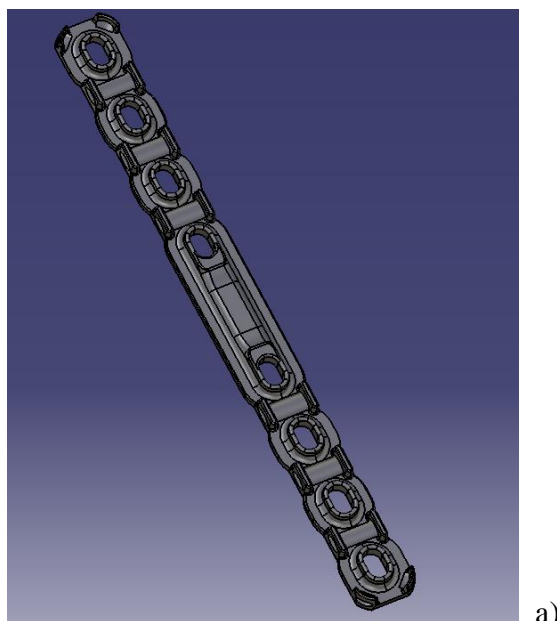


Slika 41. Rupe gledane odozgo a), detalj a vanjskim konturama pločice b)

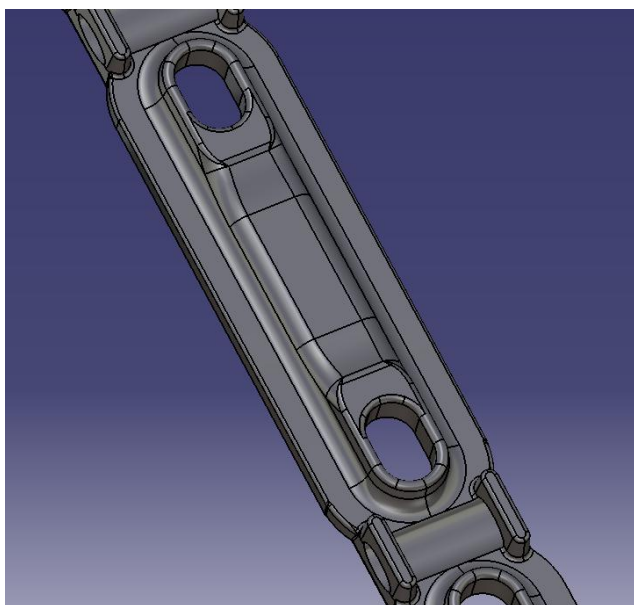
Dno pločice je zamišljeno tako da u što manjoj mjeri opterećuje meke strukture oko kosti. Kod modeliranja pločice od početka se išlo za time da kontakt sa kosti bude što manji. To se postiglo rebrastim ojačanjima koji su smješteni između rupa za vijke. (Slika 42)

Pločica se na prelomljenu kost postavlja tako da je prijelomna površina ispod središta pločica. Tu se stvara meko tkivo kalusa iz kojega se stvara novo koštano tkivo. Stoga se na tom mjestu neće postaviti vijak, no ipak će se postaviti ojačanje konstrukcije, jer je na tom mjestu konstrukcija najpodložnija deformacija (što ćemo kasnije utvrditi FEM analizom).

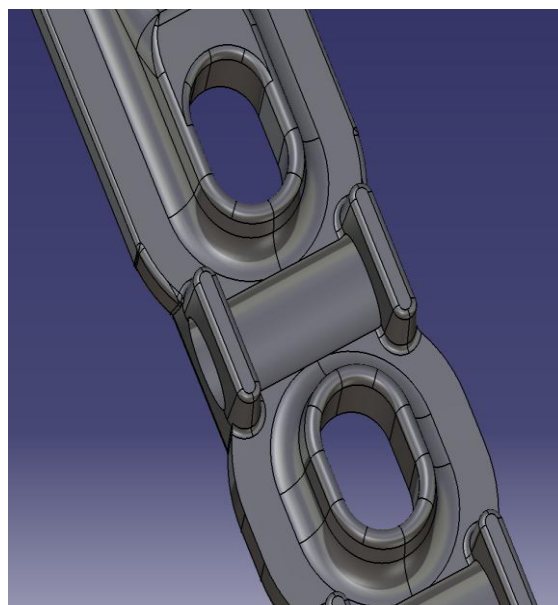
Ojačanja oko rupa za vijke su koničnog oblika, a mjesta gdje ona dolaze u kontakt sa kosti su zaobljena i izrazito glatka. (Slika 42)



a)



b)



c)

Slika 42. Dno pločice a), detalj sa ojačanjem na sredini pločice iznad prijelomne površine b), detalj otvora za vijke c)

6.6.1. Proračun naprežanja u procesu osteosinteze sa odabranim modelom pločice

Svrha proračuna koji slijedi jest utvrđivanje da li gabariti pločice odgovaraju zahtjevu kojeg ona mora ispuniti – stabilizirati prijelom, a da pri tome ne dođe do oštećenja kosti. Dimenzije modelirane pločice navedene su prethodnom poglavlju, a njima ćemo se služiti u daljnoj proceduri proračuna. Osnovni kriterij po kojemu je pločica modelirana jest zaštita periostalne cirkulacije, pri čemu imamo u vidu kako modul elastičnosti periosta nije jednak modulu elastičnosti kosti. No radi jednostavnosti, uzet će se da je modul kosti $E_k = 17 \text{ GPa}$. Kako je modelirana pločica po dimenzijama rađena za bedrenu kost (femur), proračunat ćemo naprežanje u njoj, gdje promjer iznosi $d_f = 23,4 \text{ mm}$. No treba imati u vidu kako se naprežanje ovdje ograničava na kortikalni dio kosti, što znači $1/8$ njene poprečne površine. [8] Sada izraz za poprečnu površinu kosti glasi:

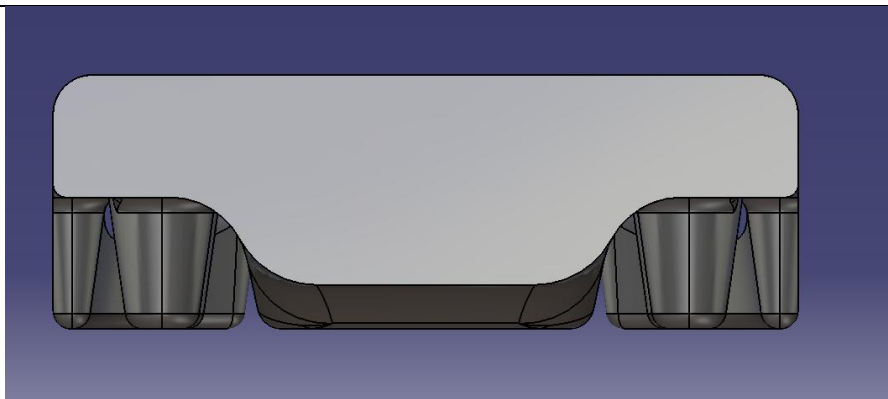
$$\text{---} \quad (2)$$

Dakle, u cilju nam je izbjeći kidanje periosta, pojavu refraktura, infekcija te postići optimalnu razinu interfragmetalnog pritiska potrebnog za okoštavanje koštanih ulomaka. Istraživač Perren navodi da je taj pritisak ne smije biti veći od 30 MPa . [9] Kako je vlačna sila u pločici jednaka tlačnoj sili među ulomcima, naprežanje $\sigma_{k \max}$ umanjeno je za faktor sigurnosti $S=1,1$. Sada možemo izraziti silu u kosti:

$$\text{---} \quad (3)$$

Uvrštavanjem izraza (2) u (3) dobivamo iznos sile u kosti, koja iznosom odgovara sili koja se stvara u pločici.

$$\boxed{\quad}$$



Slika 43. Poprečna površina u presjeku kod rupa u CATIA-i

Sada je potrebno izračunati silu koja opterećuje pločicu. No najprije moramo saznati kolika je površina presjeka pločice gdje se nalaze provrti za vijke. Provrti na pločici su standardizirani te iznose 5,5mm [9]. Površina poprečnog presjeka na koju djeluje sila .

Ona je po iznosu jednaka sili u kosti, F_k . Kako se ne radi o standardnoj pločici, te ne možemo uzeti standardne dimenzije za proračun, poprečna površina uzima se iz softvera *CATIA* u kojem je objekt modeliran. Ona iznosi 70.58 mm². Dakle:

$$\boxed{}$$

Da bi konačno dobili naprezanje u pločici potrebno je dobivenu površinu presjeka uvrstiti u sljedeći izraz:

$$- \quad (4)$$

$$\boxed{}$$

Dakle naprezanje u pločici iznosi _____, što je daleko ispod dopuštenog naprezanja i punih presjeka jednakih dimenzija. Kako znamo i modul elastičnosti za kost možemo izračunati potencijalne deformacije u kosti. Da bi došli do iznosa deformacije u pločici, uzet ćemo podatke modula elastičnosti za titan, jer kako Hudetz navodi, to je materijal koji je manje podložan kolonizaciji bakterija [2]. Uzimamo karakteristike titana koji se najviše koristi u medicini (bioinertni titan), a to je **legura titana sa 4-6% aluminijsa**. Podatak se također uzima iz *SolisWorksa*. Dakle modul elastičnosti implantata iznosi $E_t = 110.3 \text{ GPa}$. Deformacije računamo po standardnoj formuli;

$$\text{—} \quad (5)$$

Potencijalna deformacija kosti:

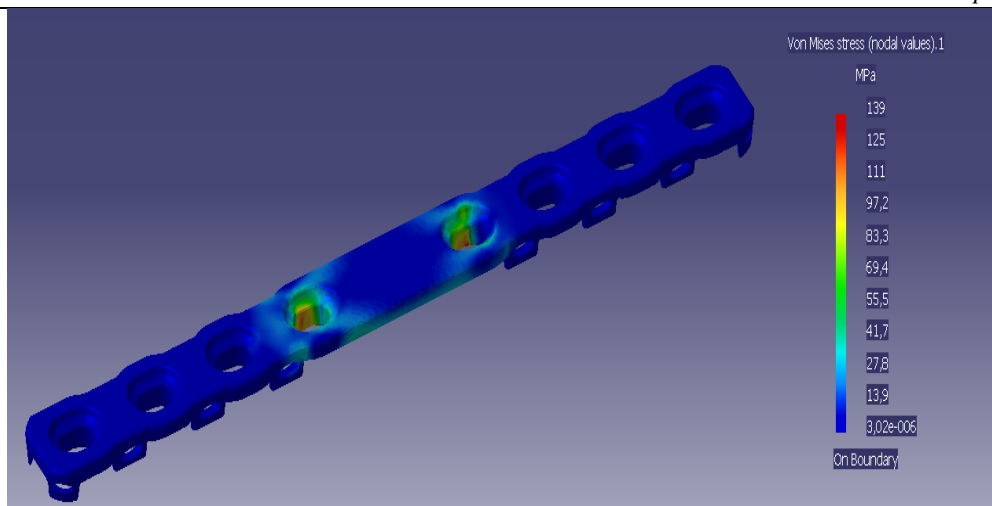
$$\text{—}$$

Deformacija titanske pločice:

$$\text{—}$$

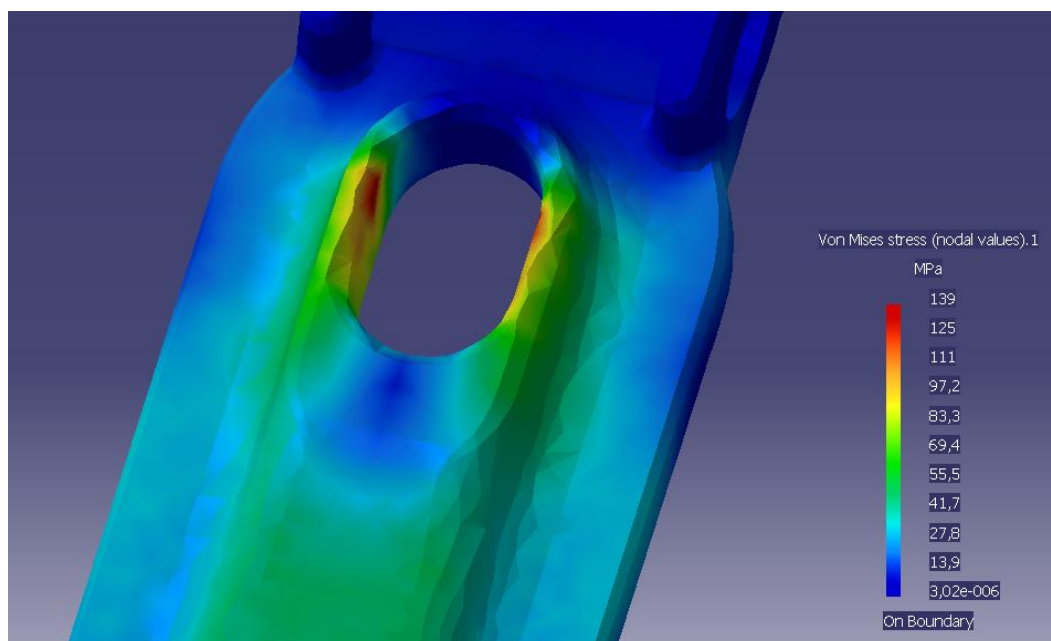
6.6.2. Rezultati FEM analize

Da bi se okvirno utvrdile slabe točke konstrukcije provedena je FEM analiza. Na temelju iskustva u praksi poznato je kako prvi vijci do prijelomne pukotine podnose najveće opterećenje, stoga je fokus kontrole bio između ta dva vijka. S obzirom da je pločica vlačno opterećena, simulacija je postavljena tako da se jedna rupa uklještila, a druga se opteretila maksimalnom silom koja se može javiti prilikom pritezanja kosti. Iz grafičkog prikaza sa slike 44. da se zaključiti kako rezultati odgovaraju očekivanjima.



Slika 44. FEM Analiza naprezanja pločice u CATIA-i

Na slici 45 prikazano je najkritičnije mjesto na pločici, gdje će prvo doći do pucanja (crveno), ukoliko naprezanja u pločici prekorače vlačnu čvrstoću pločice, jer je površina poprečnog presjeka pločice tu najmanja, a podnosi puno opterećenje.



Slika 45. Detalj naprezanja kod prvog vijka

7. RASPRAVA

Na temelju provedene evaluacije, o čemu svjedoči *Pughova matrica* (tablica 12.), najboljom se pokazala treća ideja. No, ipak sva tri navedena koncepta imaju svoje prednosti i nedostatke. Primjerice, prvi koncept, ima zaobljenja oko provrta za vijke što je korisno za zarezna djelovanja, no ima ravno dno što bi stvaralo prevelika opterećenja periosta. Nešto su drugačiji problemi kod drugog koncepta. Tamo su rebra svakako korisna, no nema zaobljenja oko provrta, a to znači sklonost zareznim utjecajima. Na doniranoj pločici (Slike 33. i 34.), pokazalo se kako je veliki problem kod pločica, pojava snažne koncentracije naprezanja po sredini. Uz to na slikama se vide posljedice torzijskog djelovanja, jer su one blago uvijene, a to je rezultat rane mobilizacije pacijenata. Niti jedan od prvih dva koncepta ne nudi konkretna rješenja glede toga. Kao najprihvatljivije rješenje preostaje treći koncept. Kako se i dokazalo prilikom evaluacije, taj implantat je inovativan prema većini kriterija u odnosu na postojeća rješenja.

Osnovna prednost trećeg koncepta je što obuhvaća prednosti i prvog i drugog; ima zaobljenja oko provrta za vijke te anti-rotacijska ojačanja pločice na dnu. Kontaktne površine između pločice i kosti su potpuno minimalizirane. Kontakti sa kosti su svedeni samo na neizbježna mjesta koja je potrebno ojačati poput otvora za vijke, te sredina pločice koja je najviše podložna cikličkim naprezanjima (najviše radi hoda pacijenta). Da ne bi došlo do urezivanja implantata u kost, na svim mjestima koji su u kontaktu sa periostom, izbjegnuti su oštri rubovi. Zaobljeni rubovi na dnu implantata čine ga poštudnim za vaskularnu cirkulaciju perisota.

FEM analiza pokazala je gdje su najkritičnija mjesta na pločici prilikom vlačnog opterećenja. To su otvori koji su najbliže prijelomnoj pukotini. Za daljnji razvoj dizajna osteosintetskih pločica svakako bi trebalo uzeti u obzir ojačavanje tih mjesta. Kod tog slučaja pomoglo bi povećavanje širine pločice na tom mjestu, eventualno bi koristilo podebljavanje pločice uz otvor, iako bi to manje doprinijelo njenoj čvrstoći.

Kontakt između pločice i kosti sveden je na minimum. Pločica dotiče kost samo na nužnim mjestima; proširenjima oko otvora za vijke, ukrotom po sredini iznad prijelomne pukotine te malim rebrima sa strane. Rebra sa strane pločice imaju na sebi otvore čija je funkcija ublažavanje djelovanja vertikalnih sila na periost. Ona također sprječavaju pojavu mikrorotacija u kosti.

Ostatak pločice koji nije u kontaktu s periostom, dijeli od kosti mala zračnost. Ona iznosi svega nekoliko milimetara, a ima značajno pošteđan utjecaj na očuvanje peristalne cirkulacije, odnosno normalno obavljanje nutritivnih funkcija tijekom cijeljenja prijeloma. tu bi zračnost možda bilo dobro izbjeći tamo gdje je implantat najosjetljiviji, kako je pokazala FEM analiza. Recimo ojačanja oko otvora za vijke bi se na mjestima prvih vijaka mogla spojiti sa bočnim rebrima.

8. ZAKLJUČAK

U radu je najprije provedeno istraživanje biomehaničkih i bioloških zakonitosti u cijeljenju rane, pri čemu posebno važnu ulogu ima cirkulaciji krvi. U tom pogledu potporni konstrukcijski elementi, kojima se postiže optimalna stabilizacija, moraju dozvoliti nesmetan protok svježje krvi. Uz to se mora paziti i na nježnu ovojnicu – periost. U fizici prijeloma najvažnije je trenje koje je posljedica interfragmentarnog tlaka među ulomcima, a nužno je za zarašćivanje koštanog tkiva.

U metodama rada korištene su uvriježene konstrukcijske metode istraživanja, razrade i idejnog razvoja. Provedeni intervjui su nam pomogli pri kreiranju kriterija ocjenjivanja u evaluacijskoj metodi. Provođenjem metode *Pughove matrice* zaključili smo da je najbolji treći koncept, jer prva dvije ne nude toliko kvalitetna rješenja u skladu sa postavljenim ciljevima. Odabranim konceptom riješeno je mnogo poteškoća po pitanju periostalne cirkulacije. Naime, najveći problem predstavljalo je dno pločice koje je bilo cijelom površinom u dodiru sa periostom. Da bi se to spriječilo odvojeno je tijelo pločice od kosti, ostavljajući malu zračnost među njima, a ipak kontakti su zadržani na minimalnoj razini. Idući problem su bile infekcije, za čije rješenje je predložena legura titana i aluminija koja ne uzrokuje kolonizaciju bakterija ispod implantata koliko čelične legure. Za sprječavanje mikrorotacijskih pojava predložena su mala rebra na rubovima pločice.

Da bi se okvirno utvrdile kritična mjesta na pločici prilikom vlačnog naprezanja provedena je FEM analiza. Prema očekivanjima, rezultati su pokazali da će se najveća naprezanja pločice javiti kod prvih otvora uz prijelomnu pukotinu. Da bi se spriječilo pucanje na tim mjestima, širina pločice se može povećati ili zračnost između implantata i kosti može izbjeći.

LITERATURA

- [1] Antabak, Anko (2005) Oštećenje periostalne cirkulacije nakon osteosinteze plocicama. Doktorska disertacija, Sveučilište u Zagrebu.
- [2] C. Krettek, M. Müller, T. Miclau; *Evolution of Minimally Invasive Plate Osteosynthesis (MIPO) in the femur*, Injury, Int. J. Care Injured, 2001, str. 14-23
- [3] C. L. Colton, A. Fernandez Dell'Oca, U. Holz, J. F. Kellam, P. E. Ochsner; *AO Principles of Fracture Management*, Thieme, Stuttgart · New York, 2000
- [4] N. Aslam, S. Hazarika, K. Nagarajah, I. McNab (2005) *AO 2 mm locking compression plate for arthrodesis of the proximal interphalangeal joint*, 2005;104:291-315
- [5] T. Apivatthakakul, C. Phornphutkul, S. Patumasutra, „*Idea and innovation; Simple minimally invasive plate osteosynthesis (MIPO) instruments*“, Injury Extra; 40 (2009) 39–44
- [6] P. Cronier, G. Pietu, C. Dujardin, N. Bigorre, F. Ducellier, R. Gerard; *The concept of locking plates*, Workshop of the SOTO (2009 Rennes). Review.
- [7] Pfister U (1983) [Biomechanical and histological studies following intramedullary nailing of the tibia]. *Fortschr Med*; 101 (37):1652–1659.
- [8] Pamuković, F., *Nadopuna konstrukcijskih značajki i načina korištenja priteznika*, Završni rad, Fakultet strojarstva i brodogradnje, Zagreb, 2010.
- [9] Müller, M. E., Allgöwer, M., Schneider, R., Willenegger, H., *Udžbenik osteosinteze*, Jugoslavenska medicinska naklada, Zagreb, 1981
- [10] Rahn BA, Gallinaro P, Schenk R, et al. (1971) *Compression interfragmentaire et surcharge locale de l'os*. In: Boitzky A, editor. *Ostéogénèse et compression*. Bern: Huber. 45:159-178
- [11] Hudetz, Damir (2009) *Utjecaj biofilma kod stafilokokne infekcije oko celicnih i titanijskih implantata*. Doktorska disertacija, Sveučilište u Zagrebu.
- [12] Razvoj proizvoda , 2011/12, bilješke s predavanja (slideshow)