

Određivanje središta rotacije zuba tijekom ortodontske terapije

Begić, Antonio

Undergraduate thesis / Završni rad

2019

Degree Grantor / Ustanova koja je dodijelila akademski / stručni stupanj: **University of Zagreb, Faculty of Mechanical Engineering and Naval Architecture / Sveučilište u Zagrebu, Fakultet strojarstva i brodogradnje**

Permanent link / Trajna poveznica: <https://urn.nsk.hr/urn:nbn:hr:235:195769>

Rights / Prava: [In copyright](#)/[Zaštićeno autorskim pravom.](#)

Download date / Datum preuzimanja: **2024-09-07**

Repository / Repozitorij:

[Repository of Faculty of Mechanical Engineering and Naval Architecture University of Zagreb](#)



SVEUČILIŠTE U ZAGREBU
FAKULTET STROJARSTVA I BRODOGRADNJE

ZAVRŠNI RAD

Antonio Begić

Zagreb, 2019. godina.

SVEUČILIŠTE U ZAGREBU
FAKULTET STROJARSTVA I BRODOGRADNJE

ZAVRŠNI RAD

Mentori:

Prof. dr. sc. Tanja Jurčević-Lulić, dipl. ing.

Dr. sc. Jasna Leder Horina, mag. ing.

Student:

Antonio Begić

Zagreb, 2019. godina.

Izjavljujem da sam ovaj rad izradio samostalno koristeći znanja stečena tijekom studija i navedenu literaturu.

Zahvaljujem se mentorima prof. dr. sc. Tanji Jurčević Lulić i dr. sc. Jasni Leder Horina na savjetima, pomoći i izdvojenom vremenu.

Antonio Begić



SVEUČILIŠTE U ZAGREBU
FAKULTET STROJARSTVA I BRODOGRADNJE



Središnje povjerenstvo za završne i diplomske ispite
Povjerenstvo za završne ispite studija strojarstva za smjerove:
procesno-energetski, konstrukcijski, brodstrojarski i inženjersko modeliranje i računalne simulacije

Sveučilište u Zagrebu Fakultet strojarstva i brodogradnje	
Datum	Prilog
Klasa:	
Ur.broj:	

ZAVRŠNI ZADATAK

Student: **Antonio Begić** Mat. br.: 0035202127

Naslov rada na hrvatskom jeziku: **Određivanje središta rotacije zuba tijekom ortodontske terapije**

Naslov rada na engleskom jeziku: **Determination of tooth centre of rotation during orthodontic therapy**

Opis zadatka:

Kod ortodontske terapije dolazi do pomicanja zuba pomoću četiri osnovna pomaka zuba: ekstruzija/intruzija zuba, rotacija zuba oko uzdužne osi, naginjanje zuba i translacija cijelog zuba. Prilikom naginjanja zuba, zub se zakreće oko središta rotacije te je bitno poznavati položaj središta rotacije zuba.

U radu je potrebno odrediti središte rotacije desnog gornjeg očnjaka. Središte rotacije je potrebno odrediti analitički te uz pomoć modela dobivenog iz CT snimki. Model treba sačinjavati zub, parodontni ligament i okolnu kost koja je podijeljena na kortikalni i spužvasti dio.

Potrebne parametre modela dogovoriti s mentorom.

U radu navesti korištenu literaturu i eventualnu dobivenu pomoć.

Zadatak zadan:

6. svibnja 2019.

Rok predaje rada:

2. rok (izvanredni): 28. lipnja 2019.


3. rok: 20. rujna 2019.


Predviđeni datumi obrane:

2. rok (izvanredni): 2.7. 2019.


3. rok: 23.9. - 27.9. 2019.

Zadatak zadala:


Prof. dr. sc. Tanja Jurčević Lulić


dr. sc. Jasna Leder Horina

Predsjednik Povjerenstva:


Prof. dr. sc. Igor Balen

SADRŽAJ

SADRŽAJ	I
POPIS SLIKA	II
POPIS TABLICA.....	III
POPIS OZNAKA	IV
SAŽETAK.....	V
SUMMARY	VI
1. UVOD.....	1
2. ZUBI.....	2
2.1. Građa zuba	3
2.1.1. Čaklina	3
2.1.2. Potporne strukture	4
2.1.2.1. Parodontni ligament	4
2.1.2.2. Alveolarna kost	5
2.1.2.3. Gingiva (desni).....	5
3. ORTODONCIJA	6
3.1. Okluzija.....	6
3.2. Paradigma mekog tkiva.....	7
3.3. Biološka osnova ortodonske terapije	8
3.3.1. Reakcija na normalnu funkciju	8
3.3.2. Reakcija PDL-a i kosti na stalnu silu	9
3.3.3. Utjecaj sila na pomake zuba.....	10
3.3.4. Efekti vremena djelovanja aktivne sile na iznos aktivne sile	12
3.3.5. Centar rotacije i otpora.....	13
4. METODOLOGIJA I REZULTATI.....	15
4.1. Hounsfieldova jedinica	15
4.2. Mimics	16
4.3. Segmentacija i izrada modela	17
4.4. Izračun položaja središta rotacije.....	21
5. ZAKLJUČAK.....	26
LITERATURA.....	27
PRILOZI.....	28

POPIS SLIKA

Slika 1.	Trajni zubi, pogled s vestibularne strane [2]	2
Slika 2.	Mliječni zubi djeteta od 3 godine, pogled s vestibularne strane [2]	2
Slika 3.	Snimka elektronskim mikroskopom cakline sjekutića [3]	3
Slika 4.	Presjek parodontnog elementa [3]	4
Slika 5.	Krivulja normalne okluzije [1]	6
Slika 6.	Prikaz klasifikacije malokluzije [1]	7
Slika 7.	Ravnoteža tlakova pri mirovanju [1]	8
Slika 8.	Frontalna i unutarnja resorpcija [4]	9
Slika 9.	Pomak pri frontalnoj i unutarnjoj resorpciji prikazan u vremenu [4]	9
Slika 10.	Prikaz centra otpora i opterećenih površina [1]	10
Slika 11.	Prikaz sila potrebnih za ostvarenje translacije zuba [1]	11
Slika 12.	Intruzija zuba [1]	12
Slika 13.	Efikasnost pomaka ovisna o vremenu djelovanja sile [1]	12
Slika 14.	Ciklusi opadanja vrijednosti sile; A) Redovito podešavanje aparature, B) Ne redovito podešavanje koje dovodi do potpunog rasterećenja [5]	13
Slika 15.	Centar otpora [1]	14
Slika 16.	Centar rotacije [1]	14
Slika 17.	Prikaz različitih tkiva i odgovarajućih Hounsfieldovih jedinica [6]	15
Slika 18.	Geometrija modela u STL formatu [7]	17
Slika 19.	Odabir vrijednosti HU za masku i model prikazan na slici 20	17
Slika 20.	Prikaz 3D modela	18
Slika 21.	Segmentiranje tkiva	18
Slika 22.	Modeli dobiveni iz snimki prije terapije	19
Slika 23.	Modeli dobiveni iz snimki nakon terapije	20
Slika 24.	Položaji vektora \mathbf{v}_1 i \mathbf{v}_2	21
Slika 25.	Definiranje točaka na modelu zuba prije terapije	22
Slika 26.	Definiranje točaka na modelu zuba nakon terapije	22
Slika 27.	Položaj centra rotacije	24
Slika 28.	Bočni prikaz preklopa zuba	24
Slika 29.	Položaj centra rotacije s obzirom na alveolni greben	25

POPIS TABLICA

Tablica 1. Prikaz procesa koji se odvijaju kroz vrijeme pri laganom (frontalna okluzija) i jakom (unutarnja resorpcija) pritisku.....	10
Tablica 2. Optimalne sile za ortodonske pomake zuba.....	11
Tablica 3. Vrijednost Hounsfieldovih jedinica za određena tkiva.....	15
Tablica 4. Koordinate točaka prikazanih na slikama 25 i 26.....	22

POPIS OZNAKA

Oznaka	Jedinica	Opis
HU	-	<i>Houndsfield unit</i>
F	N	Sila
ϑ	°	Kut naginjanja zub s obzirom na kut rotacije
R_x	-	Matrica rotacije
$\mathbf{v}_1, \mathbf{v}_2$	-	Vektori od točki A do točki B na zubu prije i poslije rotacije
L	mm	Udaljenost točaka A_1 i A_2
$A_1(y), A_2(y)$	mm	Koordinate točaka u smjeru y
$A_1(z), A_2(z)$	mm	Koordinate točaka u smjeru z
Crot(y)	mm	Koordinate središta rotacije zuba u smjeru y
Crot(z)	mm	Koordinate središta rotacije zuba u smjeru z

SAŽETAK

U ovom radu analiziran je model zuba s okolnim potpornim tkivima prije i nakon ortodontske terapije. U prvom dijelu prikazana je podjela zubi i ukratko je objašnjena njihova anatomija. Opisana je građa zuba te su opisane i potporne strukture zuba. Promatrani su ciljevi i definiranje problema u ortodonciji te kako određene definicije problema utječu na postavljanje dijagnoze i donošenje odluke o tijeku terapije. Obradene su i biološke reakcije tkiva tijekom ortodontske terapije te kako određene sile utječu na ponašanje tkiva. Također su i definirani pomaci zuba tijekom terapije i kakve su aktivne sile potrebne za izvršavanje određenog pomaka. U radu su izdvojeni modeli zuba, parodontnog ligamenta i kosti za slučaj prije i poslije terapije s ciljem dobivanja središta rotacije gornjeg desnog očnjaka. Središte rotacije dobiveno je analitičkom metodom prikazanom u ostatku rada. Za kreiranje modela iz CT snimki korišten je program Mimics Materialize, Belgija.

Ključne riječi: ortodontska terapija, rotacija zuba, naginjanje zuba

SUMMARY

This paper analyses the model of tooth with surrounding supporting tissue before and after orthodontic treatment. In first section is given a classification of tooth and brief look on the anatomy. The structure of tooth and the supporting structures are described. Goals and problem definitions in orthodontics are observed and how some definitions of problem affect diagnosis and decision making process during therapy. Biological tissue reactions are observed and how forces affect tissue behaviour. Tooth displacements during therapy are defined and as well as active forces needed for displacement to take place. Models of tooth, periodontal ligament and bone are extracted for cases before and after therapy with goal of getting centre of rotation of right upper canine. Centre of rotation is calculated with analytical method shown in this paper. Models are created from CT images, using software Mimics, Materialize, Belgium.

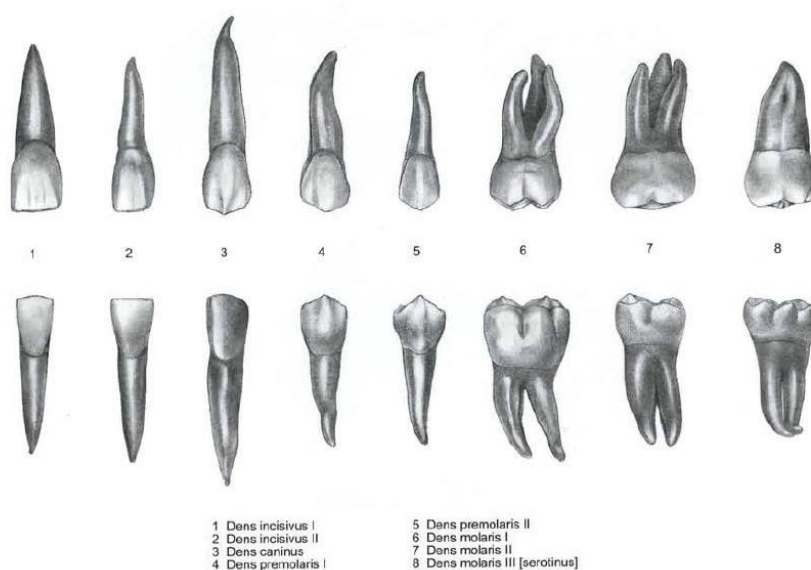
Key words: orthodontic therapy, tooth rotation, tooth inclination

1. UVOD

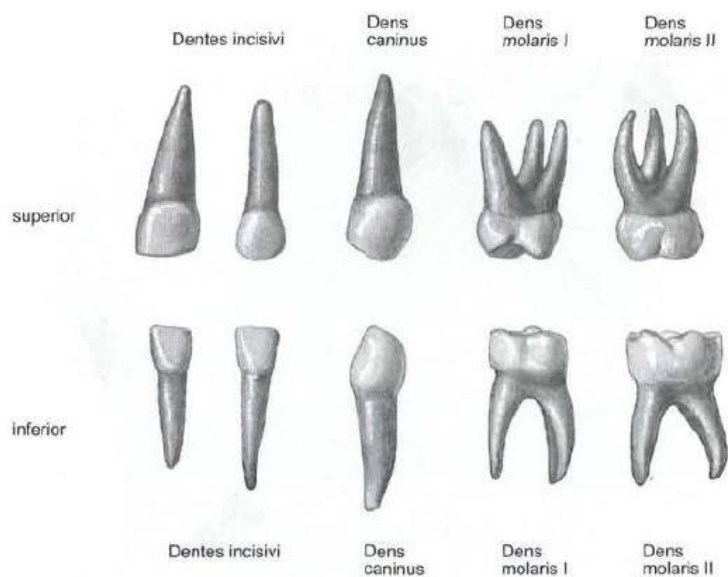
Razvoj dentalne medicine uvelike je povećao kvalitetu ljudskoga života. Osim estetskih razloga zubi su važni za vođenje normalnog aktivnog života. Ortodonske terapije dosegle su razinu rješavanja i najkompleksnijih slučajeva. Znanja iz područja mehanike i strojarstva općenito, primjenjuju se u medicini dugi niz godina i obogaćuju je mnogim područjima. Računalni alati omogućili su analizu ortodonskih terapija koristeći CT snimke slučajeva prije i nakon terapije. To daje u uvid precizne rezultate terapije i daje mogućnost ulaska u dodatnu analizu s obzirom na ulazne podatke terapije. Tako se terapije mogu napraviti efikasnijima te se dodatno pospješuje kvaliteta pacijentovog iskustva. U radu je korišten računalni program *Mimics*.

2. ZUBI

Zubi su vitalan organ kralježnjaka čija je glavna funkcija priprema (kidanje i usitnjavanje hrane) za daljnju razgradnju. Ljudi razviju dva seta zubi tijekom života. Mliječni zubi početi će izlaziti 7-8 mjeseci nakon rođenja, i svih dvadeset trebali bi izrasti do 2-4 godine života. Stalni zubi počinju izlaziti oko 6-7 godine i završavaju rast do 12-13 godine. Mliječni zubi postepeno ispadaju u tom vremenu. Kompletan set koji se sastoji od 32 stalna zuba može se formirati sve do 25 godine života kada izrastaju i treći kutnjaci (umnjaci) [1].



Slika 1. Trajni zubi, pogled s vestibularne strane [2]




Slika 2. Mliječni zubi djeteta od 3 godine, pogled s vestibularne strane [2]

2.1. Građa zuba

Svaki se zub sastoji od tri dijela: kruna, koja strši izvan desni; korijen koji je pokopan u alveolarnoj kosti; i vrat, koji se nalazi na spoju krune i korijena. Šupljina zubne pulpe nalazi se u središtu zuba, sadrži krvne žile i živce i povezana je s parodontnim tkivom preko uskog korijenskog kanala. Svaki zub ima dvije vrste tkiva, tvrdo kalcificirano tkivo koje uključuje caklinu, dentin i cementum, te meko tkivo (pulpa) [1].

2.1.1. Caklina

Zubna caklina je vanjski sloj ljudskog zuba, prekriva površinu krune i izložena je usnoj šupljini. Debljina varira do 2,5 mm. Zubna caklina je najekstremniji slučaj biomineralizacije sisavaca i najtvrđa je tvar u tijelu. Boja cakline je mliječno bijela ili svijetložuta, ovisno o debljini i stupnju mineralizacije. Veća razina mineralizacije dovodi do prozirnije cakline koja propušta žućkastu boju dentina ispod. Caklina mliječnih zubi izgleda mliječno bijela jer je stupanj mineralizacije mnogo niži nego kod trajnih zuba. Kako razvoj napreduje, organ cakline poprima zvonastu strukturu s dobro definiranom zubnom papilom duž svoje konkavne unutrašnjosti. Može se podijeliti na četiri regije: vanjski emajl cakline, zvjezdani retikulum, stratum intermedium, i unutarnji epitel cakline. Unutarnji emajl cakline dalje se razdjeljuje u ameloblaste. Ameloblasti stvaraju i luče organsku matricu cakline i zatim se kalcificiraju kalcijevim fosfatima te tako tvore caklinu. Za razliku od ostalih kalcificiranih tkiva, poput dentina i kostiju, u zreloj caklini nema živih stanica. Kada se caklina formira ameloblasti više nisu prisutni. Dakle, kada je caklina oštećena, nema stanica koje bi izvršile popravak. Zrela caklina sastoji se od caklinskih prizmi ili štapića veličine oko 4–6 μm . Ova struktura obuhvaća čitavu debljinu cakline i igra važnu ulogu u određivanju izvanrednih mehaničkih i antiabrazijskih svojstava cakline [3].



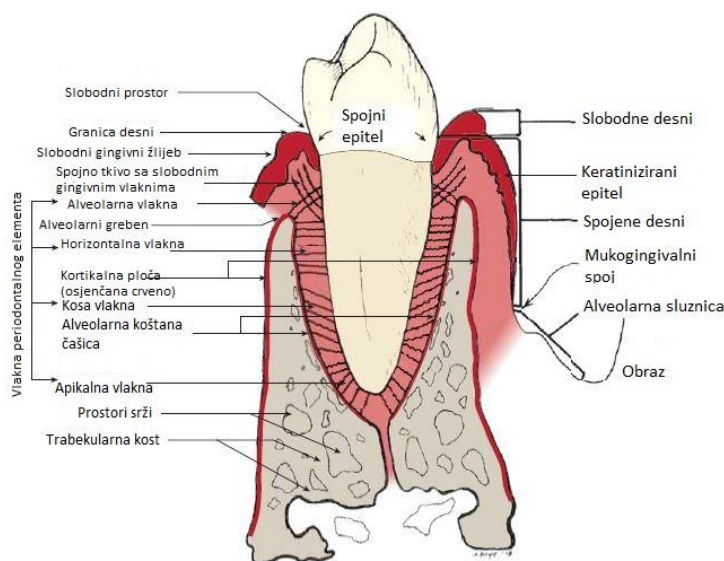
Slika 3. Snimka elektronskim mikroskopom cakline sjekutića [3]

2.1.2. Potporne strukture

Parodontium je definiran kao potporno tkivo zuba. Sastoji se od alveolarne kosti, gingive, parodontnog ligamenta i vanjskog sloja zubnog korijena.

2.1.2.1. Parodontni ligament

Parodontni ligament (PDL) je tanki ligament debljine oko četvrtine milimetra sastavljen od mnoštva vlakana koji povezuju vanjski sloj korijena zuba (koji je prekriven cementom) s kosti. Čitav parodontni ligament sastoji se od brojnih snopova kolagenih vlakana koji pričvršćuju cement korijena zuba na alveolarne koštane čašice. Ova vlakna, od alveolarnog grebena do vrha, uključuju alveolarna grebenasta vlakna, vodoravna, kosa i apikalna vlakna. Slobodna gingivalna vlakna pričvršćuju slobodnu gingivu na cement. Šesta grupa, transseptalna vlakna, ne vide se na slici 4 jer se protežu izravno od korijena jednog zuba do korijena susjednog zuba na razini između slobodne gingive i alveolarnog grebenastog vlakna. Parodontni ligament, posebno kosa vlakna, osiguravaju većinu potpore zubima i otpornost na sile poput onih koje se javljaju tijekom žvakanja. Ovaj ligament je održiva struktura koja ima mogućnost prilagodbe i relativne promjene. PDL sadrži jako malo krvnih žilica i stanica iz krvožilnog sustava. Živčani završetci su također nađeni unutar ligamenta, nemijelinizirani slobodni završetci povezani sa osjetom boli i kompleksniji receptori tlaka i informacije o poziciji. Prostor PDL-a je ispunjen tekućinom, istom tekućinom koja se nalazi i u ostalim tkivima. PDL ima ulogu kao fluidom ispunjena komora s krutim ali poroznim zidovima te ima funkciju apsorpcije udaraca [3].



Slika 4. Presjek parodontnog elementa [3]

2.1.2.2. Alveolarna kost

Lijeva i desna maksilarna kost i mandibula imaju alveolarni nastavak koji obuhvaća korijene svih zdravih zuba. Korijen svakog zuba je uronjen u zasebnu alveolu čiji oblik približno odgovara obliku korijena zuba kojeg obuhvaća [3].

2.1.2.3. Gingiva (desni)

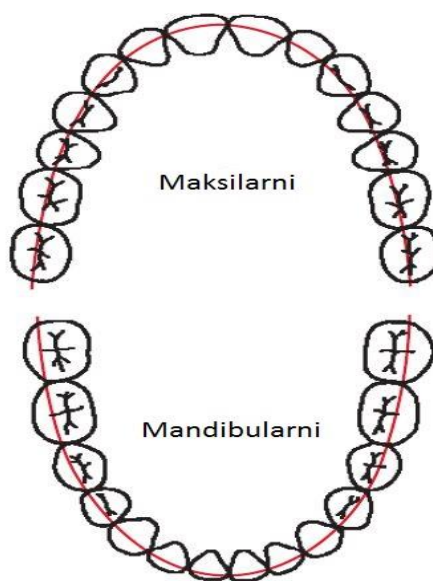
Gingiva je dio oralnog tkiva prekriven keratiniziranim epitelom. Prekriva alveolarni nastavak čeljusti i obuhvaća dijelove zuba. Gingiva pruža podršku i zaštitu zuba. Gingiva štiti temeljno tkivo jer je sastavljena od gustog vlaknastog vezivnog tkiva prekrivenog relativno tvrdim slojem tkiva zvanim keratinizirani epitel. Otporan je na bakterijske, kemijske, termičke i mehaničke iritante. Keratinizirana gingiva pomaže u prevenciji širenja upale na dublji temeljni dio tkiva [3].

3. ORTODONCIJA

Edward Hartley Angle bio je američki stomatolog koji je danas prepoznat kao otac američke ortodontije. Prvi je definirao neke od danas standardnih pojmova u ortodontiji.

3.1. Okluzija

Angleova klasifikacija malokluzije definirana 1890. godine bila je važan korak prema razvoju ortodontije. On je definirao normalnu okluziju i podijelio nepravilnosti na glavne tipove malokluzije. Angle je ustvrdio da su prvi gornji kutnjaci ključni za okluziju i da bi gornji i donji kutnjaci trebali biti u odnosu takvom da mezobukalni vrh gornjeg kutnjaka leži u bukalnom žlijebu donjeg kutnjaka. Ako su zubi posloženi po zakrivljenoj liniji okluzije uz ovako definirani odnos kutnjaka onda prepoznajemo normalnu okluziju [1].



Slika 5. Krivulja normalne okluzije [1]

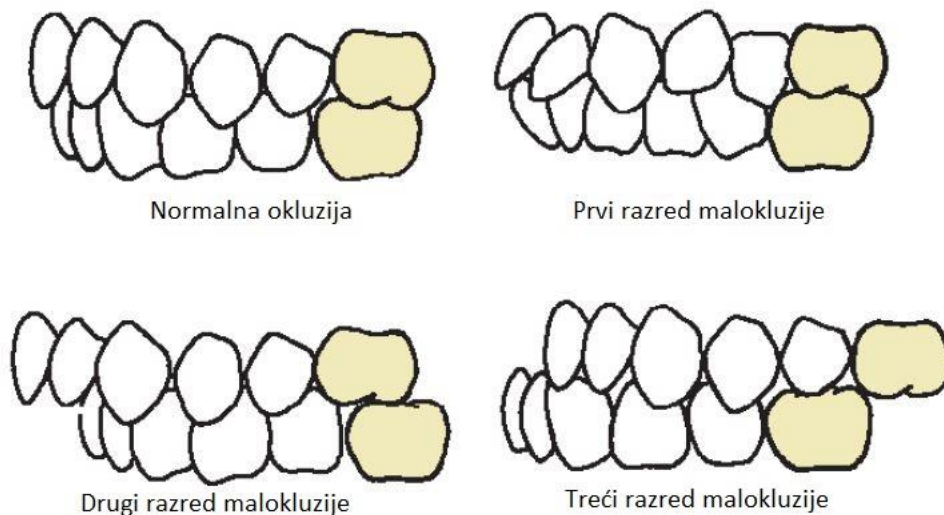
Zatim je definirano tri razreda malokluzije, odnosno nepravilnosti, na temelju odnosa kutnjaka:

Razred 1: Normalni odnos kutnjaka, ali linija okluzije nije pravilna zbog položaja zuba, rotacije zuba i drugih uzroka.

Razred 2: donji kutnjak je distalno pozicioniran prema gornjem kutnjaku, linija okluzije nije specificirana.

Razred 3: donji kutnjak je mezijalno pozicioniran prema gornjem kutnjaku, linija okluzije nije specificirana.

Angleova klasifikacija ima četiri razreda: normalna okluzija, malokluzija 1. razreda, malokluzija 2. razreda, malokluzija 3. razreda. Normalna okluzija i malokluzija 1. razreda imaju isti odnos kutnjaka ali različitu raspodjelu zubi u odnosu na liniju okluzije [1].



Slika 6. Prikaz klasifikacije malokluzije [1]

3.2. Paradigma mekog tkiva

Paradigma mekog tkiva pokazuje da su ciljevi i ograničenja moderne ortodoncije i ortodonskih liječenja određeni mekim tkivom lica a ne zubima i kostima. Ovakav pristup se razlikuje od Angleovog pristupa ortodonciji i tako donosi nove pristupe liječenju, postavi dijagnoze i cilju liječenja. Kod promatranja mekog tkiva i sakupljanja dijagnostičkih informacija naglasak se stavlja na kliničke preglede umjesto na zubne otiske, modele i radijografiju. Takva promjena u dijagnostičkim informacijama dovodi do drugačijih planova liječenja koji se ne bi drugačije uzeli u obzir. Specifične promjene su slijedeće; primarni cilj terapije postaje veza i adaptacija mekog tkiva a ne Angleova idealna okluzija. Cilj nije nekompatibilan s okluziom, ali naglašava da bi se postigla maksimalna korist za pacijenta, idealna okluzija ne smije biti primarni cilj terapije. Odnosi mekog tkiva, proporcije tkiva koji pokrivaju lice i odnos denticije prema usnama i licu, određuju izgled lica. Adaptacija mekog tkiva prema položaju zuba određuje hoće li rezultati ortodonske terapije biti stabilni. Sekundarni cilj terapije postaje funkcionalna okluzija. Važan cilj terapije postaje smanjivanje šansi za temporomandibularnu disfunkciju (temporomandibularni zglobovi su dva zgloba koja povezuju čeljust sa ostatkom lubanje). Stoga devijacije od standardne okluzije mogu uvelike koristiti za neke pacijente [1].

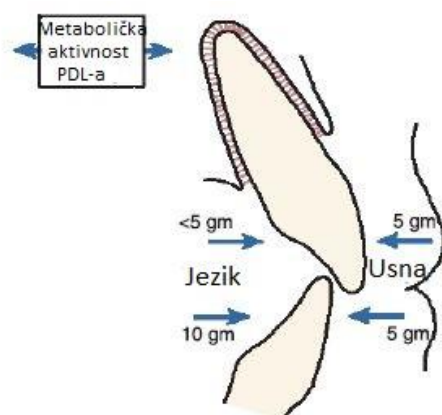
3.3. Biološka osnova ortodonske terapije

Pomak zuba nastaje ako sila djeluje na zub kroz neko vrijeme. Kako se zub pomiče tako se i kost oko zuba preoblikuje. Kost se polako razgrađuje u jednom dijelu i raste u drugom. Može se reći da se zubna čašica pomiče kroz kost. Ortodonska terapija utječe ne samo na parodontni ligament već i na tkiva udaljena od denticija [1].

3.3.1. Reakcija na normalnu funkciju

Tijekom žvakanja, zubi i parodontni ligament podvrgnuti su naizmjeničnim silama. Sile se kreću od 10 do 500 N. Kada je zub opterećen najvećom silom udarac se apsorbira pomoću fluida u PDL-u te se sila prenosi na alveolarnu kost. Kost je podvrgnuta savijanju i pri normalnoj funkciji čeljusti. Donja čeljust se savija kako se usta zatvaraju i otvaraju. Savijanje kosti tijekom normalne funkcije generira piezoelektrične struje koje su važne u stimuliranju regeneracije kosti. PDL potpuno prigušuje sile koje djeluju kratko vrijeme. Sila koja djeluje dulje vrijeme, čak i male vrijednosti, dovodi do preoblikovanja susjedne kosti. Tako i male sile koje se javljaju tijekom normalne funkcije, kao sile od usana, obraza, i jezika, imaju ortodontski potencijal pomicanja zuba [1].

Pri mirovanju tlakovi koje narinjuju usne, obrazi i jezik nisu najčešće u ravnoteži. U nekim dijelovima pritisak usana je veći, a negdje manji. Aktivna stabilizacija koju vrše metabolički efekti unutar PDL-a balansira neravnomjeran pritisak tlakova pri mirovanju koji bi inače uzrokovali pomak zuba [1].

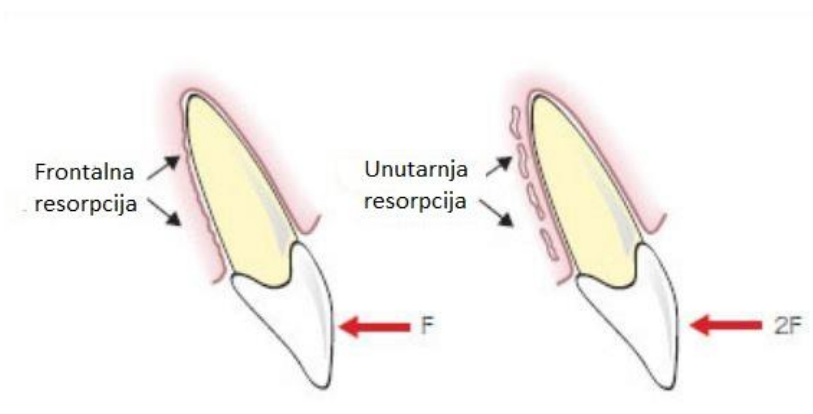


Slika 7. Ravnoteža tlakova pri mirovanju [1]

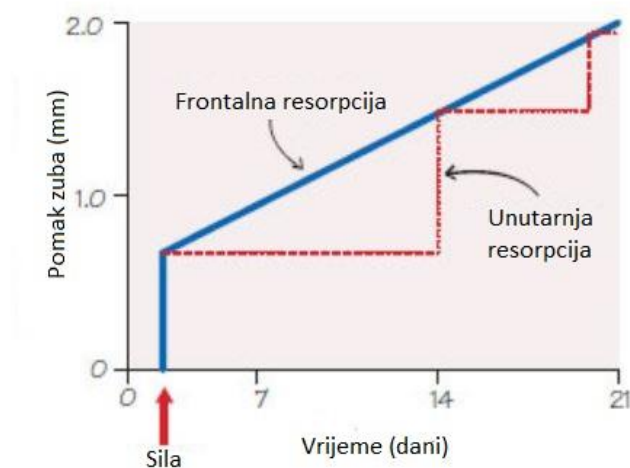
3.3.2. Reakcija PDL-a i kosti na stalnu silu

Reakcija zuba na stalno djelovanje sile veće vrijednosti dovodi do boli, nekroze staničnih elemenata unutar PDL-a i unutarnju resorpciju alveolarne kosti. Slabije sile omogućuju preživljavanje stanica unutar PDL-a i preoblikovanje kosti se događa kroz frontalnu resorpciju zubne čašice (prikazano na slici 8). U ortodonciju cilj je prouzročiti pomake frontalnom resorpcijom što je više moguće, no očekivano je da će doći do unutarnje resorpcije [1].

Unutarnja resorpcija rezultira s odgođenim, velikim pokretima zuba, jer se mora ukloniti velika debljina alveolarne kosti prije nego što se kost alveolarne čašice resorbira. Ako se razina sile održi, taj se postupak i dalje ponavlja [1].



Slika 8. Frontalna i unutarnja resorpcija [4]



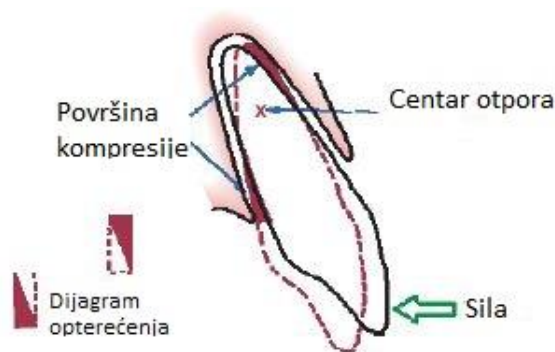
Slika 9. Pomak pri frontalnoj i unutarnjoj resorpciji prikazan u vremenu [4]

Tablica 1. Prikaz procesa koji se odvijaju kroz vrijeme pri laganom (frontalna okluzija) i jakom (unutarnja resorpcija) pritisku [1]

Vrijeme		Događaj
Lagani pritisak	Jaki pritisak	Tekućina unutar PDL-a pruža prigušenje, alveolna kost se savija, zub se pomiče unutar PDL-a.
<1 sekunde		Krvne žile unutar PDL-a se sužavaju na tlačnoj strani, a šire se na vlačnoj strani. PDL vlakna i stanice su mehanički opterećeni.
1-2 sekunde		Protok krvi se mijenja, količina kisika se mijenja.
3-5 sekundi		Metaboličke promjene rezultiraju promjeni količine enzima.
Minute		
Sati		
~4 sata		
~2 dana		Osteoblasti i osteoklasti preoblikuju kost i počinje pomicanje zuba.
	3-5 sekundi	Krvne žile na tlačnoj strani PDL-a se zatvaraju.
	Minute	Protok krvi na tlačnoj strani je potpuno spriječen.
	Sati	Odumiranje stanica u tlačnom dijelu.
	3-5 dana	Početak unutarnje resorpcije.
	7-14 dana	Dolazi do kolapsa koštanog tkiva pod tlakom zuba i zub se pomiče u taj prostor.

3.3.3. Utjecaj sile na pomake zuba

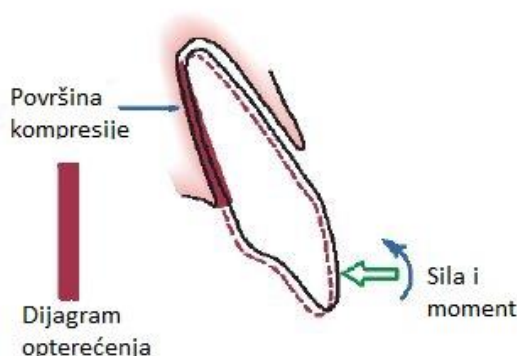
Reakcija PDL-a ovisna je o tlaku koji djeluje na njegovu površinu. Različite sile, i njihovi iznosi, na zub produciraju i različite reaktivne sile unutar PDL-a. Jedan od pomaka je naginjanje zuba. Naginjanje je prouzročeno kada je koncentrirana sila (npr. opruga) primijenjena na krunu zuba. Zub se tada zakreće oko centra otpora.



Slika 10. Prikaz centra otpora i opterećenih površina [1]

Prema dijagramima opterećenja na slici, tlačna područja koja se javljaju u PDL-u su iznosom velika u odnosu na silu koja ih stvara. Stoga sile za nagnjanje zuba budu nižih vrijednosti [1].

Da bi ostvarili translaciju zuba potrebno je djelovati s dvije sile, prema slici 11 ????. U ovom slučaju PDL je opterećen ujednačeno. Pri translaciji naravno potrebna je veća aktivna sila. Također je moguće oba pomaka vršiti istovremeno pomoću odnosa aktivnih sila.



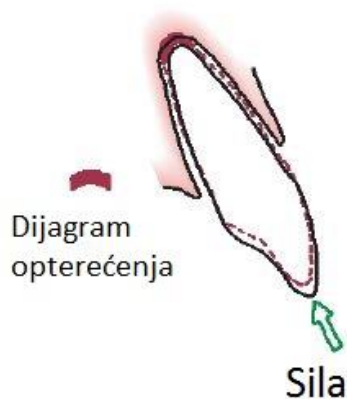
Slika 11. Prikaz sile potrebnih za ostvarenje translacije zuba [1]

Okvirne vrijednosti sila za određeni pomak zuba prikazani su u tablici. Sile u tablici ovise o zubi na koji se primjenjuju pa su tako najmanje vrijednosti za manje zube a veće vrijednosti za kutnjake.

Tablica 2. Optimalne sile za ortodonske pomake zuba [1]

Optimalne sile za ortodonske pomake zuba	
Tip pomaka	Sila (N)
Naginjanje	0,35-0,6
Translacija	0,7-1,2
Rotacija oko uzdužne osi	0,35-0,6
Ekstruzija	0,35-0,6
Intruzija	0,1-0,2

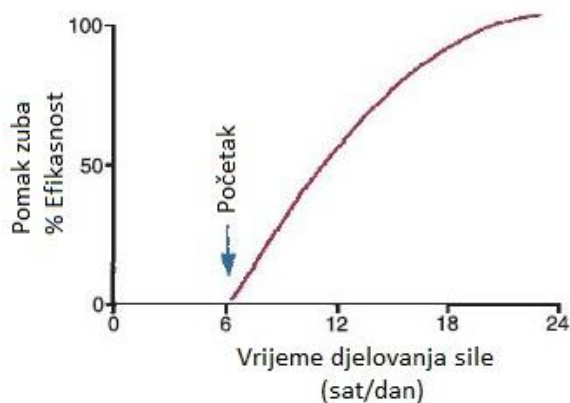
Idealni položaj sile za ekstruziju i intruziju zuba prouzročio bi samo uzdužni pomak. To je teško postići praktično te se neželjena rotacija uvijek pojavljuje. Intruzija je bila smatrana nemogućom no danas je to izvedivo primjenom sila malih iznosa. Reakcija se javlja na maloj površini pri vrhu PDL-a te je tlak otpora velik, zato se primjenjuju manje aktivne sile.



Slika 12. Intruzija zuba [1]

3.3.4. Efekti vremena djelovanja aktivne sile na iznos aktivne sile

Sila koja djeluje na zube neće biti kontinuirana. Da bi je pomak dogodio, sila i ne mora biti kontinuirana te ne mora ni biti aktivna cijeli dan. Oko 4 sata potrebno je da započne proces resorpcije kosti, pa tako i ostvari pomak kosti. Eksperimentalni podatci aproksimiraju krivulju prikazanu na slici [1]:



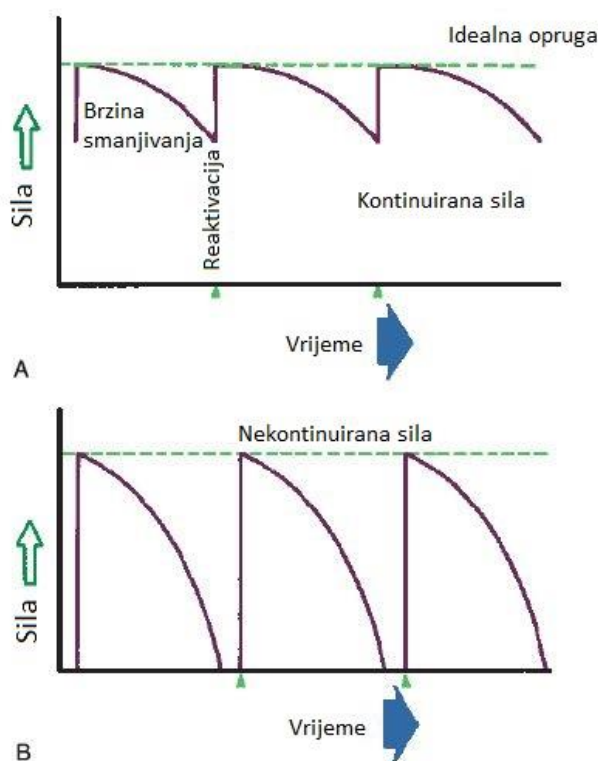
Slika 13. Efikasnost pomaka ovisna o vremenu djelovanja sile [1]

Ipak ne fiksni aparati koji se miču tijekom dana smanjuju efikasnost pomaka zuba, kako se i vidi na slici 13.

Aktivna sila postepeno gubi svoju početnu vrijednost zbog aparature koja nameće aktivnu silu. Bitno je redovito aktiviranje sile na početnu vrijednost (slika 14).

Također je važno koliko iznos sile opadne kada zub izvrši pomak. Ako se promatra kontinuirana sila malog iznosa, ostvarit će se relativno sporo pomicanje zuba pomoću frontalne resorpcije. Ako je kontinuirana sila većeg iznosa, pomak zuba će biti odgođen dok unutarnja resorpcija ne otkloni veći dio kosti te omogući prostor za pomak zuba. Nakon pomaka kontinuirana sila će ponovo opteretiti PDL te onemogućiti mu vrijeme za regeneraciju.

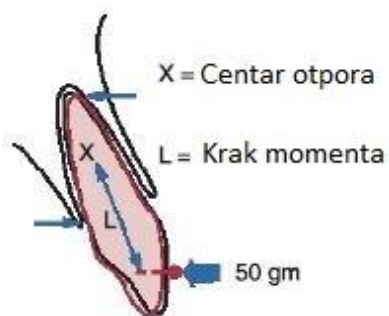
Sila može biti i takva da iznos sile pada na nulu kada se zub i malo pomakne. Ako je početni iznos sile malen, zub će se pomoću frontalne resorpcije pomaknuti i zadržati tu poziciju dok se sila ne aktivira ponovno. Također, ako je sila relativno velika te dolazi do unutarnje resorpcije i većeg pomaka, nakon pomaka sila pada na nulu. To ostavlja vrijeme potrebno za regeneraciju PDL-a prije ponovnog opterećenja. Unutarnja resorpcija je klinički prihvatljiva ako se osigura vrijeme za regeneraciju. Nekoliko ciklusa unutarnje resorpcije bez regeneracije treba izbjegavati [1].



Slika 14. Ciklusi opadanja vrijednosti sile; A) Redovito podešavanje aparature, B) Ne redovito podešavanje koje dovodi do potpunog rasterećenja [5]

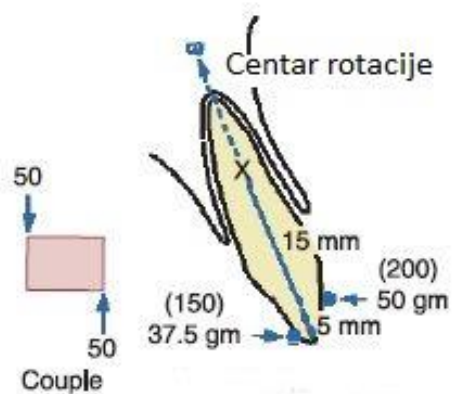
3.3.5. Centar rotacije i otpora

Centar otpora – točka u kojoj se sile otpora mogu koncentrirati za matematičku analizu. Za tijelo slobodno u prostoru centar otpora odgovarat će centru mase dok za ograničena tijela, kao zub, ovisi o rubnim uvjetima [5].



Slika 15. Centar otpora [1]

Centar rotacije – točka oko koje se zub rotira. Centar rotacije može se oblikovati prema položaju aktivne sile [5].

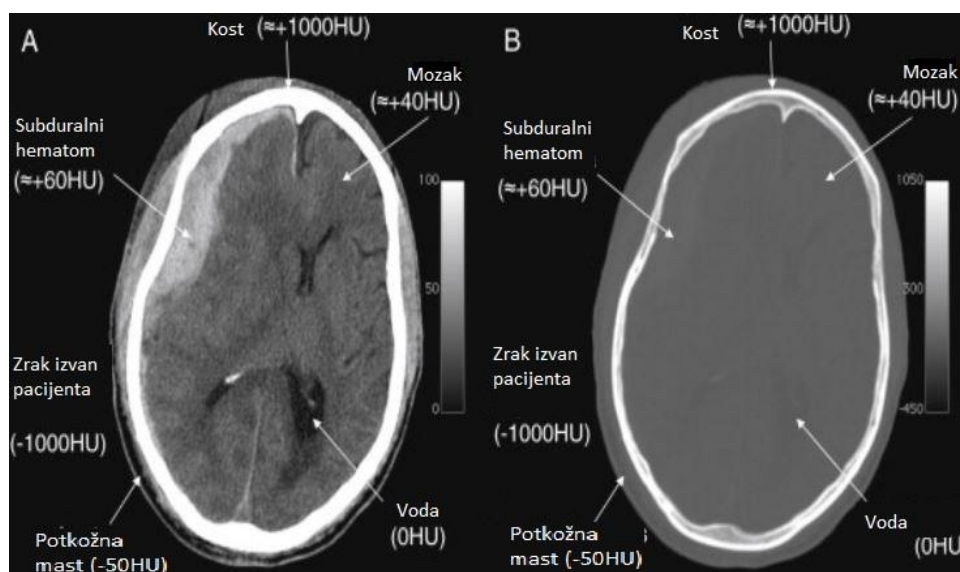


Slika 16. Centar rotacije [1]

4. METODOLOGIJA I REZULTATI

4.1. Hounsfieldova jedinica

Medicinske snimke koje dolaze od CT i MRI skenera sastoje se od informacija o sivim tonovima. Softver Mimics (Materialize, Belgija) dopušta da korisnik stvori modele bazirane na vrijednosti sive boje (Hounsfield jedinica) iz CT snimaka. Hounsfield gustoća tkiva odražava njihovo prigušivanje rendgenskih zraka i proporcionalna je njihovoj fizičkoj gustoći. Gustoća tkiva predstavljena je Hounsfield ljestvicom, s vodom koja ima vrijednost nulte Hounsfield jedinice (HU). Tkiva gušća od vode imaju pozitivne vrijednosti, a tkiva manje gustoće od vode negativne vrijednosti (Slika 17). Prema dogovoru, tkivima male gustoće dodjeljuju se tamnije (crnije) boje, a strukturama visoke gustoće dodjeljuju se svjetlije (bijeले) boje. Tako je na primjer, voda gušća od masti koja ima vrijednosti od -30 do -70 HU te se uvijek pojavljuje tamnija na CT snimkama od vode [6].



Slika 17. Prikaz različitih tkiva i odgovarajućih Hounsfieldovih jedinica [6]

Tablica 3. Vrijednost Hounsfieldovih jedinica za određena tkiva [6]

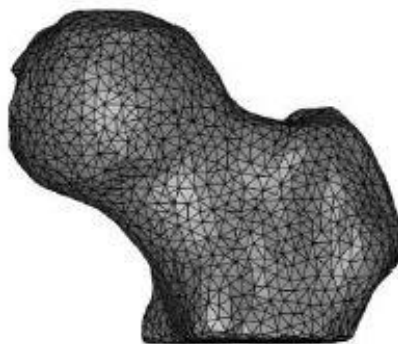
Hounsfieldova jedinica	Tkivo
>1000	Kost, kalcij, metal
100 do 600	Jodirani CT kontrast
30 do 500	Točkaste nakupine kalcija
60 do 100	Intrakranijalno krvarenje
35	Siva tvar
25	Bijela tvar
20 do 40	Mišići, meka tkiva
0	Voda
-30 do -70	Mast
<-1000	Zrak

4.2. Mimics

Mimics je alat za 3D modeliranje baziran na medicinskim slikama. Također omogućuje korištenje modela za brzu izradu prototipova, računalno inženjerstvo (CAE) i planiranje operacije. [7]

Skupina slika koje se učitaju u software sastoje se od slika XY ravnini (aksijalna ravnina). Mimics tada računa i stvara slike u XZ (koronalna) i YZ (sagitalna) ravnini. Pri izradi 3D modela iz tri ravnine potrebno je proći kroz proces nazvan segmentacija. Tijekom segmentacije korisnik odabire u svakoj slici dijelove koje želi prikazati kao 3D model. Tada Mimics pomoću tih informacija za svaku sliku stvara 3D model. Da bi opisao površinu 3D modela, Mimics koristi STL format datoteke, koji je uobičajeni format u brzom izradi prototipa. STL format omogućuje opis i najkompleksnije geometrije vrlo precizno. To svojstvo je nužno jer su anatomske elemente vrlo nepravilne geometrije. Precizna segmentacija je dugotrajan proces i vrlo važan ako želimo dobiti modele čija geometrija odgovara stvarnoj geometriji [7].

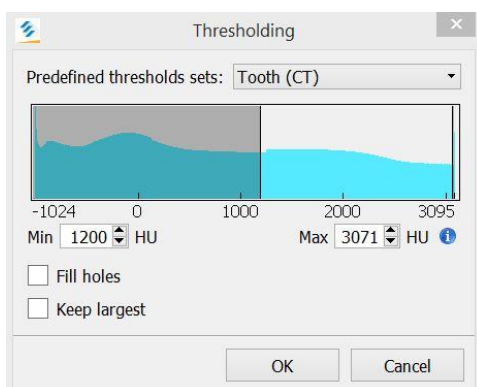
STL datoteka sadrži informacije o trokutnim elementima koji formiraju mrežu, eng. *mesh*. Datoteka sadrži podatke o tri čvora svakog trokuta i normale na površinu trokuta.



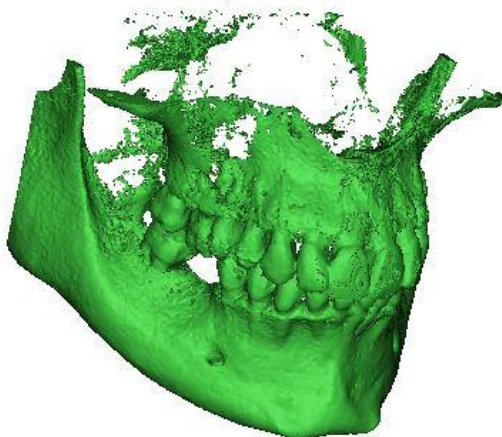
Slika 18. Geometrija modela u STL formatu [7]

4.3. Segmentacija i izrada modela

Grupiranjem bliskih vrijednosti HU, snimke mogu biti segmentirane u određenom intervalu HU koji se nazivaju maske. Ovakav tip segmentacije naziva se *thresholding*. Kao što je već rečeno, Mimics prikazuje maske u tri ravnine i ima mogućnost generiranja 3D modela iz tih ravnina. Prva maska ima vrijednost HU između 1200-3071 HU i njezin odgovarajući model je prikazan na slici 20. Ovaj interval vrijednosti HU obuhvatit će gustoće zuba i kosti.



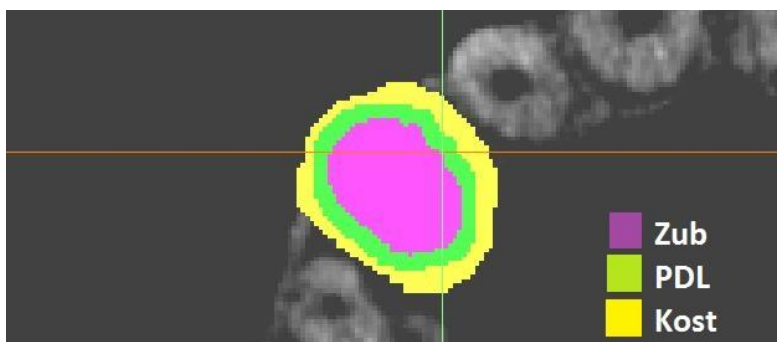
Slika 19. Odabir vrijednosti HU za masku i model prikazan na slici 20



Slika 20. Prikaz 3D modela

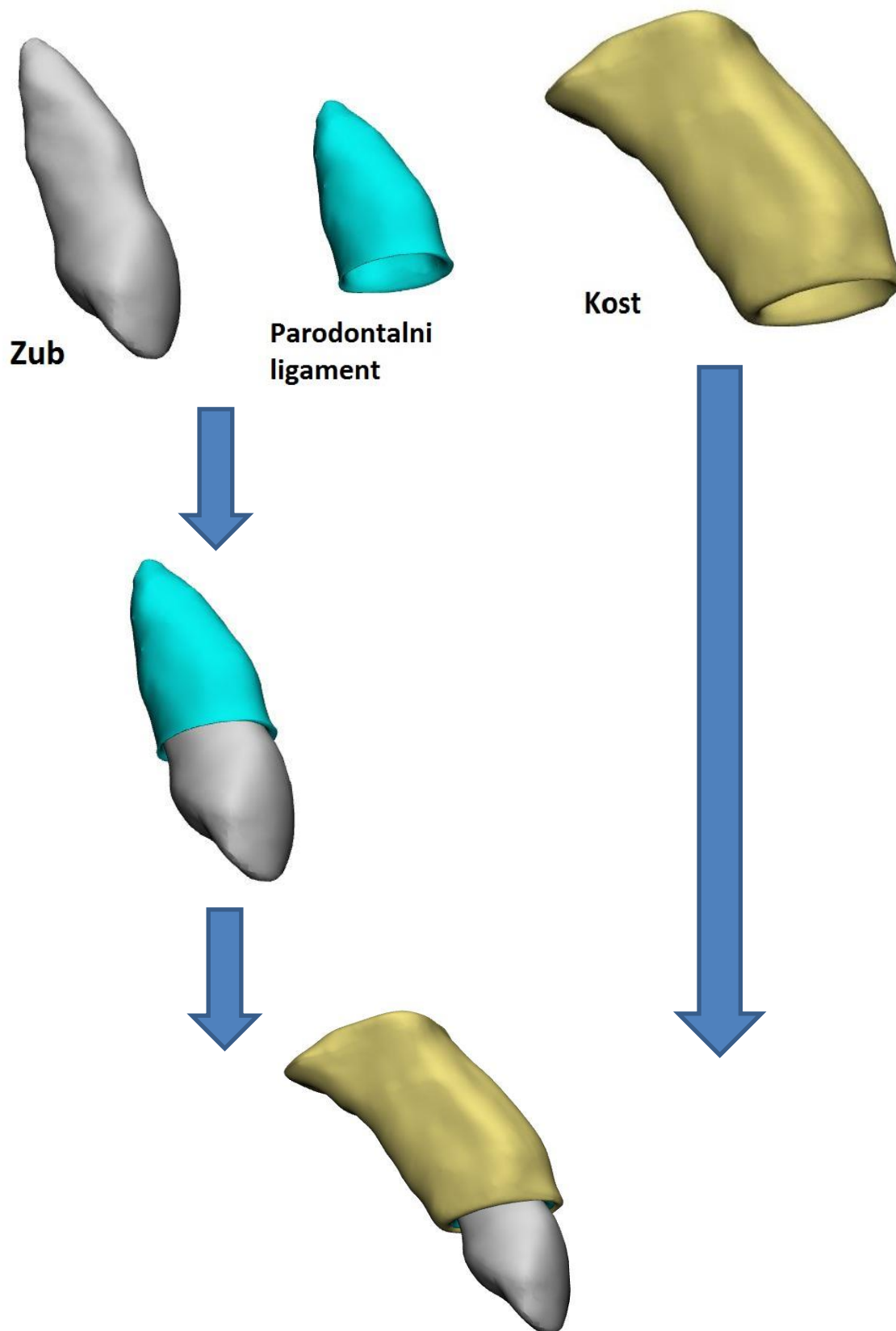
Pojedine elemente ovog modela (kao npr. jedan zub) potrebno je dodatno segmentirati. Rješavanju ovog problema može se pristupiti na više načina. Korištene su operacije *Boolean*, *Edit mask*, *Multiple slice edit*.

Prvo je napravljena još jedna identična maska kao i prva. Iz nove maske segmentirani su pikseli koji odgovaraju zubu, parodontnom ligamentu i kosti (slika 21).

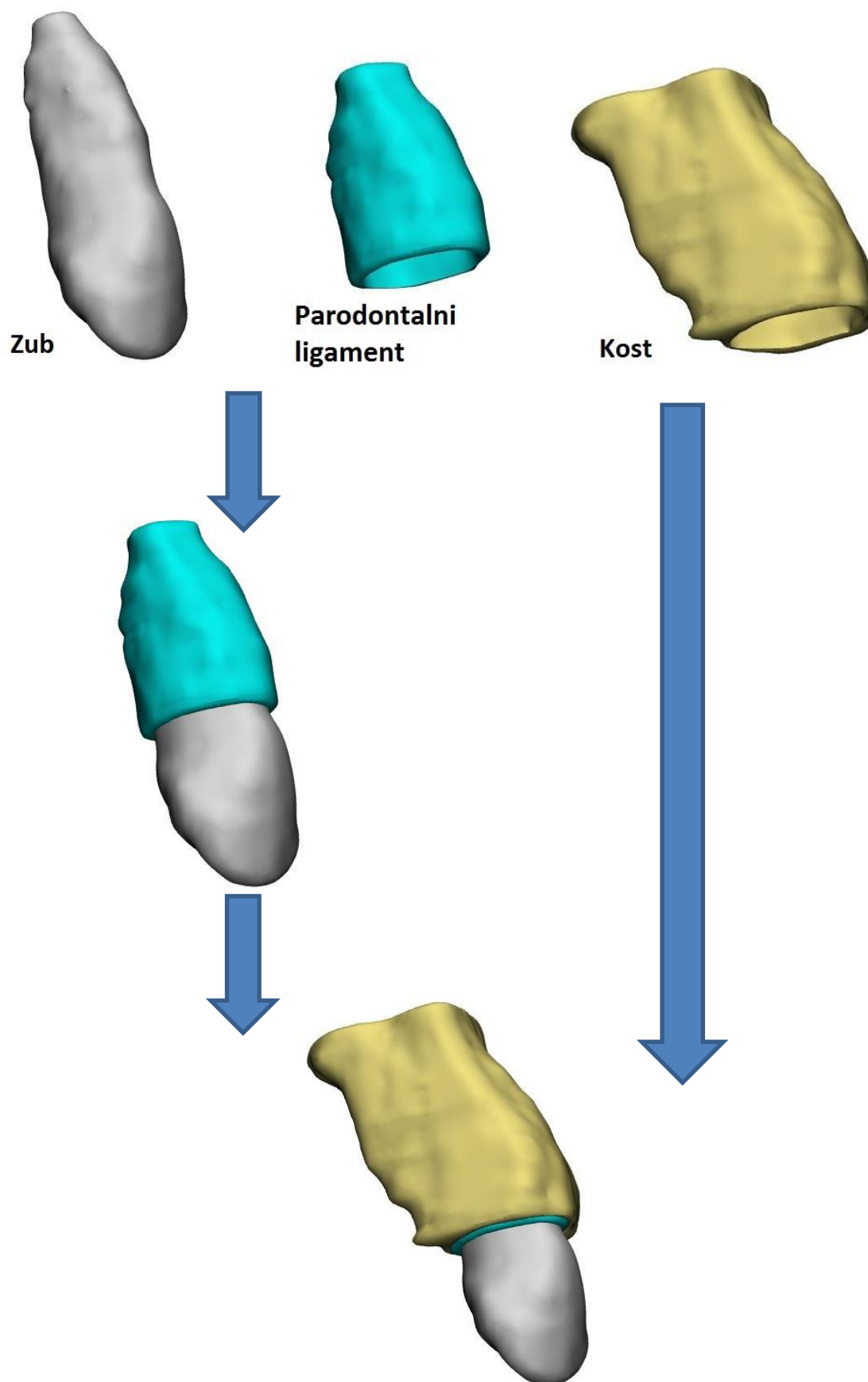


Slika 21. Segmentiranje tkiva

Zatim su izrađeni modeli zuba, PDL-a i kosti prije (slika 22) i poslije terapije (slika 23).



Slika 22. Modeli dobiveni iz snimki prije terapije



Slika 23. Modeli dobiveni iz snimki nakon terapije

4.4. Izračun položaja središta rotacije

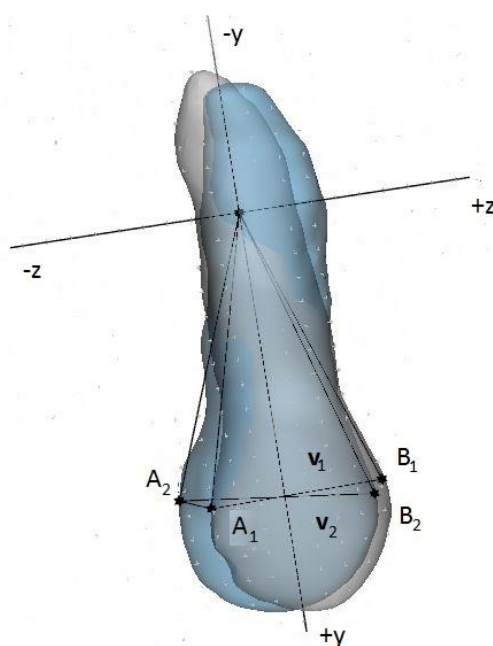
Ako pretpostavimo da je zub kruto tijelo, centar rotacije može se izračunati jednadžbama mehanike krutih tijela. Rotacija krutog tijela u trodimenzionalnom prostoru može se dobiti koristeći matrice rotacije. Matrica rotacije s kutom zakreta ϑ oko osi rotacije u YZ ravnini prikazana je kao [8]:

$$\mathbf{R}_x(\vartheta) = \begin{bmatrix} 1 & 0 & 0 \\ 0 & \cos(\vartheta) & -\sin(\vartheta) \\ 0 & \sin(\vartheta) & \cos(\vartheta) \end{bmatrix}. \quad (1)$$

Kut rotacije oko osi može se izračunati koristeći koordinate dvije proizvoljne točke krutog tijela prije i nakon rotacije, prema jednadžbi:

$$\mathbf{R}_x(\vartheta) \cdot \mathbf{v}_1 = \mathbf{v}_2. \quad (2)$$

Gdje je $\mathbf{R}_x(\vartheta)$ matrica rotacije zuba, a \mathbf{v}_1 i \mathbf{v}_2 su vektori definirani prema slici 22. Točke A i B su proizvoljno odabrane.



Slika 24. Položaji vektora \mathbf{v}_1 i \mathbf{v}_2

Zatim je iznos udaljenosti od ishodišta koordinatnog sustava do A_1 i A_2 izračunata prema jednadžbi

$$R = \frac{L/2}{\sin(\frac{\vartheta}{2})}, \quad (3)$$

gdje je L skalarna udaljenost od A_1 do A_2 .

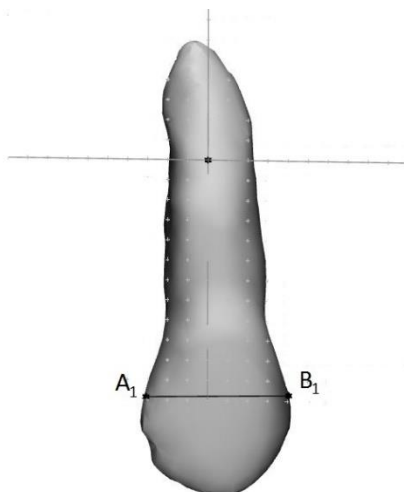
Koristeći geometrijski princip pravokutnih trokuta, koordinate CRot dobivaju se jednadžbama

$$[Crot(y) - A_1(y)]^2 + [Crot(z) - A_1(z)]^2 = R^2, \quad (4)$$

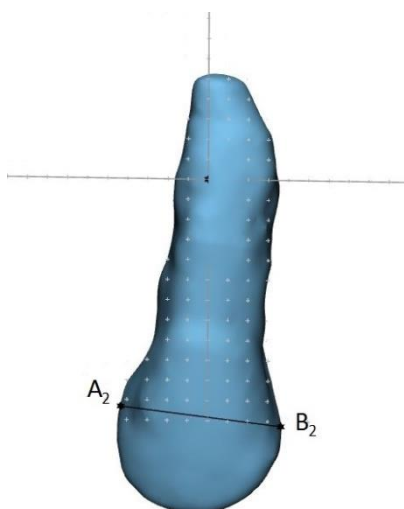
$$[Crot(y) - A_2(y)]^2 + [Crot(z) - A_2(z)]^2 = R^2. \quad (5)$$

$A_1(y)$ i $A_1(z)$ su koordinate točke A prije rotacije u YZ ravnini, a $A_2(y)$ i $A_2(z)$ su koordinate točke A nakon rotacije.

Prvi korak pri izračunu centra rotacije je odabrati proizvoljne točke A_1 i A_2 , B_1 i B_2 . Točke su prikazane na slikama 23. i 24. a njihove koordinate u tablici 4.



Slika 25. Definiranje točaka na modelu zuba prije terapije



Slika 26. Definiranje točaka na modelu zuba nakon terapije

Tablica 4. Koordinate točaka prikazanih na slikama 25 i 26

Točka	Y koordinata, mm	Z koordinata, mm
A ₁	11,8517	-3,0656
B ₁	11,7082	4,0568
A ₂	11,3335	-4,3103
B ₂	12,2438	3,6596

Koordinate točaka su iskorištene da bi se definirali vektori \mathbf{v}_1 i \mathbf{v}_2 ,

$$\mathbf{v}_2 = \begin{bmatrix} 0 \\ 0,9088 \\ 7,9699 \end{bmatrix}, \quad (6)$$

$$\mathbf{v}_1 = \begin{bmatrix} 0 \\ -0,1435 \\ 7,1224 \end{bmatrix}. \quad (7)$$

Zatim je jednačba (2) uvrštena u (1) pa slijedi:

$$\begin{bmatrix} 1 & 0 & 0 \\ 0 & \cos(\vartheta) & -\sin(\vartheta) \\ 0 & \sin(\vartheta) & \cos(\vartheta) \end{bmatrix} \cdot \begin{bmatrix} 0 \\ -0,1435 \\ 7,1224 \end{bmatrix} = \begin{bmatrix} 0 \\ 0,9088 \\ 7,9699 \end{bmatrix}. \quad (8)$$

Iz jednačbe (8) slijedi kut rotacije ϑ jednak

$$\vartheta = 17,006^\circ. \quad (9)$$

Zatim je potrebno dobiti skalarnu vrijednost R prema jednačbi (3). Prije toga očitavamo udaljenost $L = 1,3482 \text{ mm}$.

$$R = \frac{L/2}{\sin(\frac{\vartheta}{2})}, \quad (10)$$

$$R = 4,559 \text{ mm}. \quad (11)$$

Preostaje još u sustav jednačbi (4) i (5) uvrstiti poznate veličine te dobiti

$$[\text{Crot}(y) - 11,8517]^2 + [\text{Crot}(z) + 3,0656]^2 = 4,559^2, \quad (12)$$

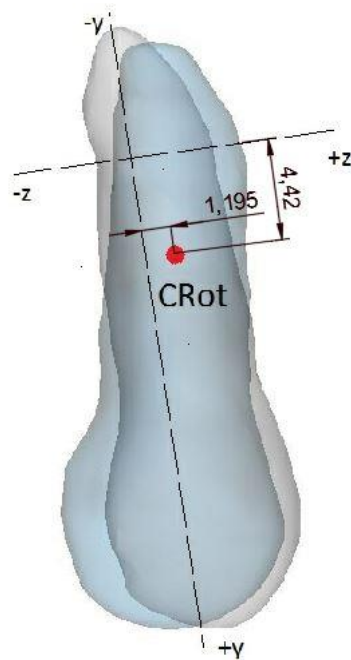
$$[\text{Crot}(y) - 11,3335]^2 + [\text{Crot}(z) + 4,3103]^2 = 4,559^2. \quad (13)$$

Rješavanjem sustava jednačbi dobivaju se koordinate centra rotacije


$$\text{Crot}(y) = 4,42 \text{ mm}, \quad (14)$$

$$\text{Crot}(z) = 1,195 \text{ mm}. \quad (15)$$

Na slici je prikazan preklop zuba prije i nakon terapije te položaj točke centra rotacije.

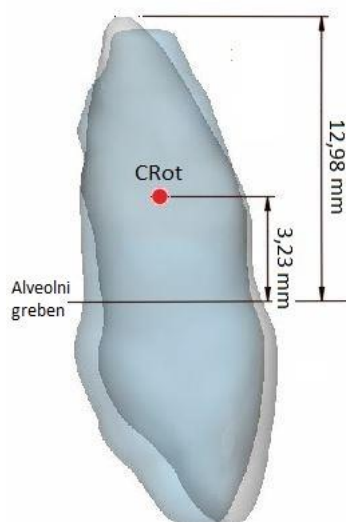


Slika 27. Položaj centra rotacije



Slika 28. Bočni prikaz preklopa zuba

Pomoću dobivenih vrijednosti centra rotacije, u programu *Mimics*, prikazan je centar rotacije s obzirom na alveolni greben. U literaturi se navodi da je standardni položaj centra rotacije zuba na 24% do 35% dužine alveolnog grebena. [9]



Slika 29. Položaj centra rotacije s obzirom na alveolni greben

Prema slici 29, položaj centra rotacije nalazi se na 24,88% dužine alveolnog grebena.

5. ZAKLJUČAK

Tijekom ortodonske terapije došlo je do pomaka zuba. Uz pomoć snimki čeljusti prije i poslije terapije izrađeni su 3D modeli desnog gornjeg očnjaka. Uslijed rotacije zuba tijekom terapije, određene su koordinate centra rotacije.

Set učitanih snimki sastoji se od 377 snimki za slučaj prije i jednako toliko za slučaj poslije terapije. Većinu snimki bilo je potrebno pojedinačno segmentirati da bi se dobili konačni željeni modeli. Modeli koji su dobiveni daju dobru reprezentaciju stvarnih modela i, osim prikazanih, nude mnoge informacije o terapiji koje inače ne bi bile dostupne. Analitičkom metodom određene su koordinate centra rotacije. Centar rotacije nalazi se na 3,23 mm od alveolnog grebena, odnosno na 24,88% od dužine alveolnog grebena. Dobiveni položaj centra rotacije odgovara standardnim slučajevima navedenima u literaturi koji iznose od 24% do 35% dužine alveolnog grebena. U programu *Mimics* su direktno uspoređeni slučajevi prije i poslije terapije te su položaji zuba vizualno dovedeni u vezu. To omogućuje kontrolu analitički dobivenog rješenja.

LITERATURA

- [1] William R. Proffit, Henry W. Fields, David M. Sarver: Contemporary Orthodontics, 2013.
- [2] R. Putz, R. Pabst, Ana Marušić: Sobotta, Atlas anatomije čovjeka, Svezak 1, Naklada slap
- [3] R.Scheid, G. Weiss: Woelfel's Dental Anatomy, Lippincott Williams and Wilkins, Philadelphia, 2001
- [4] <https://pocketdentistry.com/35-the-biology-of-tooth-movement/>, rujan 2019
- [5] Khalid Ashraf, Rohit Kulshrestha, Ragni Tandom, Harmeet Kaur, Pranshu Mathur: Biomechanics in orthodontics, *Indian Journal of Orthodontics and Dentofacial Research*, 2018
- [6] Joshua Broader MD, FACEP, Robert Preston MD: Imaging the Head and Brain, *Diagnostic Imaging for the Emergency Physician*, 2011.
- [7] Mimics Student Edition Course Book: *Mimics SE, 17.0.0.435*
- [8] Azin Zargham, Allahyar Geramy, Gholamreza Rouhi: Evaluation of long-term orthodontic tooth movement considering bone remodeling process and in the presence of alveolar bone loss using finite element method. *Orthodontic waves*, Teheran, Iran, 2016.
- [9] Monika Barta, Diplomski rad, Fakultet strojarstva i brodogradnje, Zagreb 2017.

PRILOZI

I. CD-R disc