

# Određivanje središta rotacije i pomaka krune zuba kod ortodontske terapije

---

**Panić, Tina**

**Undergraduate thesis / Završni rad**

**2019**

*Degree Grantor / Ustanova koja je dodijelila akademski / stručni stupanj:* **University of Zagreb, Faculty of Mechanical Engineering and Naval Architecture / Sveučilište u Zagrebu, Fakultet strojarstva i brodogradnje**

*Permanent link / Trajna poveznica:* <https://urn.nsk.hr/urn:nbn:hr:235:877999>

*Rights / Prava:* [In copyright](#)/[Zaštićeno autorskim pravom.](#)

*Download date / Datum preuzimanja:* **2024-09-07**

*Repository / Repozitorij:*

[Repository of Faculty of Mechanical Engineering and Naval Architecture University of Zagreb](#)



SVEUČILIŠTE U ZAGREBU  
FAKULTET STROJARSTVA I BRODOGRADNJE

# ZAVRŠNI RAD

**Tina Panić**

Zagreb, 2019.

SVEUČILIŠTE U ZAGREBU  
FAKULTET STROJARSTVA I BRODOGRADNJE

# ZAVRŠNI RAD

Mentor:

Prof. dr. sc. Tanja Jurčević Lulić, dipl. ing.

Student:

Tina Panić

Zagreb, 2019.

Izjavljujem da sam ovaj rad izradila samostalno koristeći znanja stečena tijekom studija i navedenu literaturu.

Zahvaljujem svojoj mentorici, prof. dr. sc. Tanji Jurčević Lulić, na savjetima i ukazanoj pomoći tijekom izrade ovog rada.

Zahvaljujem dr.sc. Jasni Leder Horina na savjetima, pomoći, razumijevanju te puno izdvojenog vremena tijekom cijele godine.

Tina Panić



SVEUČILIŠTE U ZAGREBU  
**FAKULTET STROJARSTVA I BRODOGRADNJE**



Središnje povjerenstvo za završne i diplomske ispite  
Povjerenstvo za završne ispite studija strojarstva za smjerove:  
procesno-energetski, konstrukcijski, brodstrojarski i inženjersko modeliranje i računalne simulacije

Sveučilište u Zagrebu Fakultet strojarstva i brodogradnje	
Datum	Prilog
Klasa:	
Ur.broj:	

## ZAVRŠNI ZADATAK

Student: **Tina Panić** Mat. br.: 0035198520

Naslov rada na hrvatskom jeziku: **Određivanje središta rotacije i pomaka krune zuba kod ortodontske terapije**

Naslov rada na engleskom jeziku: **Determination of rotation centre and tooth crown displacement during orthodontic treatment**

Opis zadatka:

Kod ortodontske terapije, o početnom položaju zuba ovisi odabir vrste pomaka zuba, a to su ekstruzija/intruzija, rotacija, naginjanje zuba te translacijski pomak cijelog zuba. Ovisno o vrsti pomaka, javlja se karakteristična točka zuba koja se naziva središte rotacije. Središte rotacije zuba je točka oko koje se zub rotira prilikom naginjanja zuba.

U radu je potrebno, na temelju CT snimaka pacijenta izraditi model zuba s okolnim tkivom prije i poslije ortodontske terapije. Cilj je utvrditi središte rotacije zuba i pomak vrha krune zuba koji nastaje uslijed naginjanja zuba. Model se treba sastojati od jednokorijenskog zuba (sjekutić), parodontnog ligamenta i okolne kosti koja se sastoji od kortikalnog i spužvastog dijela.

Potrebne parametre modela dogovoriti s mentorom.

U radu navesti korištenu literaturu i eventualnu dobivenu pomoć.

Zadatak zadan:  
29. studenog 2018.


Rok predaje rada:  
1. rok: 22. veljače 2019.  
2. rok (izvanredni): 28. lipnja 2019.  
3. rok: 20. rujna 2019.

Predvideni datumi obrane:  
1. rok: 25.2. - 1.3. 2019.  
2. rok (izvanredni): 2.7. 2019.  
3. rok: 23.9. - 27.9. 2019.

Zadatak zadao:

  
Prof.dr.sc. Tanja Jurčević Lulić

Predsjednik Povjerenstva:

  
Prof./dr. sc. Igor Balen

**SADRŽAJ**

SADRŽAJ.....	I
POPIS SLIKA.....	IV
POPIS TABLICA.....	VI
POPIS OZNAKA.....	VII
SAŽETAK.....	VIII
SUMMARY.....	IX
1. UVOD.....	1
2. ZUBI.....	2
2.1. Strane zuba.....	2
2.2. Razvoj zuba.....	3
2.3. Podjela zuba.....	3
2.3.1. Morfološki oblik.....	3
2.3.1.1 Sjekutići.....	4
2.3.1.2 Očnjaci.....	5
2.3.1.3 Pretkutnjaci.....	6
2.3.1.4 Kutnjaci.....	7
2.3.2. Period nicanja zuba.....	8
2.3.2.1 Mliječna denticija.....	8
2.3.2.2 Trajna denticija.....	8
2.4. Građa zuba.....	9
2.4.1. Anatomija zuba.....	9
2.4.1.1 Kruna zuba.....	9
2.4.1.2 Vrat zuba.....	9
2.4.1.3 Korižen zuba.....	9
2.4.2. Struktura zuba.....	10
2.4.2.1 Čaklina.....	10
2.4.2.2 Dentin.....	10
2.4.2.3 Cement.....	10
2.4.2.4 Pulpa.....	10
2.5. Potporne strukture.....	11
2.5.1. Gingiva.....	11
2.5.2. Parodontni ligament.....	11
2.5.3. Alveole.....	12
2.6. Označavanje zuba.....	12
2.7. Bolesti zuba.....	13

---

3.	KOŠTANA PREGRADNJA.....	14
4.	ORTODONCIJA .....	16
4.1.	Nepravilnosti položaja zubi .....	16
4.1.1.	Ectopia dentis.....	16
4.1.2.	Heterotopia dentis .....	17
4.1.3.	Transpositio dentis .....	17
4.1.4.	Inklinacija .....	17
4.1.5.	Rotacija.....	17
4.1.6.	Bodily pomicanje .....	18
4.1.7.	Suprapozicija.....	18
4.1.8.	Infrapozicija.....	18
4.2.	Ortodontske naprave.....	19
4.2.1.	Fiksne ortodontske naprave .....	19
4.2.2.	Mobilne ortodontske naprave .....	20
4.2.3.	Lingvalna ortodontcija.....	21
4.3.	Sile i pomaci .....	21
4.3.1.	Centar otpora.....	21
4.3.2.	Centar rotacije.....	22
4.3.3.	Vrste pomicanja zuba .....	23
4.3.3.1	Translacija.....	23
4.3.3.2	Naginjanje.....	23
4.3.3.3	Rotacija.....	24
4.3.3.4	Intruzija i ekstruzija.....	25
4.3.4.	Faze pomicanja zuba .....	25
4.3.4.1	Faza premještanja.....	25
4.3.4.2	Faza stagnacije .....	25
4.3.4.3	Faza akceleracije i linearnog rasta pomaka .....	25
5.	METODOLOGIJA RADA .....	26
5.1.	Materialise Mimics.....	26
5.2.	Kreiranje modela zuba.....	27
5.3.	Određivanje centra rotacije geometrijskom metodom .....	29
5.4.	Očitavanje gustoće alveolne kosti prije i nakon terapije .....	30
5.5.	Određivanje centra rotacije metodom konačnih elemenata.....	37
5.6.	Pomak krune zuba .....	37
5.7.	Pomak korijena zuba .....	39
5.8.	Nagib zuba .....	40
5.9.	Rotacija.....	41

6. ZAKLJUČAK.....	42
7. LITERATURA.....	43



**POPIS SLIKA**

Slika 1. Usna šupljina [2].....	1
Slika 2. Zubni lukovi [4].....	2
Slika 3. Strane zuba .....	3
Slika 4. Sjekutići desne strane maksile i mandibule [6].....	4
Slika 5. Očnjaci desne strane maksile i mandibule [6].....	5
Slika 6. Prekutnjaci desne strane maksile i mandibule [6] .....	6
Slika 7. Kutnjaci desne strane maksile i mandibule [6] .....	7
Slika 8. Mliječna denticija .....	8
Slika 9. Trajna denticija.....	9
Slika 10. Građa zuba [3] .....	11
Slika 11. Označavanje zuba [9].....	12
Slika 12. Proces koštane pregradnje [10] .....	15
Slika 13. Ectopia dentis [13].....	16
Slika 14. Transpositio dentis [13] .....	17
Slika 15. Rotacija [13].....	18
Slika 16. Suprapozicija [13].....	18
Slika 17. Infrapozicija [13] .....	19
Slika 18. Edgewise bravica [14].....	19
Slika 19. Klasične metalne bravice [15].....	20
Slika 20. Klasične estetske bravice [15].....	20
Slika 21. Mobilna ortodontska naprava [15].....	21
Slika 22. Lingvalna ortodoncija [15].....	21
Slika 23. Različit smještaj centra otpora [16] .....	22
Slika 24. Centar rotacije [17] .....	22
Slika 25. Geometrijsko određivanje centra rotacije [17] .....	23
Slika 26. Translacija zuba [17].....	23
Slika 27. Kontrolirano naginjanje [17] .....	24
Slika 28. Nekontrolirano naginjanje [17] .....	24
Slika 29. Faze pomicanja zuba.....	25
Slika 30. Odabir orijentacije .....	26
Slika 31. HU vrijednosti za zub .....	27
Slika 32. 3D model čeljusti.....	28

---

Slika 33. Modeliranje zuba s okolnim tkivom .....	28
Slika 34. Poravnanje modela radi određivanja pomaka zuba .....	29
Slika 35. Centar rotacije .....	30
Slika 36. Položaj točaka za očitavanje HU vrijednosti.....	31
Slika 37. Podjela presjeka na kojima su obavljena mjerenja .....	32
Slika 38. Dijagram HU vrijednosti na labijalnoj strani .....	35
Slika 39. Dijagram HU vrijednosti na oralnoj strani.....	35
Slika 40. Usporedba gustoća oralne i labijalne strane .....	37
Slika 41. Pomaci točaka A i B u smjeru X i Y osi .....	38
Slika 42. Pomaci točaka A i B u smjeru Z osi .....	39
Slika 43. Pomak točke C u smjeru Y osi .....	40
Slika 44. Pomak točke C u smjeru X i Z osi.....	40
Slika 45. Nagib zuba.....	41
Slika 46. Rotacija zuba .....	41

**POPIS TABLICA**

Tablica 1. HU vrijednosti određenih tkiva [18] .....	27
Tablica 2. HU vrijednosti mjernih točaka prije terapije .....	33
Tablica 3. HU vrijednosti mjernih točaka nakon terapije.....	34
Tablica 4. Usporedba HU vrijednosti prije i nakon terapije za labijalnu i oralnu stranu .....	36

**POPIS OZNAKA**

<b>Oznaka</b>	<b>Jedinica</b>	<b>Opis</b>
$l_A$	mm	ukupan pomak točke A
$l_B$	mm	ukupan pomak točke B
$l_C$	mm	ukupan pomak točke C
$u_A$	mm	pomak točke A u smjeru osi X
$u_B$	mm	pomak točke B u smjeru osi X
$u_C$	mm	pomak točke C u smjeru osi X
$v_A$	mm	pomak točke A u smjeru osi Y
$v_B$	mm	pomak točke B u smjeru osi Y
$v_C$	mm	pomak točke C u smjeru osi Y
$w_A$	mm	pomak točke A u smjeru osi Z
$w_B$	mm	pomak točke B u smjeru osi Z
$w_C$	mm	pomak točke C u smjeru osi Z
HU	-	<i>Hounsfield units</i> - vrijednosti gustoće preko nijansi sive boje

## **SAŽETAK**

U ovom radu analiziran je pomak krune zuba prije i nakon ortodontske terapije te je objašnjeno određivanje centra rotacije zuba koristeći personalizirane CT snimke i programski paket Mimics 17.0. Prvi dio rada sadržava teoretski dio potreban za razumijevanje provedene analize. Tu su opisane sve vrste zuba u ustima, njihova građa, koštana pregradnja uslijed pomicanja zuba te nepravilnosti u njihovom položaju. Također su spomenute naprave koje se koriste za ispravljanje nepravilnosti u položaju te sama biomehanika zuba. Drugi dio rada opisuje postupak analize personaliziranog modela zuba s okolnim tkivom od izrade 3D modela do određivanja pomaka uslijed ortodontske terapije.

Ključne riječi: zub, ortodontska terapija, pomak zuba, centar rotacije, biomehanika, koštana pregradnja

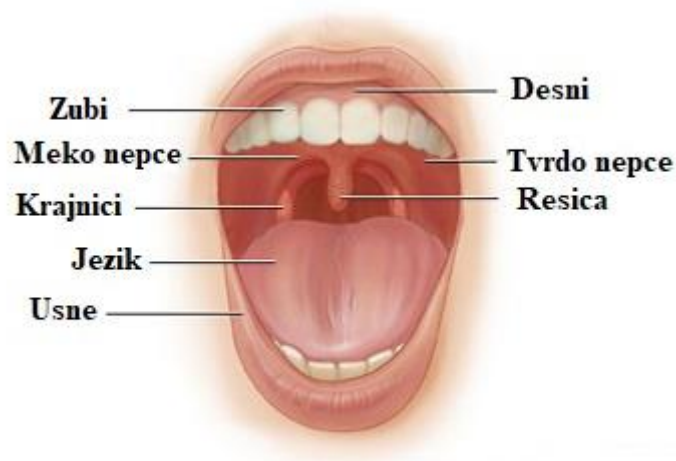
**SUMMARY**

In this research a tooth crown displacement before and after orthodontic treatment is analysed and determination of rotation centre using personalized CT images is explained. In the first part of the paper, theory required to understand performed analysis is explained. Also, this part contains description of all teeth in the mouth, their structure, bone remodeling due to teeth movement and irregularity in their position. The equipment used to correct irregularity in teeth position and biomechanics of tooth itself is also mentioned and explained. The second part of the paper describes analysis of personalized tooth model with surrounding tissue from the 3D model made using CT scans. It also describes application of this model to determine a tooth displacement during an orthodontic treatment.

Key words: tooth, orthodontic treatment, tooth displacement, rotation centre, biomechanics, bone remodeling

## 1. UVOD

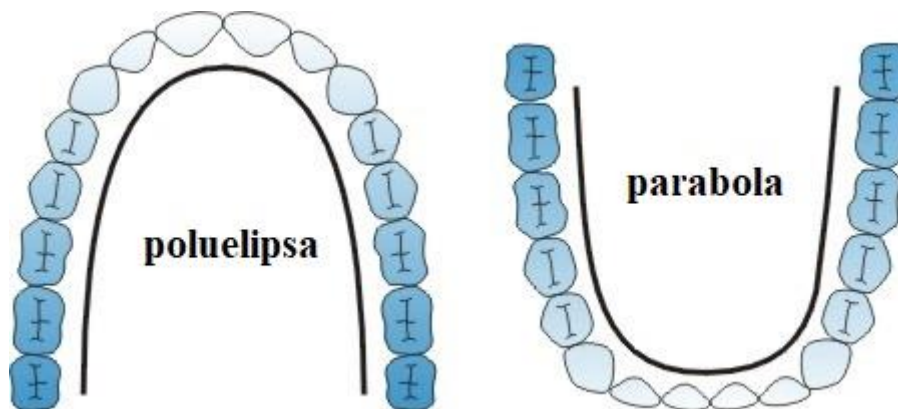
Usta ili usna šupljina (lat. *cavum oris*) je šupljina u prednjem donjem dijelu glave, a seže od usana do ždrijela [Slika 1.]. Služi za uzimanje hrane, koja se u njoj žvakanjem prerađuje i potiskuje u ždrijelo te se stoga smatra početnim dijelom probavnog sustava. U ustima se nalaze zubi koji drobe i usitnjuju hranu, jezik koji ju prevrće i namješta u položaj pogodan za žvakanje i žlijezde slinovnice koje lučenjem sline započinju kemijsku reakciju razgradnje šećera. Također, usna šupljina sudjeluje u disanju i tvorbi glasova. U njoj se nalaze osjetila za bol, dodir i toplinu te osjetna tjelešca za različite vrste okusa [1].



Slika 1. Usna šupljina [2]

## 2. ZUBI

Zubi (lat. *dentes*) su čvrsti, mineralizirani žvačni organi čija je funkcija grizenje i žvakanje hrane, a kod životinja još i hvatanje i držanje plijena te ponekad i obrana od napada [3]. Položaj zubi u čeljusti i njihov oblik određen je genetskom determinantom, odnosima ravnoteže sile mišića između obraza i jezika, silama žvakanja te različitim silama koje djeluju tijekom rasta i razvoja [4]. Zubi su podijeljeni u dvije čeljusti: gornju nazvanu maksila i donju pod nazivom mandibula. U čeljustima zubi tvore zubni niz: gornji oblika poluelipse, a donji u obliku parabole [Slika 2.]. Oblik zuba je također prilagođen funkciji koju imaju u procesu preradbe hrane pa tako razlikujemo: sjekutiće, očnjake, pretkutnjake i kutnjake.

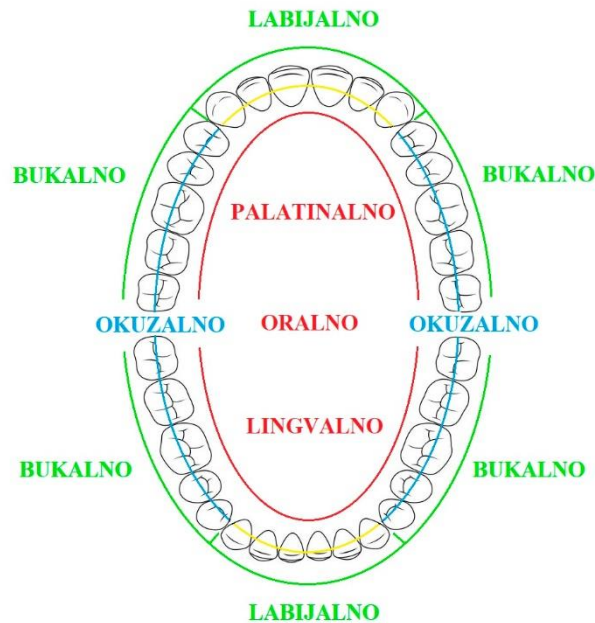


Slika 2. Zubni lukovi [4]

### 2.1. Strane zuba

Pri opisivanju zuba često se koriste različiti nazivi koji opisuju njihove strane. Prednji zubi (sjekutići i očnjaci) imaju četiri strane i jedan sječivi brid, a bočni (pretkutnjaci i kutnjaci) imaju pet površina. Vanjska strana prednjih zuba naziva se vestibularna ili labijalna jer je okrenuta prema usnama. Za stražnje zube, vanjska strana se naziva bukalna jer je okrenuta prema obrazima. Unutarnja strana svih zuba se naziva oralna jer je okrenuta prema usnoj šupljini. Također, oralna strana gornjeg zubnog luka nazvana je palatinalna, a donjeg zubnog luka, lingvalna. Strana zuba okrenuta prema antagonistima suprotne čeljusti naziva se grizna ili okuzalna ravnina za stražnje zube i sječivi brid ili greben za prednje zube. Slika 3. prikazuje spomenute strane svih zuba u čeljusti.





Slika 3. Strane zuba

## 2.2. Razvoj zuba

Razvoj zuba ili odontogeneza niz je složenih biokemijskih procesa koje kontroliraju geni. Razvoj mliječnih zuba započinje u 6. tjednu embrionalnog razvoja formiranjem 20 zubnih pupoljaka u zubnim gredicama. Razvoj zametaka trajnih zuba započinje u 5. mjesecu embrionalnog razvoja također formiranjem pupoljaka trajnih zuba [3]. Poremećaji normalnog razvoja zuba uzrokuju:

- abnormalnost broja zuba:
  - *hipodoncija* (smanjen broj zuba)
  - *hiperdoncija* (povećan broj zuba)
- abnormalnost veličine i oblika zuba:
  - *mikrodoncija* (mali zubi)
  - *makrodoncija* (veliki zubi)
- abnormalnost strukture zuba:
  - *taurodontizam* (izduženje pulpnih komora kutnjaka).

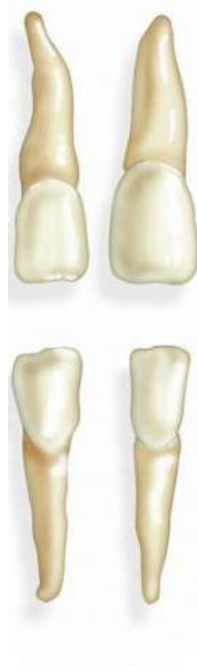## 2.3. Podjela zuba

### 2.3.1. Morfološki oblik

Prema morfološkim karakteristikama zube dijelimo na: sjekutiće, očnjake, pretkutnjake i kutnjake.

### 2.3.1.1 Sjekutići

Sjekutići [Slika 4.] služe grizenju i sječenju hrane pa stoga imaju lopatasti oblik s tankim i oštrim bridom. Nalaze se u sredini zubnog luka gornje i donje čeljusti. Središnji sjekutići smješteni su uz središnju liniju, koja dijeli čeljusti na lijevu i desnu polovicu. Uz središnje smješteni su bočni ili lateralni sjekutići [3]. Variraju veličinom, tj. gornji sjekutići su obično veći od donjih, posebno oni u sredini maksile [5]. Prednje (labijalne) strane sjekutića su lagano konveksne, dok su stražnje (oralne) strane lagano konkavne. Korijen sjekutića je jednostruki i konusni.



**Slika 4. Sjekutići desne strane maksile i mandibule [6]**

### 2.3.1.2 Očnjaci

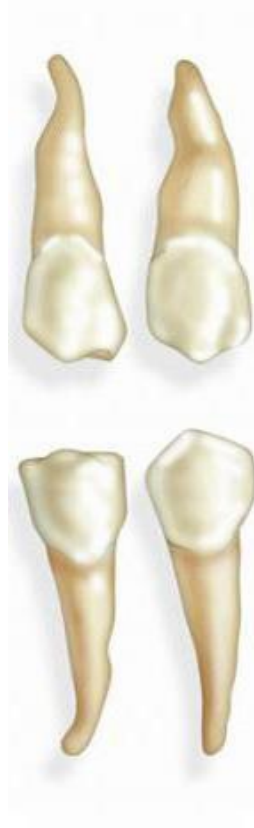Uloga očnjaka je trganje i usitnjavanje žilavije hrane kao što je meso. Nalaze se pored lateralnih sjekutića. Očnjaci [Slika 5.]su najdulji zubi u čeljusti, i to uglavnom zbog duljine korijena koji može biti i do 3 cm dugačak i time daje stabilnost. Kruna očnjaka ima oblik četverostrane piramide ili masivnog šiljka sa zaobljenim vrhom. Naročito masivnu krunu imaju gornji očnjaci [5].



**Slika 5. Očnjaci desne strane maksile i mandibule [6]**

### 2.3.1.3 Pretkutnjaci

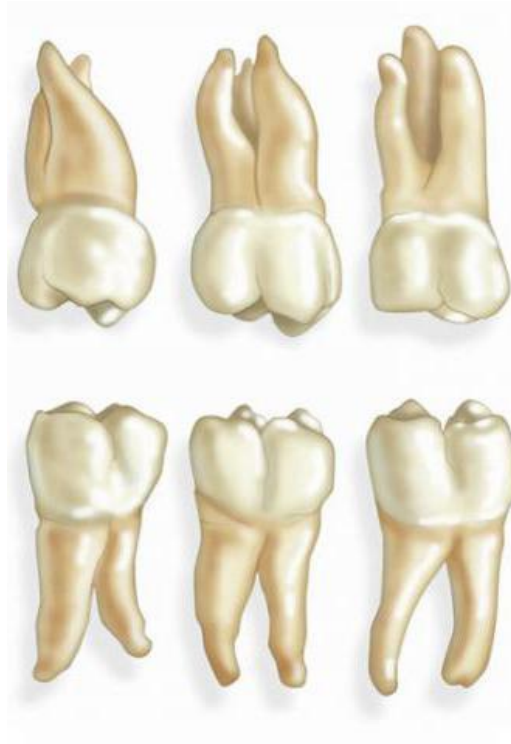Pretkutnjaci [Slika 6.] služe sjeckanju i usitnjavanju hrane, a nalaze se pored očnjaka. Postoji ravniji dio zuba kao kod kutnjaka, ali postoje i šiljati dijelovi za grizenje i trganje, stoga možemo reći da je građen kombinacijom kutnjaka i očnjaka. Razlikujemo prvi i drugi pretkutnjak. Svi pretkutnjaci imaju jedan korijen, osim prvog pretkutnjaka maksile koji ima dva korijena. Pretkutnjaci postoje samo kao trajni zubi i nema ih u mliječnoj fazi, a kad izrastu zamjenjuju mliječne kutnjake [5].



**Slika 6. Pretkutnjaci desne strane maksile i mandibule [6]**

#### 2.3.1.4 Kutnjaci

Kutnjaci [Slika 7.] su zubi smješteni na kraju zubnog luka, a funkcija im je drobljenje i usitnjavanje hrane. Kutnjake nazivamo prvi, drugi i treći gledajući sprijeda prema kraju čeljusti. Treći kutnjak nazivamo još i umnjak i oni izrastaju zadnji od svih zubi, između 17. i 25. godine života. Nije rijedak slučaj da umnjak uopće ne izraste. Prvi i drugi kutnjak imaju sličnosti s pretkutnjacima, ali su veći. Građa umnjaka može jako varirati, ali su najčešće manji od ostalih kutnjaka [5].



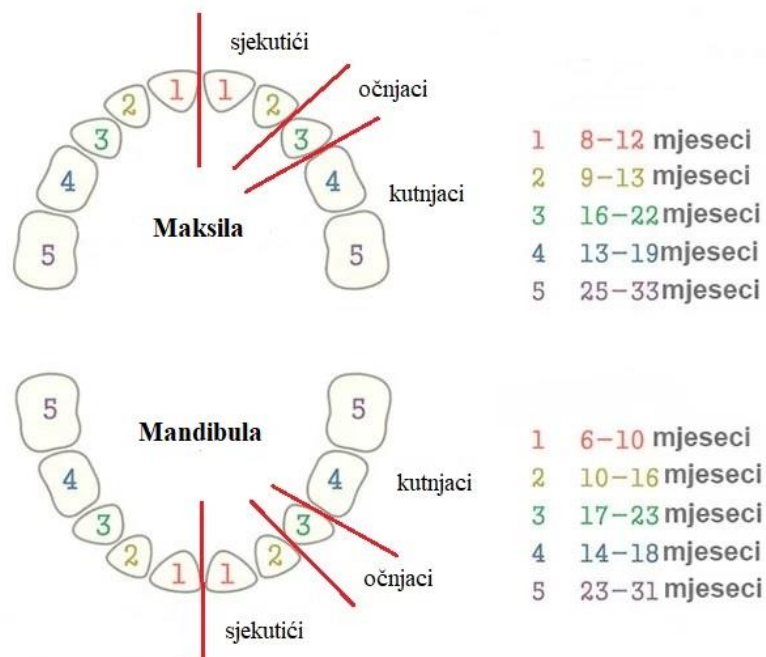
**Slika 7. Kutnjaci desne strane maksile i mandibule [6]**

### 2.3.2. Period nicanja zuba

Neke životinje mijenjaju zube cijeloga života, a neke nikada. Kod ljudi, zubi se javljaju u dvije generacije, kao mliječna i trajna denticija [3].

#### 2.3.2.1 Mliječna denticija

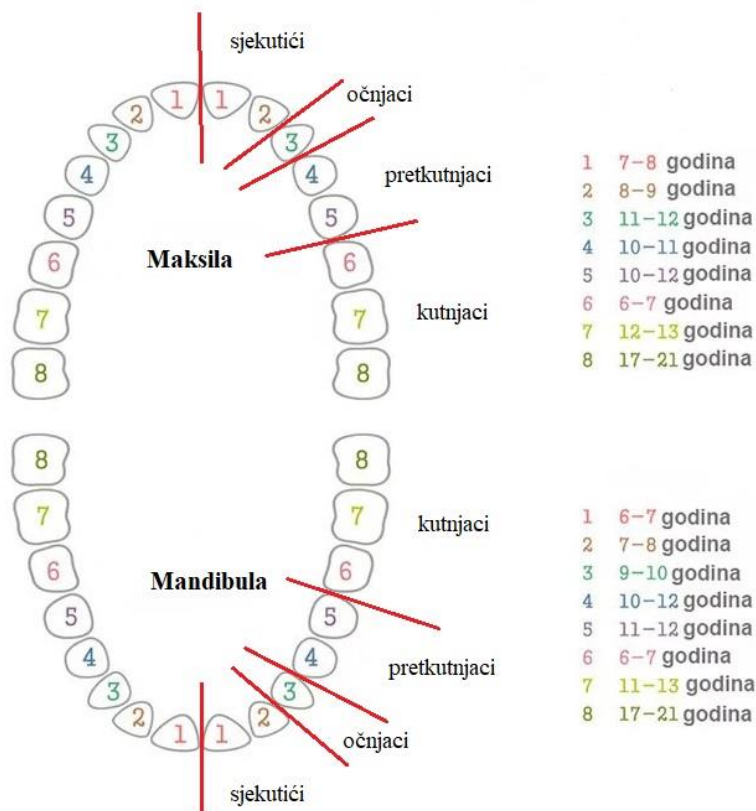
Nicanje mliječnih zuba započinje između 6. i 30. mjeseca života, a završava obično do 3. godine života. Mliječna denticija sadrži 20 zuba koji se sastoje od 8 sjekutića, 4 očnjaka i 8 kutnjaka [Slika 8.].



**Slika 8. Mliječna denticija**

#### 2.3.2.2 Trajna denticija

Trajna denticija sastoji se od 32 zuba: 8 sjekutića, 4 očnjaka, 8 pretkutnjaka i 12 kutnjaka [Slika 9.]. Prijelazno razdoblje iz mliječne u trajnu denticiju naziva se mješovita ili prijelazna denticija i traje od nicanja prvog trajnog zuba do gubitka posljednjeg mliječnog zuba. Mješovitu denticiju započinju kutnjaci u mandibuli oko 6. godine života nakon kojih slijede kutnjaci u maksili i zatim kreće izmjena mliječnih zuba u trajne.



Slika 9. Trajna denticija

## 2.4. Građa zuba

### 2.4.1. Anatomija zuba

Svaki zub se sastoji od tri osnovna dijela: krune, vrata i korijena [Slika 10.].

#### 2.4.1.1 Kruna zuba

Krunu zuba (lat. *corona dentis*) možemo podijeliti na dva dijela: anatomsku i kliničku krunu. Anatomska kruna je dio zuba prekriven caklinom te se kod zubnog niza ne vidi cijela jer joj je vratni dio prekriven desnama. Klinička kruna je vidljivi dio zuba i može, ali ne mora, odgovarati anatomskej kruni. Kruna zuba se obično mijenja tijekom života uslijed resorpcije okolnog koštanog tkiva, povlačenja gingive i slično [7].

#### 2.4.1.2 Vrat zuba

Vrat zuba (lat. *collum s. cervix dentis*) je suženje u obliku plitkog žlijeba između krune i korijena zuba. Za razliku od krune zuba, vrat nije prekriven tvrdom caklinom pa izloženost i nezaštićenost zubnih vratova uslijed povlačenja desni dovodi do preosjetljivosti zuba.

#### 2.4.1.3 Korijen zuba

Korijen zuba (lat. *radix dentis*) je dio zuba prekriven cementom i usađen u zubnu jamicu (alveolu). Broj i veličina korjenova varira od zuba do zuba [7]. Sjekutići, očnjaci i pretkutnjaci

(s izuzetkom prvog gornjeg pretkutnjaka) imaju jedan korijen, gornji prvi pretkutnjak i donji kutnjaci imaju dva korijena, a gornji kutnjaci imaju tri korijena.

#### **2.4.2. Struktura zuba**

Zube izgrađuju tvrda i meka zubna tkiva. Tvrda su zubna tkiva caklina, dentin i cement, a meko zubno tkivo je pulpa [Slika 10.][3].

##### *2.4.2.1 Caklina*

Zubna caklina je najtvrdje i najmineraliziranije tkivo u čovjekovom tijelu koje prekriva površinu zubne krune. Sastoji se od 4-6% organskih i 94-96% neorganskih tvari, primarno hidroksiapatita. Caklina je djelomično prozirna tako da boja zuba ovisi o boji dentina i prozirnosti cakline. Na prozirnost utječu: debljina, gustoća, kalcifikacija i homogenost cakline [7]. Caklina igra vrlo veliku ulogu u zaštiti zuba od karijesa stvarajući barijeru koja štiti unutarnje slojeve od kiselina, plaka (sloj bakterija koji se nalazi na površinama usta) i ledenih i vrućih pića i hrane.

##### *2.4.2.2 Dentin*

Dentin ili zubna kost je čvrsto tkivo koje izgrađuje najveći dio zuba [7]. Prekriven je caklinom s gornje strane i cementom s donje strane pa se ne vidi pri pregledu zuba. Po sastavu je sličan kostima te se sastoji od 28% organskih i 72% neorganskih materijala. Prevladavaju kristali hidroksiapatita ugrađeni u čvrstu mrežu kolagenih vlakana, a soli kalcija ga čine veoma otpornim na pritisak. Dentin se stvara kontinuirano tijekom cijelog života, a boja mu varira od žućkaste do bijelosiive [7].

##### *2.4.2.3 Cement*

Cement je mineralizirano vezivno tkivo koje prekriva dentin u predjelu anatomskog dijela korijena zuba [7]. Sastavom je također sličan kostima s 32% organskih i 68% anorganskih materijala. Kao i dentin, stvara se tijekom cijelog života i vrlo lako se obnavlja. U njemu se nalazi sustav kanalića kroz koje prolaze tanka vlakna koja vežu zub za okolnu kost.

##### *2.4.2.4 Pulpa*

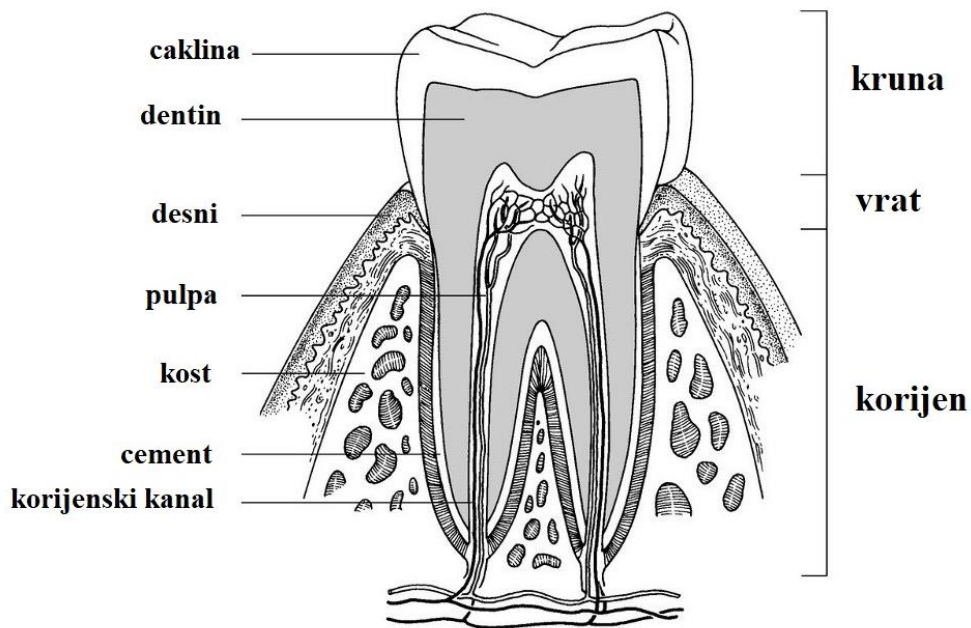
Zubna pulpa ispunjava unutrašnjost zuba. Osnovni strukturni element su vezivno-tkivne stanice, vlakna i osnovna supstanca u kojoj se nalaze kolagena i živčana vlakna, krvne i limfne žile i mali broj stanica. S godinama se pulpa postupno smanjuje, ali se smanjuje i zubna šupljina zbog stvaranja novih slojeva dentina. Pulpa ima više funkcija:

- formativnu (produkcija kolagenih vlakana i stvaranje dentina)
- nutritivna (opskrbljuje sve dijelove zuba hranjivim tvarima)
- neurosenzorna (sadrži osjećajna živčana vlakna)



- obrambena (stvaranje sekundarnog i tercijarnog dentina).

Endodoncija je grana stomatologije koja se bavi bolestima pulpe.



Slika 10. Građa zuba [3]

## 2.5. Potporne strukture

Tkiva koja pružaju potporu zubima nazivaju se jednim imenom parodont. Tu spadaju gingiva, parodontni ligament i alveolna kost (alveola).

Fiziološke uloge potpornih struktura su:

- potporna (biološka i mehanička veza zuba s alveolom)
- formativna (reparatorni potencijal koji obavljaju stanice)
- nutritivna (arterijske krvne žile)
- neurosenzorna
- zaštitna (prihvata i amortizira sile koje djeluju na zub).

### 2.5.1. Gingiva

Gingiva je sluznica koja prekriva alveolarne nastavke maksile i mandibule. Možemo ju podijeliti na slobodnu (marginalnu) gingivu koja oblaže vrat zuba te je visine 0,5-2 mm i pripolnu gingivu koja se nastavlja na slobodnu u smjeru korijena zuba. Prostor između gingive i zuba naziva se gingivalni sulkus [7].

### 2.5.2. Parodontni ligament

Parodontni ligament (PDL) je gusto vezivno tkivo koje okružuje korijen zuba i primarna funkcija mu je da ga pričvršćuje za okolnu alveolnu kost. Prostor između zuba i kosti naziva se parodontalni prostor. U njemu se nalaze stanice, krvne i limfne žile, živci i koštana

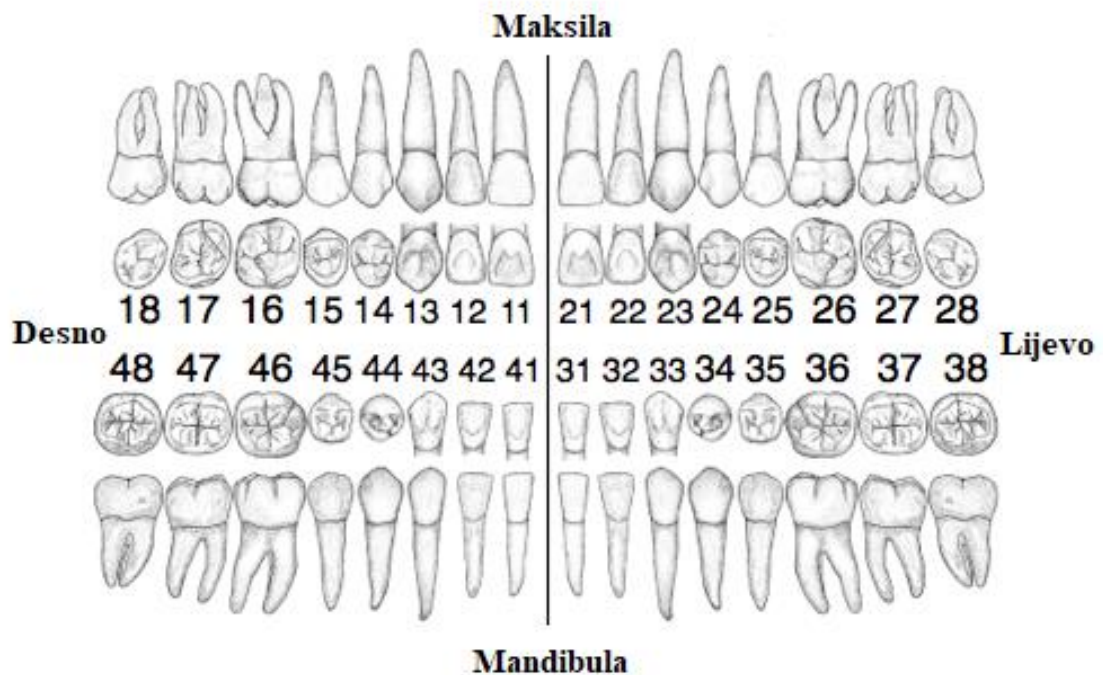
(Scharpeyeva) vlakna (kolagena, neelastična vlakna koja ograničavaju pokrete zuba u fiziološkim granicama). Stanice (osteoklasti i osteoblasti) parodontnog ligamenta sudjeluju u stvaranju i resorpciji tvrdih tkiva parodonta (cementa i alveolne kosti). Krvne žile osiguravaju hranu stanicama parodontnog ligamenta, cementa i alveolne kosti. Živci su zaduženi za prijenos osjeta boli, pritiska i dodira [8].

### 2.5.3. Alveole

Alveole su zubne čašice smještene u alveolarnim nastavcima maksile i mandibule, međusobno odijeljene pregradama. Zid alveole naziva se i prava alveolarna ili vlaknasta kost s obzirom na to da su u nju ugrađeni krajevi parodontalnih vlakana.

## 2.6. Označavanje zuba

Postoji više sustava obilježavanja zuba. Danas se najviše koristi binarni brojčani sustav dogovoren na zasjedanju Međunarodne stomatološke federacije u Bukureštu, 1970. godine prikazan na slici 11. Zubni lukovi su podijeljeni na četiri kvadranta koji su obilježeni brojevima od 1 do 4 za trajnu denticiju i od 5 do 8 za mliječnu denticiju. Broj 1 označava gornji desni kvadrant, 2 gornji lijevi, 3 donji lijevi i 4 donji desni kvadrant trajne denticije. Istim redom podijeljeni su i kvadranti mliječne denticije. Drugi broj u sustavu označava položaj zuba u kvadrantu polazeći od prednjih prema stražnjim zubima.



Slika 11. Označavanje zuba [9]

## **2.7. Bolesti zuba**

Najčešće bolesti zuba su karijes, pulpitis (upala zubne pulpe) i parodontne bolesti. Karijes je kronična bolest tvrdih zubnih tkiva koje dovodi do razaranja zuba [7]. Započinje na površini zuba, razaranjem cakline, i prodire u dubinu i širinu zahvaćajući ostale strukture zuba. Kada karijes dođe do zubne pulpe nastaje pulpitis. Ukoliko infekcija prijeđe na okolna tkiva i strukture, dolazi do parodontnih bolesti. Liječenje se provodi uklanjanjem oštećenog dijela zubnog tkiva i popunjavanjem plombom. Vađenje zuba ili ekstrakcija se primjenjuje ako su zubne krune ili korijeni jako oštećeni ili je zub zahvaćen upalom koja se ne može liječiti [3]. Oštećeni i izgubljeni zubi nadomještaju se protetskim nadomjestcima.

### 3. KOŠTANA PREGRADNJA

Koštana pregradnja je dinamičan proces razgradnje kosti (resorpcija) i stvaranja nove kosti (apozicija). Ovim procesima se sprječava nakupljanje starog koštanog tkiva i osigurava kontinuirana zamjena novim koštanim tkivom. Proces i također imaju utjecaja na promjenu oblika kosti te sudjeluju u popravku fraktura i mikrofraktura kosti koje se događaju svakodnevno tijekom fizičke aktivnosti. U mlađoj odrasloj dobi postoji ravnoteža između razgradnje i stvaranja nove kosti tako da se ukupna koštana masa održava u normalnim okvirima. Na proces utječe djelovanje mehaničkih sila i homeostatski faktori u organizmu. U prvoj godini života, skoro 100% svih kosti se promijeni, dok se u odrasloj dobi taj proces svodi na 10% kostura u vremenskom periodu od jedne godine. Dvije su vrste stanica odgovornih za koštanu pregradnju:

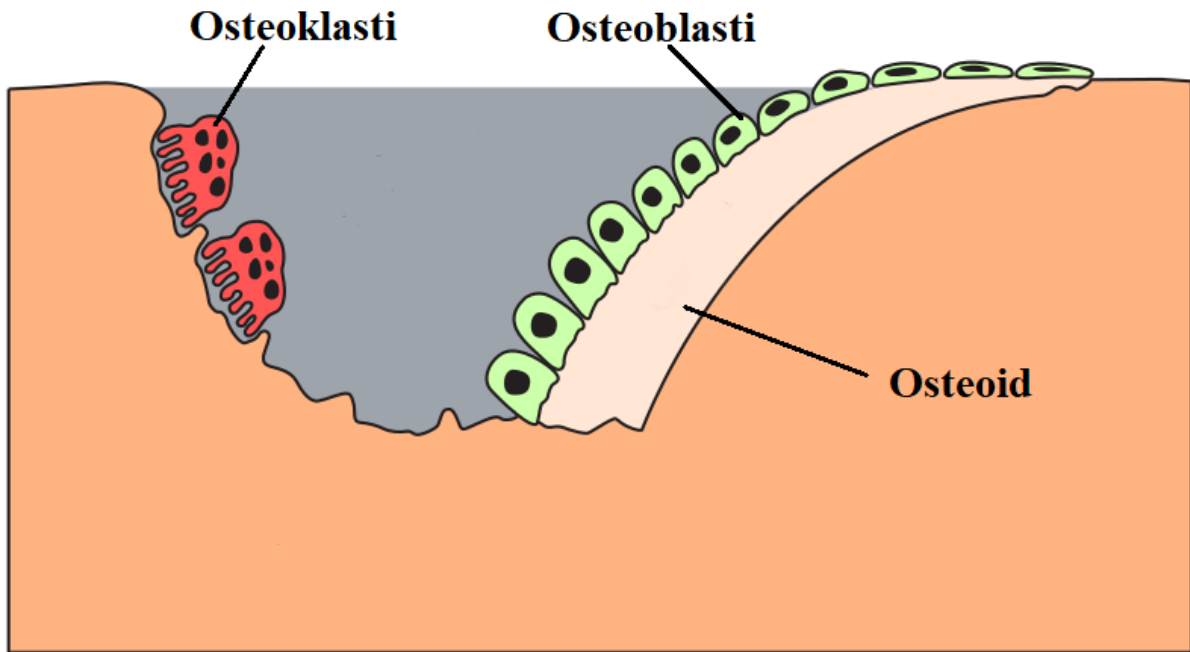
- osteoblasti (stvaraju novu kost)
- osteoklasti (razbijaju koštano tkivo).

Razgradnja traje oko tri tjedna po jednom mjestu, dok izgradnja slijedi tijekom sljedeća tri do četiri mjeseca. Suradnja ovih stanica je potrebna za dobru strukturu kosti i pravilno opskrbljivanje kalcijem. Neravnoteža između resorpcije i apozicije dovodi do bolesti kostiju kao što je osteoporoza (slabljenje kosti zbog previše resorpcije).

Proces se sastoji od tri faze [slika 12.]:

- 1) Razgradnja kosti osteoklastima,
- 2) Preraspodjela (stvaranje mononuklearnih stanica na površini),
- 3) Formiranje kosti osteoblastima.

Nemineralizirana koštana srž koju stvaraju osteoblasti se naziva osteoid.



Slika 12. Proces koštane pregradnje [10]

## 4. ORTODONCIJA

Ortodoncija je grana stomatologije koja se bavi rastom, razvojem i održavanjem pravilnog odnosa među zubima te proučavanjem razvojnih poremećaja i svih čimbenika koji mogu uzrokovati malokluzije (stanje poremećaja normalnog zagrizanja)[11]. Naziv ortodontija je složenica od grčkih riječi *orthos*-pravilan i *odous*-zub, a označava glavni cilj terapije – ispravljanje položaja zubi. Ortodontija se bavi i dizajnom naprava za korekciju malokluzija i proučava njihov biološki i biomehanički učinak. Malokluzija nije bolest nego niz prirodnih dentofacijalnih varijacija koje utječu na oralno zdravlje i kvalitetu života. Gotovo da ne postoji čovjek koji ima idealno postavljene zube u zubnim lukovima. Samo postojanje malokluzije ne znači i potrebu za ortodontskom terapijom. Ortodont za svakog pacijenta, nakon procjene stupnja malokluzije, narušene funkcije i estetike te psihosocijalne kvalitete života i motivacije pacijenta, radi individualni plan terapije [12].

Ortodontske anomalije u podlozi mogu biti:

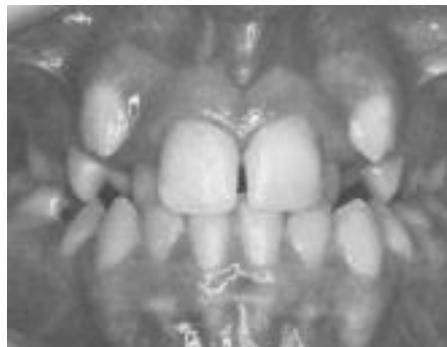
- skeletne (zbog nesklada u rastu kostiju lica),
- dentoalveolarne (nesklad u položaju zubi unutar zubnog luka),
- kombinirane (skeletni nesklad uz dentoalveolarnu malpoziciju).

### 4.1. Nepravilnosti položaja zubi

Nepravilnosti pojedinih zuba i zubnih nizova se mogu ispreplitati kao i nepravilnosti pojedinog zuba i malokluzije. U varijacije položaja zubi spadaju: ektopija, heterotopia dentis, transpozicija, inklinacija, rotacija, bodily pomicanje, suprapozicija i infrapozicija [13].

#### 4.1.1. *Ectopia dentis*

Ektopiju ili distopiju definiramo kao nicanje zuba izvan njegovog normalnog položaja [Slika 13.]. Najčešća je ektopija trajnih gornjih prvih i drugih kutnjaka i očnjaka, te donjih umnjaka, prvih kutnjaka i očnjaka [13].



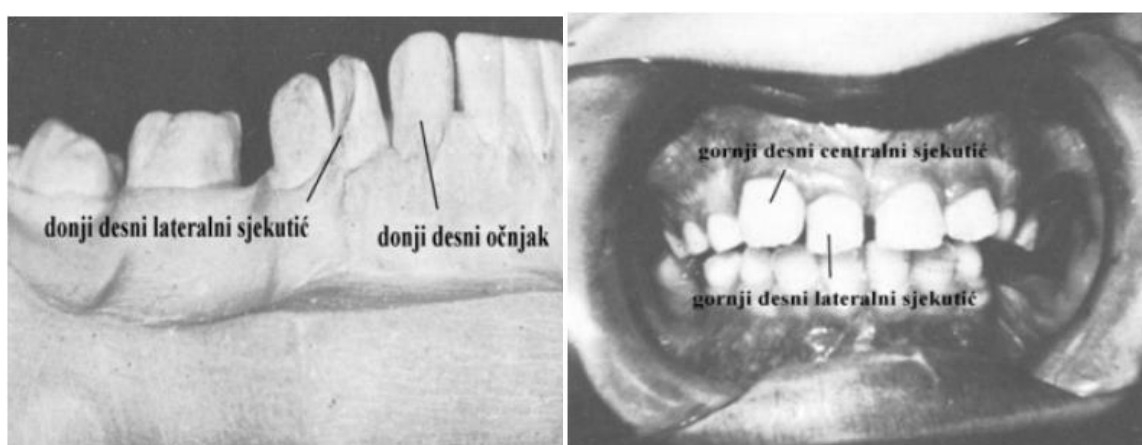
**Slika 13. Ectopia dentis [13]**

#### 4.1.2. *Heterotopia dentis*

Ako je odstupanje u smještaju zuba mnogo veće od normalnog, onda takvo stanje nazivamo heterotopia dentis. Najčešće se događa s očnjakom.

#### 4.1.3. *Transpositio dentis*

Transpoziciju definiramo kao zamjenu položaja dva susjedna zuba u zubnom nizu [Slika 14.]. Parcijalna transpozicija podrazumijeva nepotpunu zamjenu mjesta, tj. zamjena samo krune zuba. Kod totalne transpozicije, zubi su potpuno zamijenili mjesta i nalaze se u zubnom luku. Parcijalna transpozicija češća je od totalne i moguće ju je ispraviti ortodontskom terapijom. Uzroci transpozicije mogu biti: zamjena mjesta zubnih zametaka, nepravilni pravci nicanja, patološki procesi, traume i genetika [13].



Slika 14. *Transpositio dentis* [13]

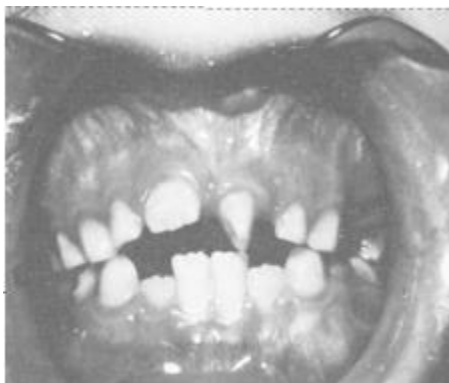#### 4.1.4. *Inklinacija*

Inklinacija je nagnjanje zuba oko bilo koje poprečne osi. Razlikujemo centričnu inklinaciju, gdje se zub nagnje oko osi koja se nalazi između sredine i vrha korijena, i ekscentričnu inklinaciju koja se događa oko bilo koje druge poprečne osi. Određivanje pravca inklinacije vrši se na kruni zuba koja može biti nagnuta u bilo kojem smjeru. Uzrok inklinacije može biti: nepravilan položaj zametka, prekobrojni zubi, rani gubitak mliječnih ili stalnih zuba, nedostatak prostora u zubnom luku, patološki procesi, trauma i nepravilno ortodontsko liječenje [13].

#### 4.1.5. *Rotacija*

Rotaciju definiramo kao okretanje zuba oko uzdužne osi [Slika 15.]. Razlikujemo centričnu rotaciju kod koje se zub zakreće oko centralne osi i ekscentričnu rotaciju koja se javlja kada se zub zakrene oko bilo koje druge osi paralelne s centralnom. Rotacija može varirati od blage do rotacije od 180°. Rotacija nastaje najčešće zbog nedostatka prostora, genetski uzrokovanog

nepravilnog položaja zametka zuba, prekobrojnih zubi ili pogrešnog ortodontskog liječenja [13].



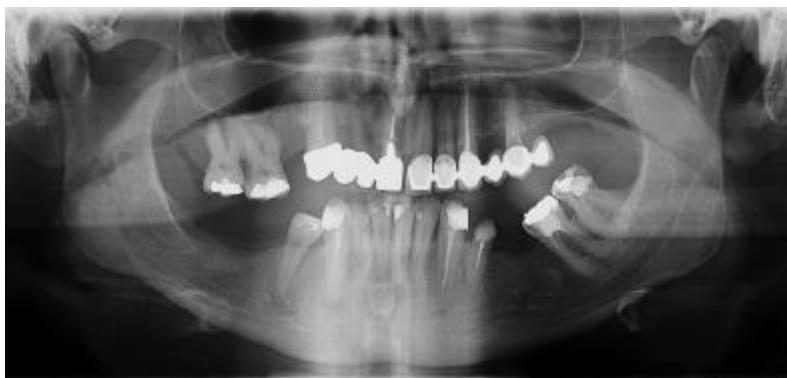**Slika 15. Rotacija [13]**

#### **4.1.6. Bodily pomicanje**

Bodily pomicanje ili korporalni pomak je pomicanje zuba cijelim svojim tijelom na nenormalno mjesto, a nastaje djelovanjem sile kroz centar otpora zuba. Pomicanje može biti u svim smjerovima. U većini slučajeva ova nepravilnost je uzrokovana pogrešnim položajem zubnih zametaka, iako je može prouzročiti i nepravilna ortodontska terapija [13].

#### **4.1.7. Suprapozicija**

Suprapozicija je nepravilnost kod koje okuzalne ili grebene površine zuba prelaze okuzalnu ili griznu ravninu [Slika 16.]. Uzrok nastanka ove vertikalne nepravilnosti je najčešće gubitak istog zuba iz suprotne čeljusti. Frontalni zubi koji se nalaze u suprapoziciji su podložniji traumatskim frakturama.



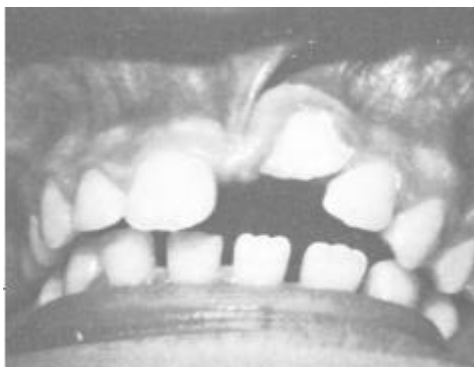**Slika 16. Suprapozicija [13]**

#### **4.1.8. Infrapozicija**

Infrapozicija je vertikalna nepravilnost položaja zuba kod koje okuzalna ili grebena površina zuba nije dosegla okuzalnu ili griznu ravninu [Slika 17.]. Za takav zub se kaže da nije dovoljno izrastao. Razlikujemo privremenu infrapoziciju kod koje je zub još u fazi nicanja i trajnu infrapoziciju kod koje je zub zbog neke prepreke ili pogrešnog položaja zaustavljen u



nicanju. Javlja se u obje denticije, iako je češća u trajnoj i to na očnjacima i drugim pretkutnjacima. Uglavnom nastaje zbog nedostatka prostora, prekobrojnih zuba, pogrešne ortodonske terapije i patoloških procesa.



**Slika 17. Infrapozicija [13]**

## 4.2. Ortodonske naprave

Gruba podjela ortodonskih pomagala je na fiksna i mobilna pomagala ovisno o tome može li ih korisnik sam ukloniti iz usta.

### 4.2.1. Fiksne ortodonske naprave

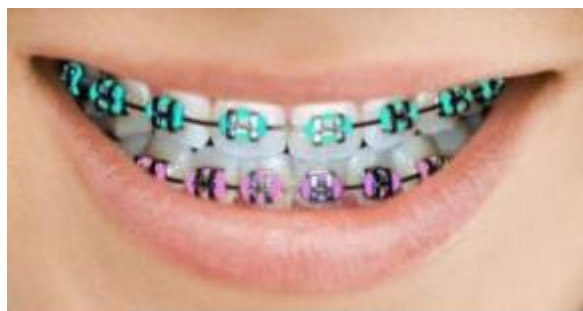Fiksne naprave pacijent ne može sam ukloniti iz usta. Fiksna ortodoncija počela je s razvojem u Sjedinjenim Američkim Državama, a prva fiksna naprava bila je tipa *edgewise* [Slika 18.]. U Europi se počela koristiti pedesetih godina prošlog stoljeća.



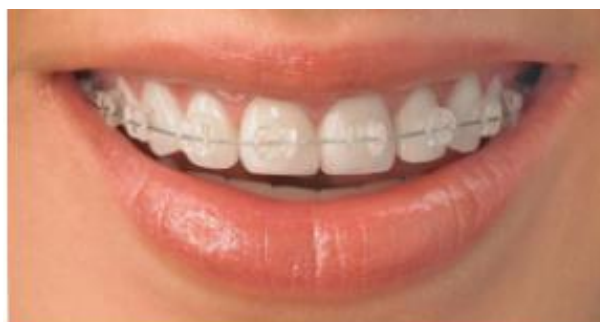**Slika 18. Edgewise bravica [14]**

*Edgewise* naprava sastoji se od bravica i žičanog luka koji ih povezuje. Bravice se za zube lijepe posebnim kompozitnim materijalima te same po sebi nisu sposobne proizvesti silu za pomak zuba. Mogu biti klasične kod kojih se povezivanje sa žicom provodi gubicama ili čeličnim žicama i samoligirajuće koje imaju ugrađen klip pomoću kojeg se ostvaruje veza. Silu za pomak zuba producira žičani ortodonski luk koji može biti od različitih materijala: nikal-

titanske legure, nehrđajući čelik i titan-molibdenske legure. Svaki materijal je predviđen za određenu fazu ortodontske terapije. Prednost fiksne ortodoncije je primjena sila manjih iznosa povoljnijih za pomake zuba te mogućnost preciznijeg pomaka u odnosu na mobilne naprave. Samoligirajuće bravice imaju prednost jer produciraju manje sile pri pomaku od klasičnih te su prihvatljivije za pacijente zbog estetskog i higijenskog aspekta. I klasične i samoligirajuće bravice mogu biti metalne [Slika 19.] i estetske [Slika 20.](bijele i prozirne, plastične i keramičke)[15].



**Slika 19. Klasične metalne bravice [15]**



**Slika 20. Klasične estetske bravice [15]**

#### **4.2.2. Mobilne ortodontske naprave**

Mobilna ortodoncija u svrhu ispravljanja pozicije zuba i korekcije međučeljusnih odnosa koristi naprave koje pacijent sam može staviti i izvaditi iz usta [15]. Dok se u SAD-u u prvoj polovici stoljeća usavršavala fiksna ortodoncija, u Europi je tekao razvoj mobilnih naprava. Danas su obje vrste naprava neizostavan dio moderne ortodontske terapije.

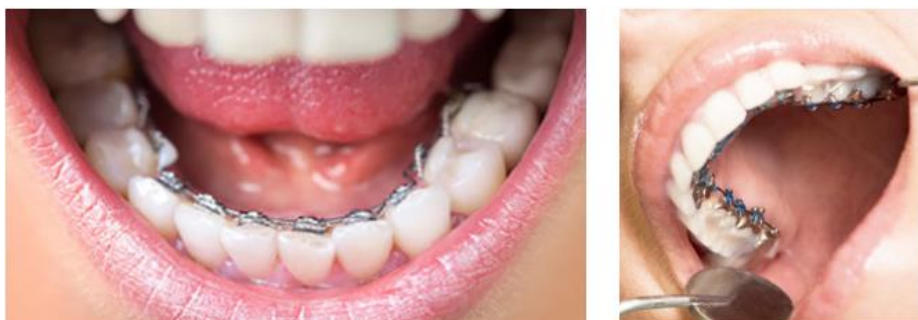
Mobilne naprave [Slika 21.] izrađuju zubni tehničari po uputama specijalista ortodonta. Sastoje se od akrilatnog tijela, najčešće dvije odvojene ploče koje se stavljaju na zubne lukove i čeličnih elemenata kojima se drže za zube. Kako bi imale korisnog učinka, pacijent ih mora nositi minimalno 12 sati dnevno, a pri jelu se obavezno skidaju. Najčešće se koriste kod pacijenata kod kojih je još prisutan potencijal rasta i nakon korištenja fiksne naprave za retenciju zubi u željenoj poziciji.



**Slika 21. Mobilna ortodontska naprava [15]**

#### **4.2.3. Lingvalna ortodoncija**

Lingvalna ortodoncija pripada skupini fiksnih pomagala, no za razliku od klasičnih fiksnih naprava koje se lijepe za prednji dio zuba, lingvalne naprave [Slika 22.] se postavljaju na unutarnju stranu zuba čineći na taj način napravu gotovo neprimjetnom u socijalnom kontaktu. Lingvalna ortodoncija je doživjela značajni napredak posljednjih desetak godina te je izrazito popularan oblik ortodontske terapije od strane odraslih pacijenata. Ova naprava iziskuje više vremena na prilagodbu nakon postavljanja radi bliskog kontakta s jezikom.



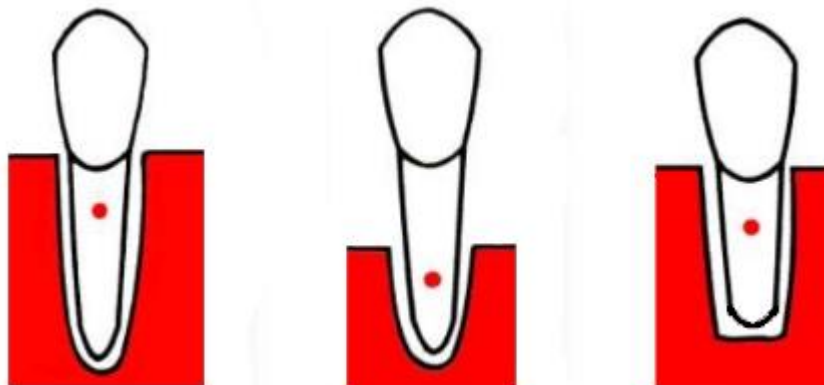
**Slika 22. Lingvalna ortodoncija [15]**

### **4.3. Sile i pomaci**

Ortodoncija se zasniva na činjenici da prilikom dužeg vremenskog perioda djelovanja sile na zub dolazi do pregradnje alveolne kosti što rezultira pomakom zuba. Sila može djelovati na više načina: kontinuirano, isprekidano i ponavljano. Osim načina djelovanja sile bitno je i njezino trajanje. Kratkotrajne velike sile mogu biti manje štetne od dugotrajnih slabijih sila.

#### **4.3.1. Centar otpora**

Centar otpora ( $C_{RES}$ ) je točka na zubu u kojoj djelovanje sile daje isključivo translaciju u smjeru sile. Faktori koji utječu na poziciju centra otpora su: broj korijena zuba, duljina korijena i visina alveolne kosti te su prikazani na slici 23. Na smještaj centra otpora također utječe struktura tj. gustoća alveolne kosti i elastičnost potpornih struktura zuba što ga čini povezanim s dobi pacijenta.

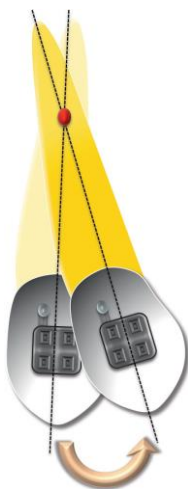

**Slika 23. Različiti smještaj centra otpora [16]**

Centrična sila bi bila svaka sila koja djeluje u centru otpora i time uzrokuje isključivo translacijski pomak. Ekscentrična sila će biti svaka druga sila koja ne djeluje u centru otpora i ona osim translacije uzrokuje i rotaciju zuba, tj. radi moment oko centra rotacije zuba.

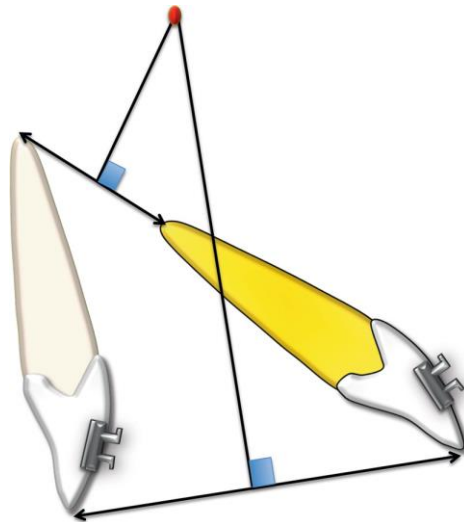
#### **4.3.2. Centar rotacije**

Centar rotacije ( $C_{ROT}$ ) [Slika 24.] je fiksna točka oko koje se tijelo rotira iz svoje početne u konačnu poziciju. Ukoliko se radi o dvodimenzionalnom prikazu, centar rotacije je točka, a ako govorimo o trodimenzionalnom prikazu, centar rotacije je pravac.



**Slika 24. Centar rotacije [17]**

Geometrijski centar rotacije možemo odrediti ukoliko nađemo sjecište pravaca okomitih na pravce koji spajaju referentne točke prije i nakon pomaka zuba. Referentne točke određujemo sami, a najčešće se postavljaju na vrh korijena i vrh krune zuba. Postupak je prikazan na slici 25.



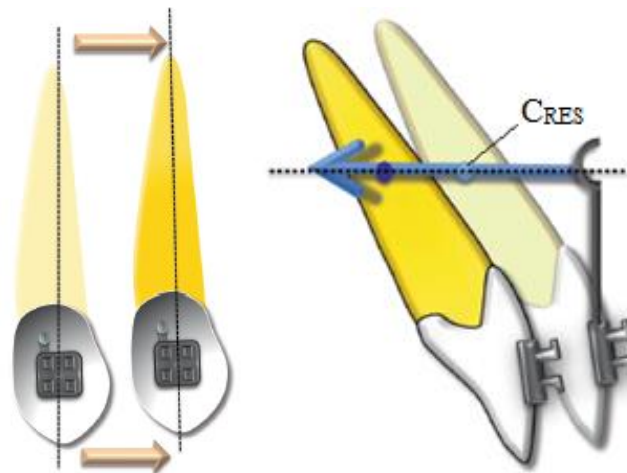
**Slika 25. Geometrijsko određivanje centra rotacije [17]**

#### 4.3.3. Vrste pomicanja zuba

Ključna točka prilikom pomicanja zuba je centar rotacije s obzirom na to da o njemu ovisi mjesto djelovanja sile s obzirom na vrstu pomaka koju želimo prouzročiti.

##### 4.3.3.1 Translacija

Do translacije dolazi ukoliko sila djeluje u centru otpora zuba. Prilikom translacije sve točke na zubu pomiču se u istom smjeru i za isti iznos. S obzirom na to da ne postoji rotacija zuba, kažemo da je centar rotacije u beskonačnosti, tj. ne postoji [17]. Translacija je vrlo rijetka i teško ju je postići zbog nepreciznosti određivanja centra otpora.

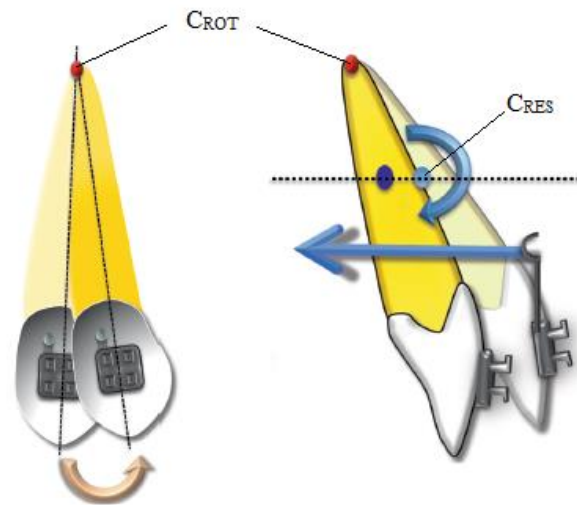


**Slika 26. Translacija zuba [17]**

##### 4.3.3.2 Naginjanje

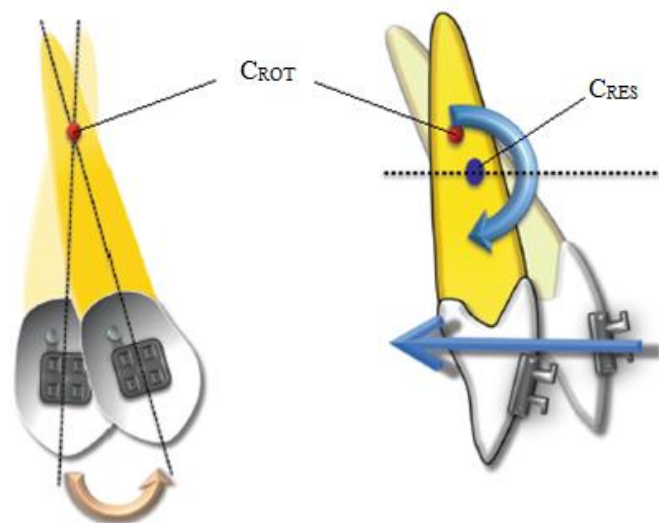
Djelovanjem sile u jednom smjeru dolazi do pomaka zuba u tom smjeru i ovisno o udaljenosti od centra otpora, dolazi do naginjanja zuba oko centra rotacije. Ovisno o smještaju centra rotacije, razlikujemo kontrolirano i nekontrolirano naginjanje. Prilikom kontroliranog

naginjanja [Slika 27.] centar rotacije se nalazi na vrhu korijena zuba te se kruna zuba naginje u smjeru sile, a pozicija korijena ostaje ista ili se minimalno giba također u smjeru sile.



**Slika 27. Kontrolirano naginjanje [17]**

Kod nekontroliranog naginjanja [Slika 28.] kruna zuba se giba u smjeru sile, a korijen zuba u suprotnom smjeru, a centar rotacije se nalazi blizu centra otpora.



**Slika 28. Nekontrolirano naginjanje [17]**

#### 4.3.3.3 Rotacija

Rotacija je zakretanje zuba oko svoje uzdužne osi.



#### 4.3.3.4 Intruzija i ekstruzija

Intruzija i ekstruzija su translacije zuba po njegovoj uzdužnoj osi. Kada se translacija događa u smjeru krune zuba, govorimo o ekstruziji, a ako je translacija u smjeru korijena zuba, govorimo o intruziji. Ovi pomaci se trebaju izvoditi s manjim silama zbog opasnosti od pretjerane resorpcije kosti kod intruzije, odnosno presporog stvaranja nove kosti kod ekstruzije.

#### 4.3.4. Faze pomicanja zuba

Iz kliničke perspektive, ortodonsko pomicanje zuba se sastoji od tri faze: faza premještanja, faza stagnacije i faza akceleracije i linearnog rasta pomaka [Slika 29.].

##### 4.3.4.1 Faza premještanja

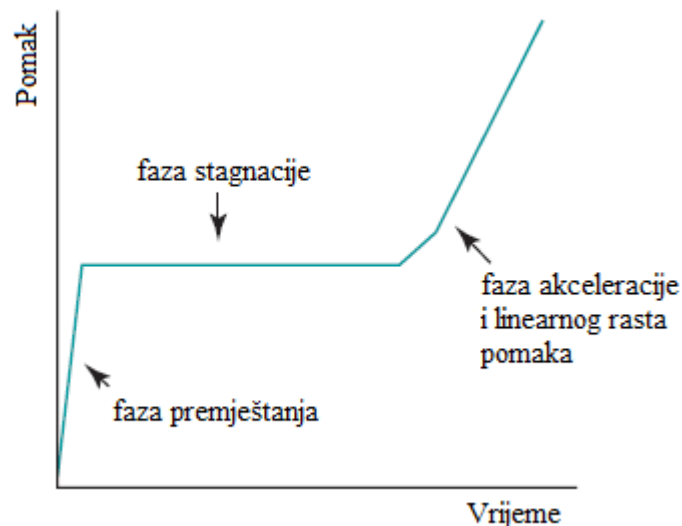
Inicijalna reakcija zuba na primijenjenu silu rezultira trenutnim pomakom uslijed deformacije viskoelastičnih potpornih struktura. U ovoj fazi ne dolazi do koštane pregradnje niti do deformacije alveolne kosti. Ova faza može potrajati i do tri tjedna.

##### 4.3.4.2 Faza stagnacije

Drugu fazu karakterizira potpuna stagnacija što se tiče pomaka zuba, no dolazi do opsežne pregradnje u svim potpornim strukturama zuba.

##### 4.3.4.3 Faza akceleracije i linearnog rasta pomaka

Zadnja faza je obilježena značajnijim pomakom zuba i koštanom pregradnjom, odnosno razgradnjom i ponovnom izgradnjom alveolne kosti oko zuba.



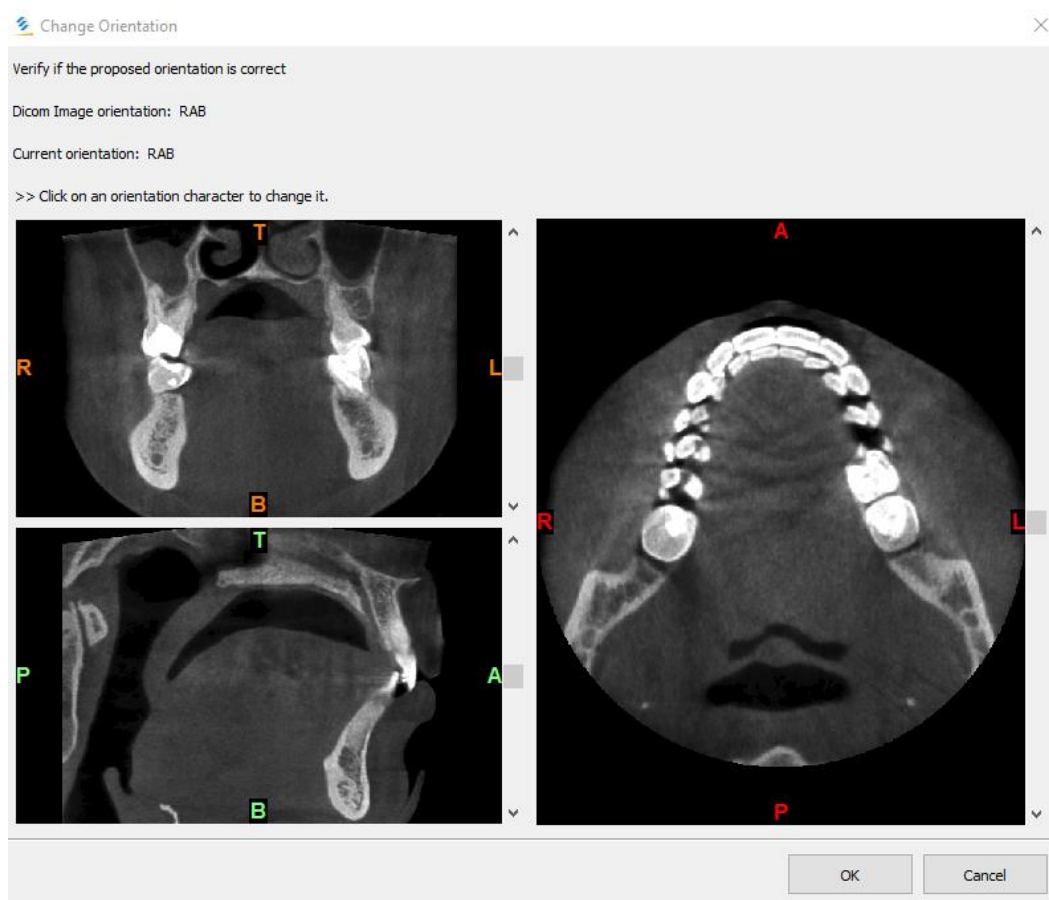
Slika 29. Faze pomicanja zuba

## 5. METODOLOGIJA RADA

### 5.1. Materialise Mimics

Programski paket korišten prilikom izrade rada je Mimics Research 17.0 (Materialise, Leuven, Belgija). Mimics se koristi za izradu 3D modela iz velikog broja 2D slika dobivenih putem raznih uređaja za medicinsku dijagnostiku (CT, MRI, micro-CT, CT s koničnom zrakom – CBCT, 3D ultrazvuk). Mimics je najviše korišten od strane biomedicinskih inženjera i proizvođača medicinskih uređaja gdje su potrebni jedinstveni podaci o pacijentima u svrhu poboljšanja dijagnostike, i liječenja.

Nakon učitavanja 375 CT snimki čeljusti u Mimics, potrebno je odobriti predloženu orijentaciju [Slika 30.].



**Slika 30. Odabir orijentacije**

3D modeli se u Mimicsu dobivaju izdvajanjem maski s određenom vrijednosti HU (Hounsfieldova jedinica). Apsorpcijske vrijednosti pokazuju se u sivim nijansama od bijele do crne boje u rasponu Hounsfieldovih apsorpcijskih vrijednosti od -1000 do 3071 HU. Iako mjerenje u HU jedinicama nije u potpunosti precizno mjerenje gustoće, ono u pravilu omogućava procjenu građe patoloških promjena u smislu preciznog razlikovanja tkiva.

U tablici 1 prikazane su HU vrijednosti za neka tkiva:

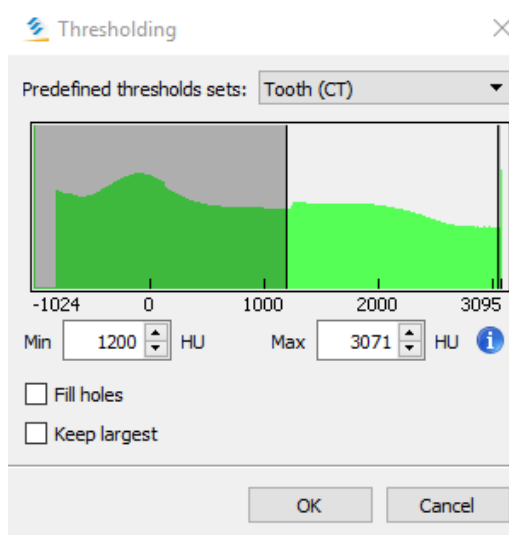



**Tablica 1. HU vrijednosti određenih tkiva [18]**

Tkivo	HU vrijednost
Kost	226 do 3071
Zub	1200 do 3071
Bijela tvar	40 do 60
Siva tvar	46
Krv	43
Mišići	-5 do 135
Bubreg	30
Cerebrospinalna tekućina	15
Koža	-718 do -177
Voda	0
Mast	-205 do -51
Zrak	-1000

## 5.2. Kreiranje modela zuba

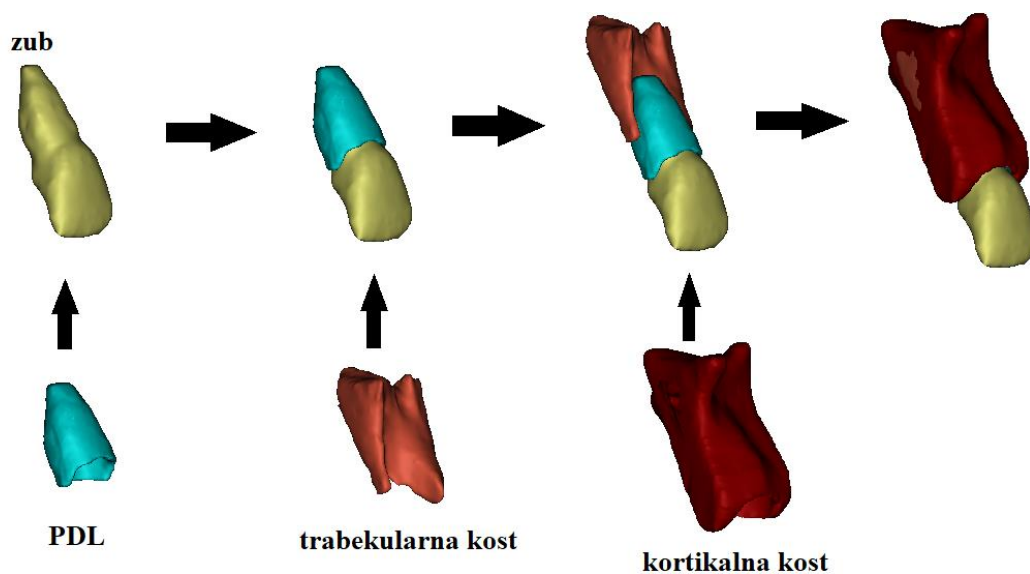
Potrebno je izdvojiti gornji medijalni lijevi sjekutić s pripadajućom alveolnom kosti koja se sastoji od kortikalnog i trabekularnog dijela i pripadajućeg parodontnog ligamenta. Na slici 32. prikazan je prvi, neuređeni 3D model čeljusti dobiven kreiranjem maske iz HU vrijednosti za zub pomoću opcije *Thresholding* [Slika 31.].

**Slika 31. HU vrijednosti za zub**



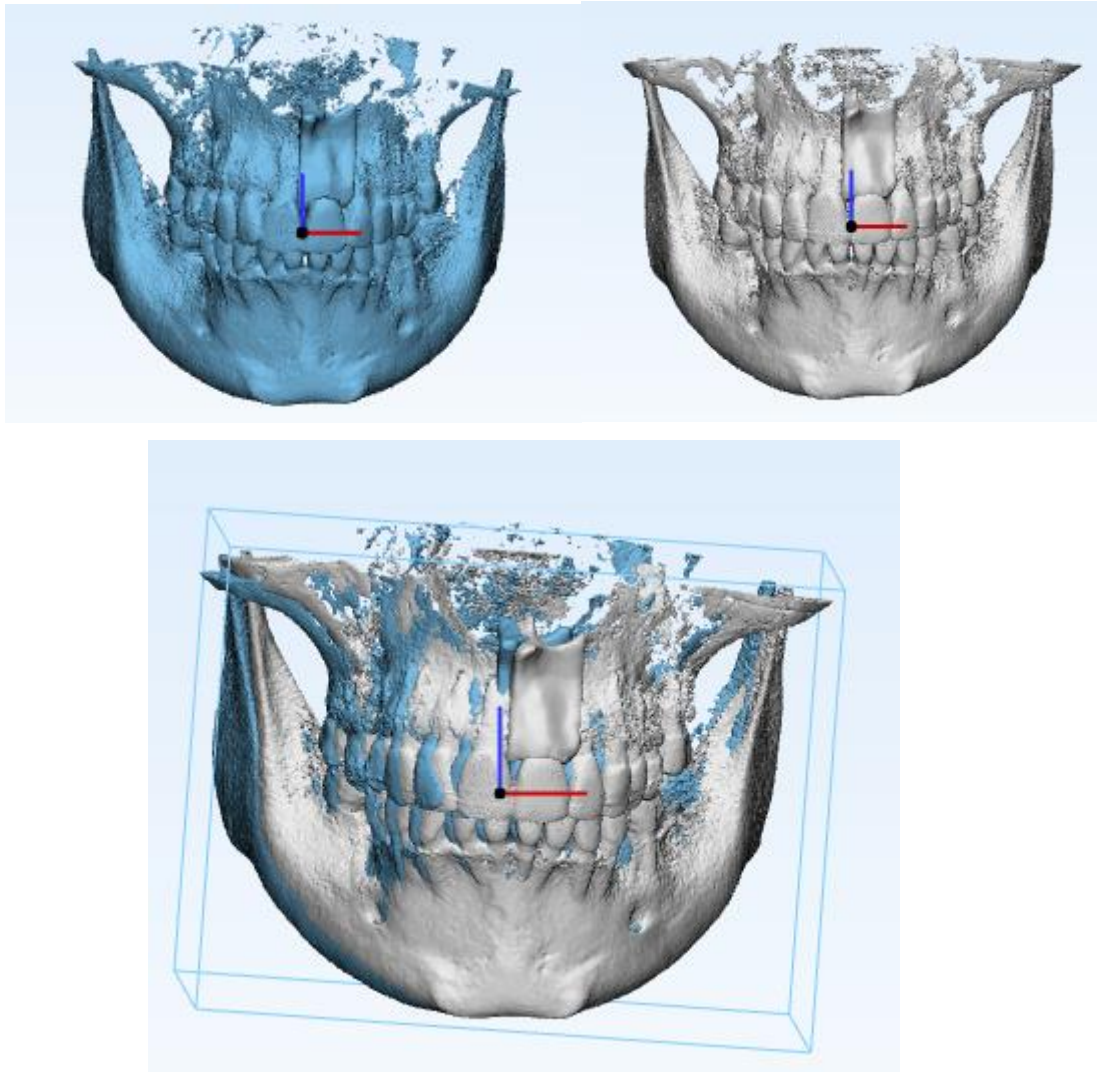
**Slika 32. 3D model čeljusti**

Sljedeći korak je uklanjanje viška prve maske te izdvajanje i uređivanje maski zadanog zuba, parodontnog ligamenta te kortikalnog i trabekularnog dijela kosti. Za svaki dio (*Part*) je korištena posebna maska. Upotrijebljene naredbe su *Edit masks* za uređivanje maski u 2D prikazu, *Calculate Part* za određivanje 3D modela iz označenih maski te *Smooth*, *Wrap* i *Contour Editing* za uređivanje maski u 3D prikazu. Na slici 33. je prikazano dobivanje modela zuba s okolnim tkivom dodavanjem maski parodontnog ligamenta, trabekularne i kortikalne kosti.



**Slika 33. Modeliranje zuba s okolnim tkivom**

Nakon dobivanja 3D modela zuba s okolnim tkivom prije i nakon ortodonske terapije, modeli su poravnati pomoću referentne točke kako bi mogao biti uspoređen pomak sjekutića prije i nakon terapije. Slika 34. prikazuje svaki model čeljusti zasebno i u kombinaciji nakon poravnanja. Plavi model je čeljust prije terapije, a bijeli predstavlja čeljust nakon terapije.



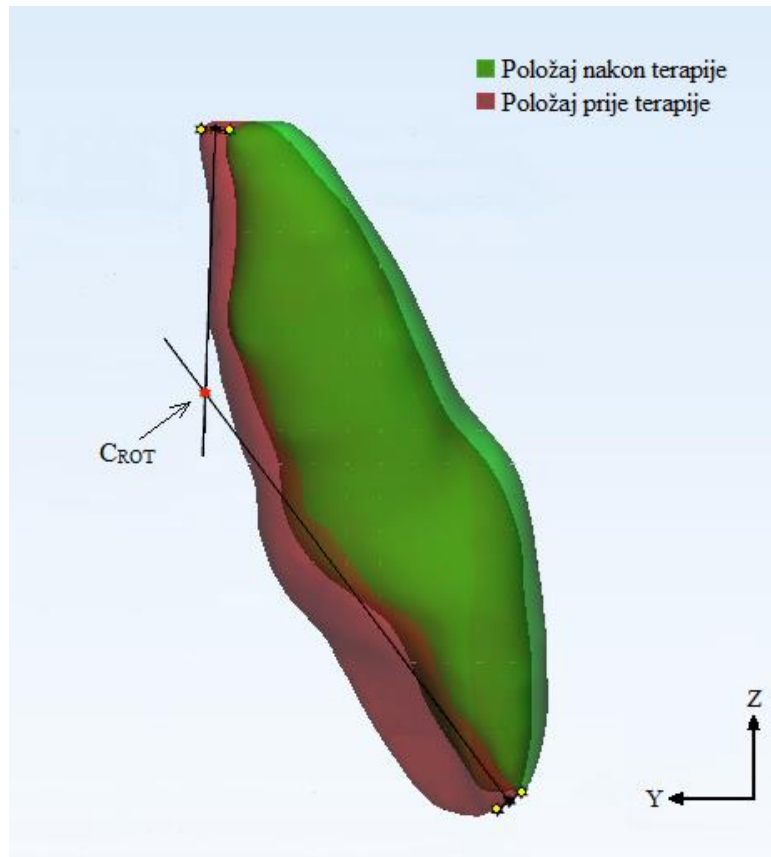
**Slika 34. Poravnanje modela radi određivanja pomaka zuba**

Sljedeći korak je određivanje centra rotacije i pomaka krune zuba medijalnog lijevog sjekutića prije i nakon ortodonske terapije. Centar rotacije određen je geometrijskom metodom i očitavanjem gustoće alveolne kosti prije i nakon terapije, dok je pomak krune zuba izmjeren.

### **5.3. Određivanje centra rotacije geometrijskom metodom**

Geometrijska metoda opisana je u poglavlju 4.3.2. Najprije se određuju referentne točke koje su na vrhu krune i vrhu korijena zuba i kroz njih povuku pravci tako da se spoje točke na korijenima i točke na krunama zuba. Zatim se određuju središnje točke tih dužina i povlače pravci kroz njih, a okomito na dužine. Točka u kojoj se sijeku ta dva pravca naziva se centar rotacije. Kao što je vidljivo na slici 35., centar rotacije se nalazi izvan zuba jer se ovdje radi o

dvije vrste pomaka, nekontroliranog naginjanja zuba i translaciji te je translacija uzrokovala pomak centra rotacije za koji se zna da ne mora nužno biti na zubu, već može biti izvan njega.

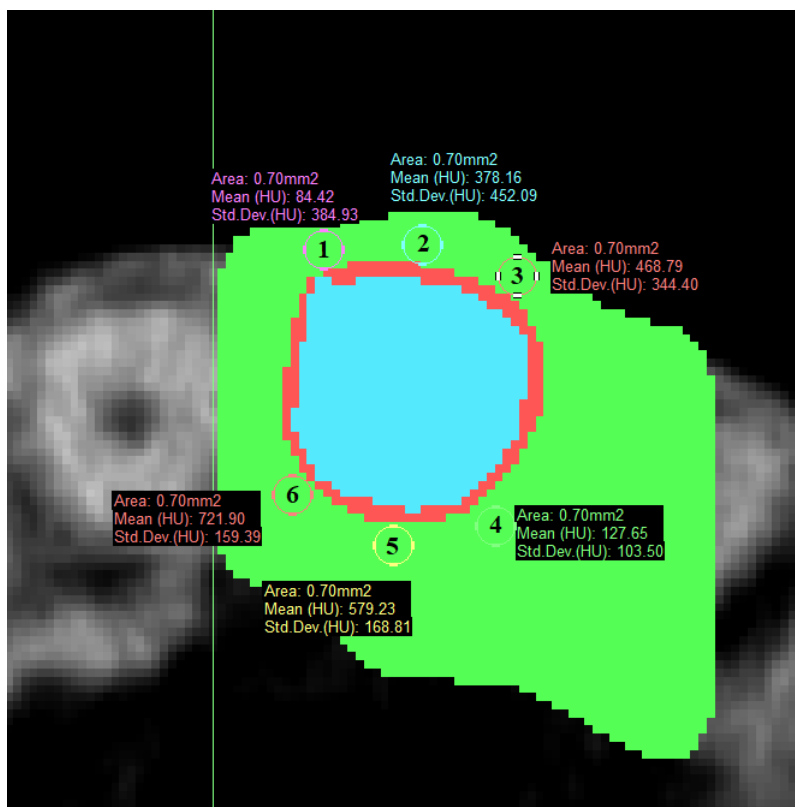

**Slika 35. Centar rotacije**

#### **5.4. Očitavanje gustoće alveolne kosti prije i nakon terapije**

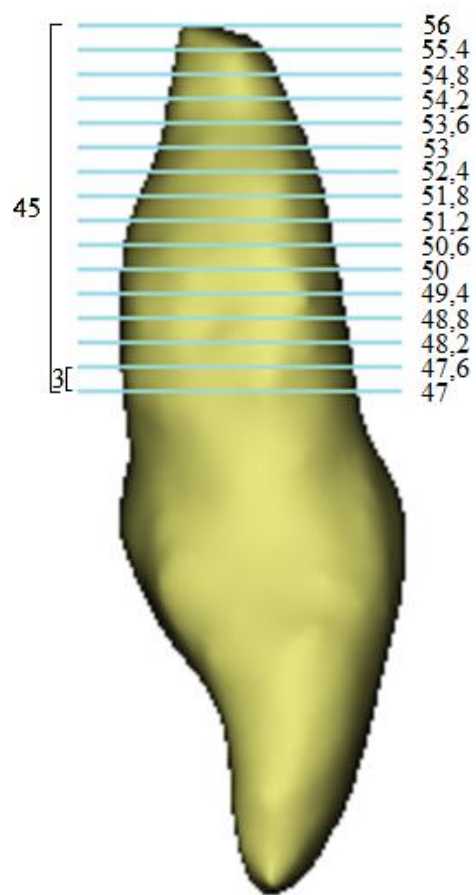
Prilikom pomaka zuba dolazi do pregradnje alveolne kosti neposredno uz zub što se može dokazati očitavanjem gustoće alveolne kosti prije i nakon ortodontske terapije. Na mjestima u smjeru pomaka, odnosno mjestima tlačnog opterećenja dolazi do razgradnje kosti pa se gustoća kosti smanjuje, dok na suprotnoj strani, odnosno mjestima vlačnog opterećenja dolazi do izgradnje kosti pa se gustoća povećava.

Gustoća se mjeri očitavanjem HU vrijednosti u karakterističnim točkama oko zuba. Određeno je šest točaka oko zuba u kojima je kroz 16 ravnomjerno raspoređenih presjeka očitana gustoća. Prve tri točke nalaze se na labijalnoj strani, a točke od 4 do 6 na oralnoj strani zuba. Rezultati prije terapije su prikazani u tablici 2, a rezultati nakon terapije u tablici 3. Slika 36. prikazuje položaj točaka na jednom presjeku:



**Slika 36. Položaj točaka za očitavanje HU vrijednosti**

Korijen zuba se proteže kroz 45 presjeka, a mjerenje je provedeno na svakom trećem presjeku što znači da je obavljeno mjerenje na 16 presjeka [Slika 37.]. Nakon izmjerenih vrijednosti za svaki presjek je određena srednja vrijednost triju vrijednosti na labijalnoj i oralnoj strani. Zatim je iz 4 presjeka napravljena srednja vrijednost. Vrijednosti mjerena jako variraju o položaju točke mjerenja pa se rezultati trebaju interpolirati kako bi se greška mjerenja smanjila na minimum.



**Slika 37. Podjela presjeka na kojima su obavljena mjerenja**

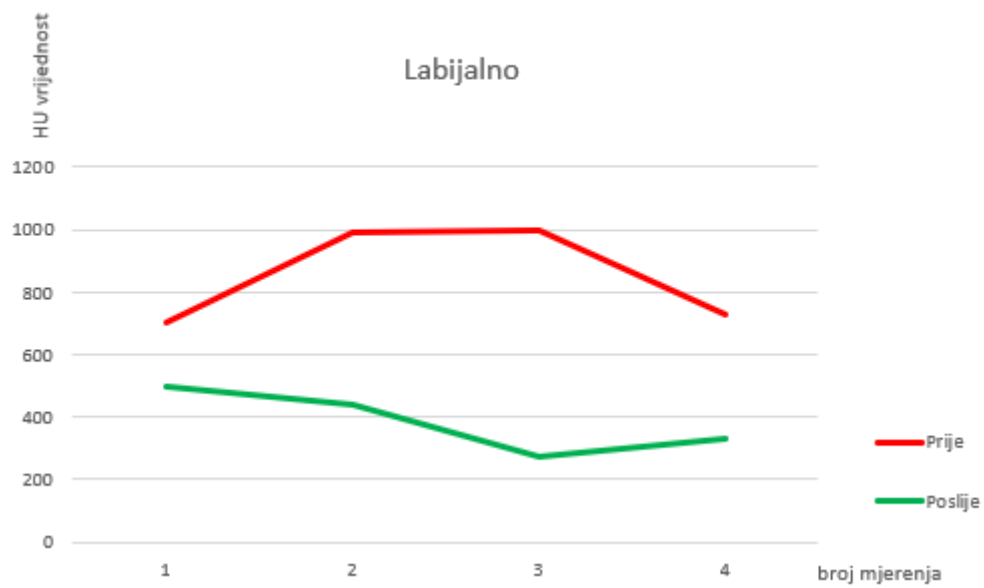
Tablica 2. HU vrijednosti mjernih točaka prije terapije

Točka Presjek	Labijalno			Oralno			Prosjek labijalno	Prosjek 4 presjeka labijalno	Prosjek oralno	Prosjek 4 Presjeka oralno
	1	2	3	4	5	6				
56	1075,80	647,00	871,00	762,75	796,60	966,75	864,61	702,82	842,03	835,44
55,4	1155,50	859,75	964,00	766,25	719,80	703,50	993,08		729,85	
54,8	623,25	487,75	496,00	795,00	815,60	922,75	535,67		844,45	
54,2	562,25	248,00	443,50	1093,40	819,83	863,00	417,92		925,41	
53,6	983,20	878,25	1080,20	1020,20	721,33	1025,00	980,55	992,76	922,18	904,57
53	1138,25	921,75	964,25	976,00	882,50	852,10	1008,08		903,53	
52,4	950,75	1058,50	917,00	952,35	933,25	872,10	975,42		919,23	
51,8	1132,25	1020,67	868,00	946,50	865,50	808,00	1006,98		873,33	
51,2	1124,25	1044,67	919,75	949,75	980,00	1026,50	1029,56	995,42	985,42	698,76
50,6	1167,00	1255,50	977,00	509,40	439,50	812,00	1133,17		586,97	
50	1010,00	1079,00	1030,00	631,20	752,75	687,67	1039,67		690,54	
49,4	920,67	784,75	632,50	527,60	406,25	662,50	779,31		532,12	
48,8	989,75	805,50	595,50	694,20	862,40	735,50	796,92	725,84	764,03	885,65
48,2	1085,75	625,50	584,60	998,80	754,00	971,00	765,28		907,93	
47,6	805,25	467,75	555,50	966,25	967,00	869,60	609,50		934,28	
47	967,25	431,25	796,50	991,50	942,17	875,30	731,67		936,34	

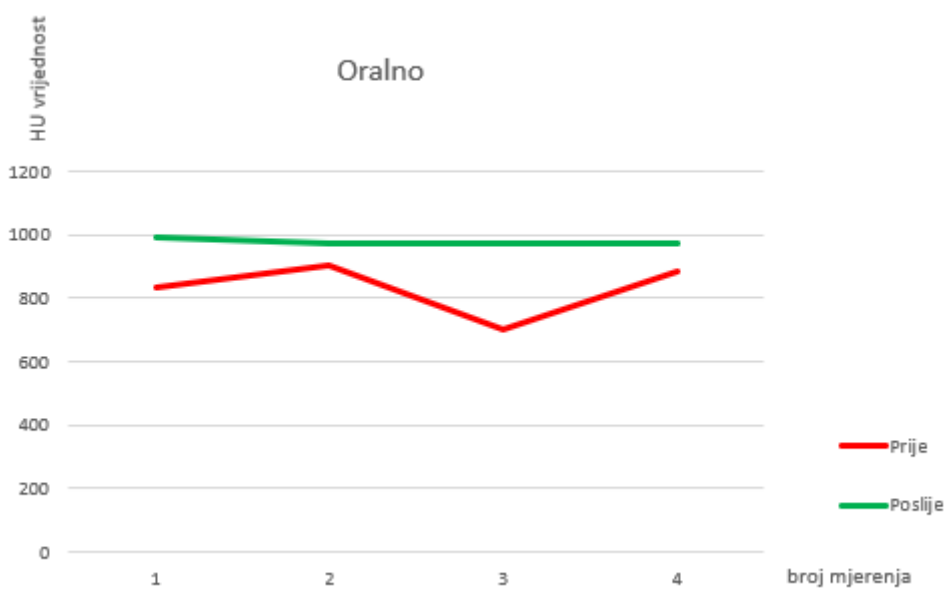
Tablica 3. HU vrijednosti mjernih točaka nakon terapije

Točka Presjek	Labijalno			Oralno			Prosjek labijalno	Prosjek 4 presjeka labijalno	Prosjek oralno	Prosjek 4 Presjeka oralno
	1	2	3	4	5	6				
56	669,67	432,40	325,00	810,75	921,25	1058,00	475,69	498,13	930,00	991,14
55,4	1262,50	966,57	703,88	897,89	1083,75	1081,25	977,65		1020,96	
54,8	214,33	305,88	213,29	1024,32	948,00	1103,33	244,50		1025,22	
54,2	278,83	349,38	255,83	985,00	891,14	1089,00	294,68		988,38	
53,6	506,00	553,00	457,57	824,14	1050,43	971,83	505,52	437,53	948,80	971,80
53	762,00	659,63	790,83	1009,67	1020,29	1049,00	737,49		1026,32	
52,4	288,38	253,44	218,00	932,83	910,75	945,17	253,27		929,58	
51,8	222,75	287,63	251,17	1126,71	1010,17	810,63	253,85		982,50	
51,2	239,83	169,00	243,17	1137,00	1045,62	893,17	217,33	276,50	1025,26	974,78
50,6	236,88	209,00	301,33	811,71	1021,33	987,13	249,07		940,06	
50	283,56	175,60	308,50	838,43	1004,00	821,25	255,89		887,89	
49,4	375,11	396,33	379,67	1047,29	1151,33	939,13	383,70		1045,92	
48,8	319,75	342,60	374,67	997,30	1192,25	863,38	345,67	331,2817	1017,64	970,52
48,2	239,00	437,00	436,67	981,33	893,33	909,75	421,89		928,14	
47,6	244,71	204,40	341,40	952,67	999,67	995,25	263,50		982,53	
47	397,33	266,25	218,60	884,25	966,57	1010,43	294,06		953,75	





Slika 38. Dijagram HU vrijednosti na labijalnoj strani

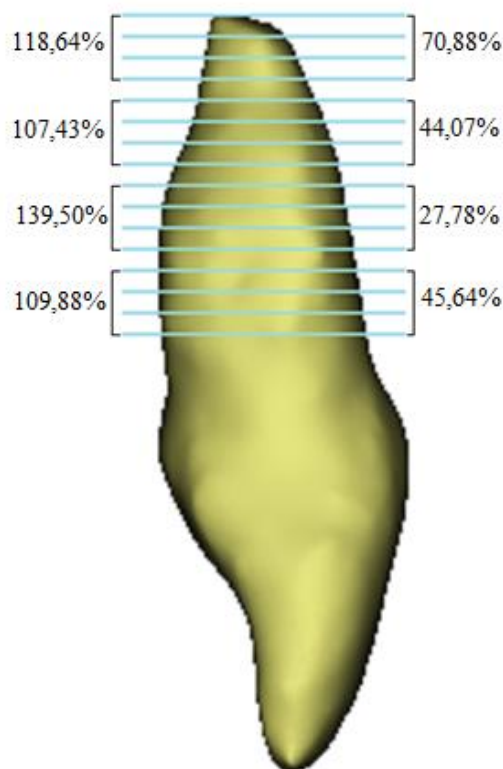


Slika 39. Dijagram HU vrijednosti na oralnoj strani

**Tablica 4. Usporedba HU vrijednosti prije i nakon terapije za labijalnu i oralnu stranu**

Mjerni presjek	Labijalno			Oralno		
	Prije	Nakon	$\frac{HU_{nakon}}{HU_{prije}} \cdot 100\%$	Prije	Nakon	$\frac{HU_{nakon}}{HU_{prije}} \cdot 100\%$
56-54,2	702,82	498,13	70,88%	835,44	991,14	118,64%
53,6-51,8	992,76	437,53	44,07%	904,57	971,80	107,43%
51,2-49,4	995,42	276,50	27,78%	698,75	974,78	139,50%
48,8-47	725,84	331,28	45,64%	885,65	970,52	109,88%

Na slikama 38. i 39. i u tablici 4. prikazane su usporedbe gustoća za labijalnu i oralnu stranu zuba. Pomak zuba se sastoji od blage rotacije i translacije u labijalnom smjeru. S obzirom na to da je translacija dominantna, do koštane razgradnje će doći cijelom dužinom korijena s labijalne strane, a s oralne strane će cijelom dužinom korijena doći do izgradnje što znači da metodom očitavanja gustoće alveolne kosti neće biti moguće odrediti centar rotacije. Iz rezultata je vidljivo da je na labijalnoj strani gustoća kosti veća prije terapije što znači da je došlo do razgradnje kosti s te strane zbog tlačnog opterećenja i pomaka u tom smjeru. Također je vidljivo da je s oralne strane veća gustoća kosti nakon terapije što ukazuje na izgradnju kosti s te strane. Slika 40. predstavlja shematski prikaz uspoređenih gustoća prije i nakon ortodontske terapije za presjeke.



**Slika 40. Usporedba gustoća oralne i labijalne strane**

### 5.5. Određivanje centra rotacije metodom konačnih elemenata

Ukoliko je potrebno odrediti centar rotacije za određenu silu kojom pomičemo zub i duljinu korijena, odnosno položaj sile na zub, to je moguće napraviti metodom konačnih elemenata. Programski paket Mimics je u potpunosti kompatibilan s programima za analizu metodom konačnih elemenata te se može prilično precizno iz personaliziranog modela odrediti centar rotacije kao i naprezanja u zubu i okolnoj kosti.

### 5.6. Pomak krune zuba

Gibanje zuba je složeno, stoga ćemo se pomak krune zuba izmjeriti za svaku ravninu zasebno te na kraju izračunati ukupan pomak svake referentne točke. Zadane se referentne točke nalaze na medijalnom (točka A) i lateralnom (točka B) vrhu krune zuba [slike 41. i 42.].

Pomak točke A:

- u X smjeru:  $u_A = 1 \text{ mm}$
- u Y smjeru:  $v_A = 0,2 \text{ mm}$
- u Z smjeru:  $w_A = 0,46 \text{ mm}$

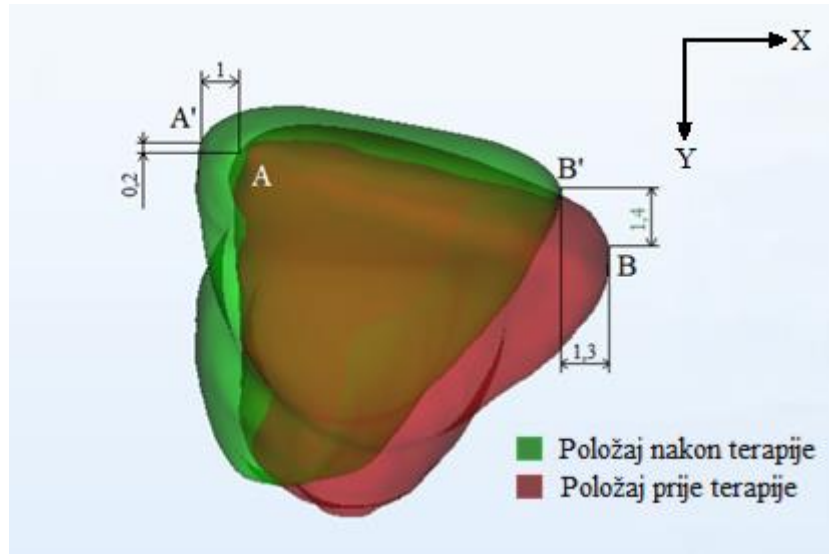
$$l_A = \sqrt{u_A^2 + v_A^2 + w_A^2} = \sqrt{1^2 + 0,2^2 + 0,46^2} = 1,1187 \text{ mm} \quad (1)$$

Pomak točke B:

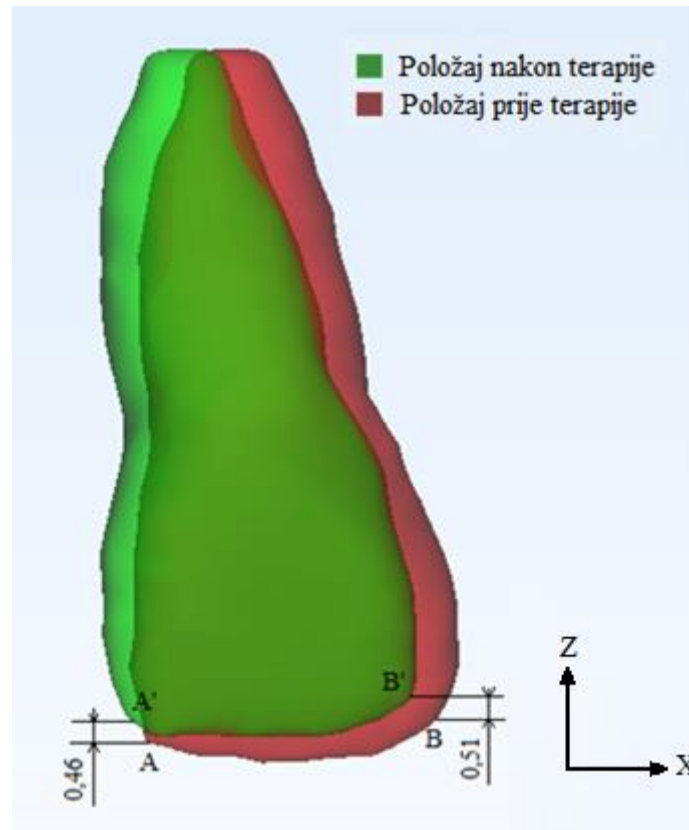
- u X smjeru:  $u_B = 1,3$  mm
- u Y smjeru:  $v_B = 1,4$  mm
- u Z smjeru:  $w_B = 0,51$  mm

$$l_B = \sqrt{u_B^2 + v_B^2 + w_B^2} = \sqrt{1,3^2 + 1,4^2 + 0,51^2} = 1,9774 \text{ mm} \quad (2)$$

Svi pomaci za točke A i B prikazani su na slikama 41. i 42.



Slika 41. Pomaci točaka A i B u smjeru X i Y osi



Slika 42. Pomaci točaka A i B u smjeru Z osi

### 5.7. Pomak korijena zuba

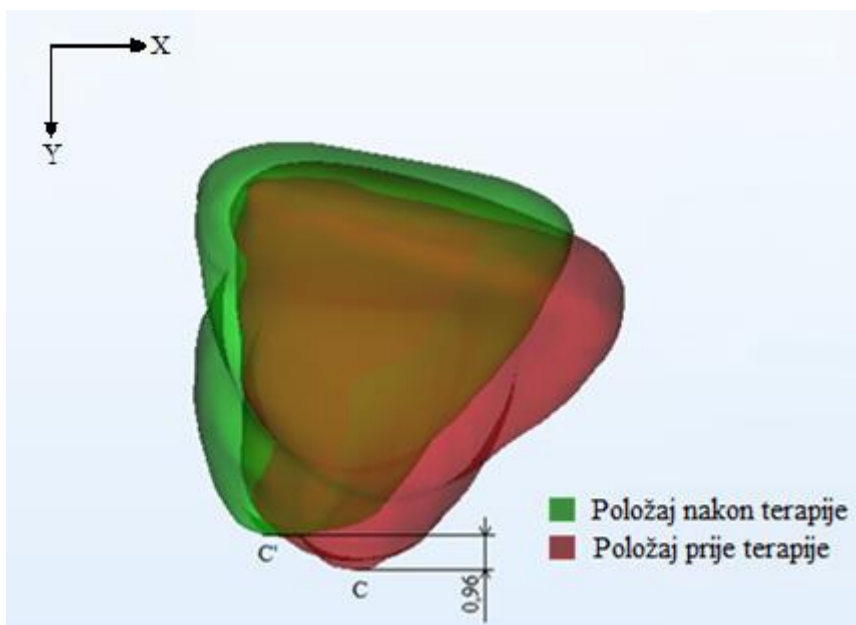
Na isti način kao i pomak krune zuba, određen je pomak korijena zuba. Referentna točka (točka C) je postavljena na vrh korijena zuba.

Pomak točke C:

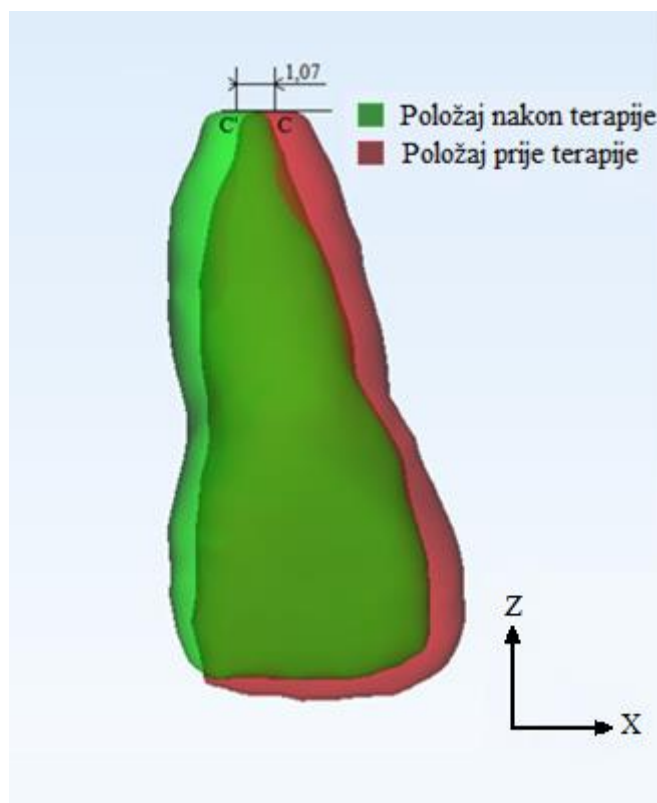
- u X smjeru:  $u_c = 1,07$  mm
- u Y smjeru:  $v_c = 0,96$  mm
- u Z smjeru:  $w_c = 0$

$$l_c = \sqrt{u_c^2 + v_c^2 + w_c^2} = \sqrt{1,07^2 + 0,96^2} = 1,4375 \text{ mm} \quad (3)$$

Pomaci vrha korijena zuba prikazani su na slikama 43. i 44.



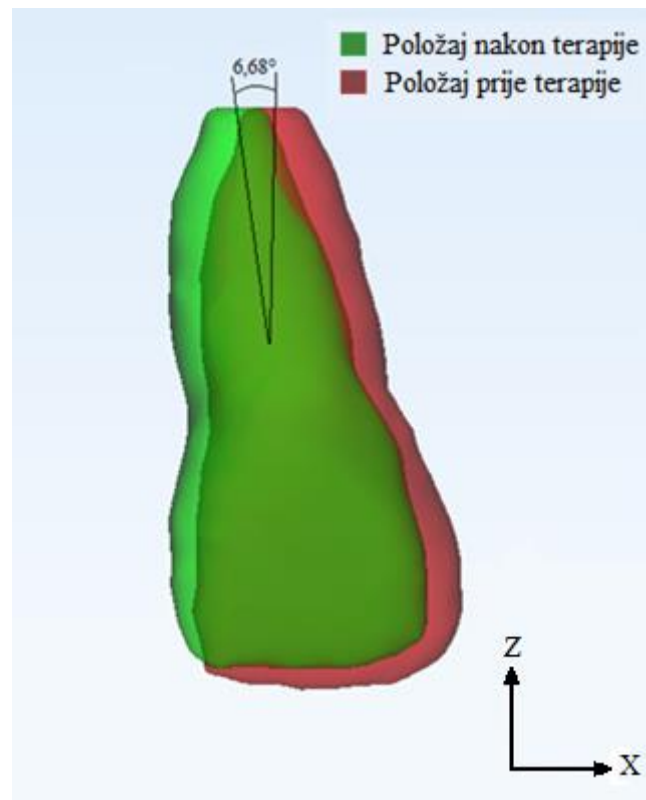
Slika 43. Pomak točke C u smjeru Y osi



Slika 44. Pomak točke C u smjeru X i Z osi

### 5.8. Nagib zuba

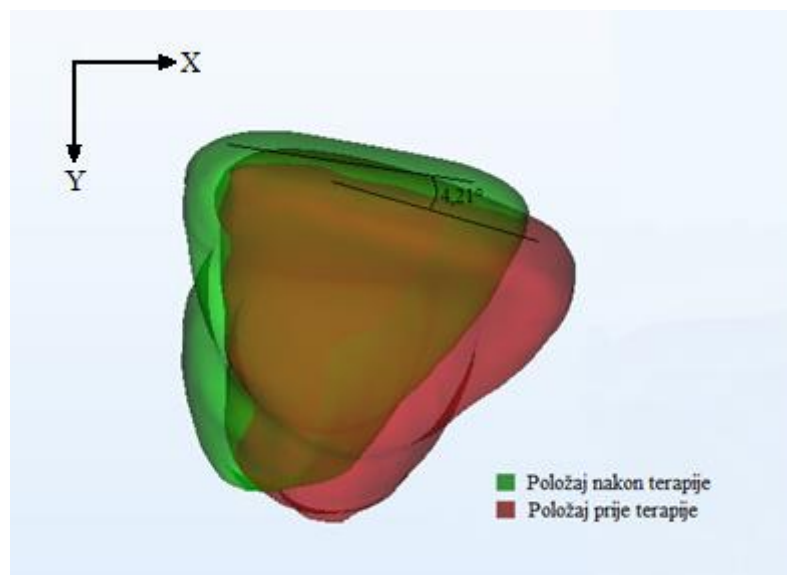
Naginjanje je objašnjeno u poglavlju 4.3.3.2. Kao što je navedeno ranije, dominantan pomak ovog zuba je translacija, ali postoji i naginjanje zuba te se u ovom slučaju radi se o nekontroliranom naginjanju jer se vrh korijena i vrh krune zuba ne gibaju u istom smjeru. Kut nagiba je prikazan na slici 45.



Slika 45. Nagib zuba

### 5.9. Rotacija

Rotacija zuba je izmjerena u okuzalnoj ravnini. Izmjeren je kut od  $4,21^\circ$  što je prikazano na slici 46.



Slika 46. Rotacija zuba

## 6. ZAKLJUČAK

U radu je bilo potrebno na temelju CT snimki čeljusti izraditi 3D model središnjeg lijevog sjekutića maksile s pripadnim okolnim tkivom prije i nakon ortodonske terapije te na temelju tih modela utvrditi centar rotacije zuba i pomak krune zuba.

Prema provedenoj analizi, vidljiv je pomak zuba prilikom ortodonske terapije. Zub je translatican prema naprijed, tj. u labijalno područje i u medijalnu stranu što je uzrokovalo da se centar rotacije ne nalazi unutar područja zuba. Također, dolazi do nekontroliranog naginjanja jer se korijen i kruna zuba gibaju u suprotnom smjeru, odnosno centar rotacije se nalazi između krune i korijena zuba. Očitavanjem promjene gustoće kortikalne kosti utvrđene su pretpostavke o pomicanju zuba dobivene usporedbom čeljusti prije i nakon ortodonske terapije.

Radom je potvrđena pretpostavka da uslijed nametanja vanjske sile na zub dolazi do pomaka zuba i koštane pregradnje alveolne kosti. Tlačno opterećenje na zub, a samim time i kost, dovodi do razgradnje kosti dok vlačno opterećenje rezultira koštanom izgradnjom.

Program Mimics realistično prikazuje 3D model tkiva dobivenog CT skeniranjem što nam omogućuje detaljnu analizu tkiva. Osim olakšanog dijagnosticiranja programom se mogu uspoređivati rezultati dobiveni prije i nakon terapije radi utvrđivanja rezultata terapije.



## 7. LITERATURA

- [1] <http://www.enciklopedija.hr/natuknica.aspx?id=63421> (29.7.2019.)
- [2] <https://myhealth.alberta.ca/Health/aftercareinformation/pages/conditions.aspx?hwid=ad2023> (29.7.2019.)
- [3] <http://www.enciklopedija.hr/natuknica.aspx?id=67493> (6.8.2019.)
- [4] [http://gnato.sfzg.hr/Prirucnik/1\\_4\\_zub\\_morfoloske\\_karakteristikei.htm](http://gnato.sfzg.hr/Prirucnik/1_4_zub_morfoloske_karakteristikei.htm) (6.8.2019.)
- [5] <https://drmartinko.com/hr/tipovi-zuba-u-ustima/> (6.8.2019.)
- [6] <https://hr.puntomarinero.com/types-of-teeth-and-their/> (6.8.2019.)
- [7] <https://hr.wikipedia.org/wiki/Zub> (7.8.2019)
- [8] Morfologija zubi s dentalnom antropologijom – Vježba 11, ppt prezentacija, Stomatološki fakultet, Zagreb, 2012.
- [9] <https://www.orthodontisteenligne.com/en/dental-anatomy-notation/> (17.9.2019)
- [10] [https://en.wikipedia.org/wiki/Bone\\_remodeling](https://en.wikipedia.org/wiki/Bone_remodeling) (9.8.2019.)
- [11] <https://hr.wikipedia.org/wiki/Ortodoncija> (10.8.2019.)
- [12] Špalj S. i suautori; Ortodontski priručnik, 2012, Medicinski fakultete sveučilišta u Rijeci
- [13] Morfologija zubi s dentalnom antropologijom, Vježba 4, ppt prezentacija, Stomatološki fakultet, Zagreb, 2012.
- [14] [http://www.chinadentalsmile.com/html\\_products/MIM-Edgewise-Brackets-78.html](http://www.chinadentalsmile.com/html_products/MIM-Edgewise-Brackets-78.html) (10.8.2019.)
- [15] <https://poliklinika-pavlic.hr/ortodoncija-rijeka/ortodoncija-naprave/> (10.8.2019.)
- [16] <https://www.slideshare.net/skaziz13/biomechanics-of-tooth-movement-sk-aziz-ikbal> (13.8.2019.)
- [17] Ram S. Nanda; Yahya S. Tpusn; Biomechanics in Ortodontics: Principles and Practice, 2010., Quintessence Publishing Co. Inc
- [18] <https://pbrainmd.wordpress.com/2015/10/02/hounsfield-units/> (15.8.2019.)