

# Biorazgradiva mrežica za dentalnu medicinu

---

**Babić, Bruno**

**Undergraduate thesis / Završni rad**

**2017**

*Degree Grantor / Ustanova koja je dodijelila akademski / stručni stupanj:* **University of Zagreb, Faculty of Mechanical Engineering and Naval Architecture / Sveučilište u Zagrebu, Fakultet strojarstva i brodogradnje**

*Permanent link / Trajna poveznica:* <https://um.nsk.hr/um:nbn:hr:235:429584>

*Rights / Prava:* [In copyright](#)/[Zaštićeno autorskim pravom.](#)

*Download date / Datum preuzimanja:* **2025-01-14**

*Repository / Repozitorij:*

[Repository of Faculty of Mechanical Engineering and Naval Architecture University of Zagreb](#)



SVEUČILIŠTE U ZAGREBU  
FAKULTET STROJARSTVA I BRODOGRADNJE

# ZAVRŠNI RAD

**Bruno Babić**

Zagreb, 2017.

SVEUČILIŠTE U ZAGREBU  
FAKULTET STROJARSTVA I BRODOGRADNJE

# ZAVRŠNI RAD

Mentor:

Prof. dr. sc. Zdravko Schauperl, dipl. ing.

Student:

Bruno Babić

Zagreb, 2017.

Izjavljujem da sam ovaj rad izradio samostalno koristeći znanja stečena tijekom studija i navedenu literaturu.

Zahvaljujem se svom mentoru prof.dr.sc. Zdravku Schauperlu na ideji rada, podijeljenom iskustvu i znanju, te velikom strpljenju prilikom izrade ovog rada.

Bruno Babić



SVEUČILIŠTE U ZAGREBU  
FAKULTET STROJARSTVA I BRODOGRADNJE



Središnje povjerenstvo za završne i diplomske ispite  
Povjerenstvo za završne ispite studija strojarstva za smjerove:  
proizvodno inženjerstvo, računalno inženjerstvo, industrijsko inženjerstvo i menadžment, inženjerstvo  
materijala i mehatronika i robotika

Sveučilište u Zagrebu	
Fakultet strojarstva i brodogradnje	
Datum	Prilog
Klasa:	
Ur.broj:	

## ZAVRŠNI ZADATAK

Student: **Bruno Babić** Mat. br.: 0035196409

Naslov rada na hrvatskom jeziku: **Biorazgradiva mrežica za dentalnu medicinu**

Naslov rada na engleskom jeziku: **Bidegradable membrane in dental medicine**

Opis zadatka:

Prilikom regeneracije koštanog tkiva u fiksnoj protetici često se koristi postupak koštane augmentacije. U tom se postupku manjak kosti operativno nadomješta s medicinskim preparatima pri čemu se koriste mrežice od titana koje se pozicioniraju i učvršćuju pomoću vijaka. Nakon određenog vremena pacijent se mora ponovo operirati kako bi se ta mrežica i vijci izvadili.


U ovom radu je potrebno opisati sam postupak koštane augmentacije sa posebnim naglaskom na zahtjeve koji se postavljaju na titanovu mrežicu i rukovanje s njom. Na temelju tih zahtjeva potrebno je analizirati mogućnost zamjene titanove mrežice s nekim drugim materijalima koji bi funkcionalno zadovoljavali a istovremeno pokazali prednosti u odnosu na postojeće materijale i metode. Ovisno o karakteristikama izabranih materijala potrebno je obraditi i argumentirati njihovu tehnološkičnost te prednosti i mane koji oni ispoljavaju.

Zadatak zadan:  
30. studenog 2016.


Rok predaje rada:  
1. rok: 24. veljače 2017.  
2. rok (izvanredni): 28. lipnja 2017.  
3. rok: 22. rujna 2017.

Predviđeni datumi obrane:  
1. rok: 27.2. - 03.03. 2017.  
2. rok (izvanredni): 30. 06. 2017.  
3. rok: 25.9. - 29. 09. 2017.

Zadatak zadao:

  
Prof.dr.sc. Zdravko Schauperl

v.d. predsjednika Povjerenstva:

  
Izv. prof. dr. sc. Branko Bauer

## SADRŽAJ

SADRŽAJ .....	I
POPIS OZNAKA .....	II
POPIS SLIKA .....	III
POPIS TABLICA.....	IV
SAŽETAK.....	V
SUMMARY .....	VI
1. UVOD .....	1
1.1 Građa i sastav kosti .....	1
1.2. Građa gornje i donje čeljusti .....	3
1.2.1. Gornja čeljust ( <i>lat. maxilla</i> ) .....	3
1.2.2. Donja čeljust ( <i>lat. mandibula</i> ) .....	4
1.3 Utjecaj gubitka zuba na čeljust.....	5
1.4 Dentalna implantologija .....	5
1.4.1. <i>Implantati</i> .....	6
1.5 Augmentacija alveolarnog nastavka.....	7
1.5.1. <i>Vođena regeneracija kosti</i> .....	7
1.5.2. <i>Onlay graft</i> .....	7
1.6 Autologna kost .....	11
1.7 Umjetni i prirodni biomaterijali .....	12
1.8 Membrane.....	12
1.8.1 <i>Neresorbirajuće membrane</i> .....	13
1.8.2 <i>Resorbirajuće membrane</i> .....	14
1.9 Cijeljenje rana i oseointegracija .....	15
2. MATERIJALI U MEDICINI .....	18
2.1. Biorazgradivi polimeri .....	18
2.2. Vrste biorazgradivih polimera za primjenu u medicini.....	18
2.2.1. <i>Poliglikolna kiselina (PGA)</i> .....	19
2.2.2. <i>Polilaktična kiselina (PLA)</i> .....	19
2.2.3. <i>Polilaktično-glikolna kiselina (PLGA)</i> .....	21
2.2.4. <i>Polivinil-alkohol (PVA)</i> .....	22
3. KONSTRUKCIJA BIORAZGRADIVE MREŽICE .....	23
3.1. Prevođenje CBCT snimaka u format za rad u CAD programskom paketu.....	23
3.2. CAD/CAM .....	29
4. ZAKLJUČAK .....	38
5. LITERATURA.....	40

## POPIS OZNAKA

Oznaka	Jedinica	Opis
BMP		Koštani morfogogenetski protein
CBCT		Cone Beam Computed Tomography
CAD		Computer Aided Design
CAM		Computed Aided Manufacturing
DICOM		Digital Imaging and Communications in Medicine
ePTFE		Ekspandirani politetrafluoretilen
E	GPa	Youngov modul elastičnosti
ISQ		Implant stability quotient
PRF		Trombocitima obogaćen fibrin
PRP		Trombocitima obogaćena plazma
PTFE		Politetrafluoretilen
PC		Polikarbonat
PLA		Polilaktična kiselina
PLGA		Poliglikolna kiselina
PLLA		Poli(L-laktična kiselina)
PDLA		Poli(D-laktična kiselina)
PDLLA		Poli(D,L-laktična kiselina)
PVA		Polivinil.alkohol
STL		STereoLithography
Tm	°C	Temperatura tališta
Tg	°C	Temperatura staklišta

## POPIS SLIKA

Slika 1. Građa kosti .....	2
Slika 2. Građa gornje čeljusti .....	3
Slika 3. Građa donje čeljusti .....	4
Slika 4. Osnovni dijelovi implantoprotetskog sustava .....	6
Slika 5. Postupak vođene regeneracije kostiju .....	7
Slika 6. <i>Onlay graft</i> postupak s titanskom mrežicom .....	8
Slika 7. <i>Onlay graft</i> postupak s vijcima za osteosintezu .....	9
Slika 8. Sinus lift postupak.....	11
Slika 9. Zarastanje rane nakon ekstrakcije zuba .....	16
Slika 10. Sinteza poliglikolne kiseline .....	19
Slika 11. Sinteza PLLA .....	20
Slika 12. Sinteza PDLA .....	20
Slika 13. Razgradnja PLGA .....	21
Slika 14. Princip rada CBCT uređaja .....	23
Slika 15. Otvaranje DICOM formata pomoću Slicer-a.....	24
Slika 16. Filtracija tkiva po gustoći.....	25
Slika 17. Stvaranje površine na konturi čeljusti pomoću Slicer-a.....	25
Slika 18. Eliminiranje nepovezanih čestica sa glavne čeljusti. ....	26
Slika 19. Čeljust nakon uklanjanja nepotrebnih čestica (gruba površina). ....	27
Slika 20. Površina čeljusti nakon zaglađivanja. ....	27
Slika 21. Izdvajanje dijela čeljusti za izradu implantata. ....	28
Slika 22. Model čeljusti.....	29
Slika 23. Vanjski pogled na mjesto ugradnje implantata. ....	30
Slika 24. Unutarnji pogled na mjesto ugradnje implantata. ....	30
Slika 25. Prikaz ravnina na grebenu.....	31
Slika 26. Povlačenje <i>Spline</i> krivulja na grebenu. ....	32
Slika 27. Primjena funkcije <i>Multi-Sections Surface</i> .....	33
Slika 28. Primjena funkcije <i>Thick Surface</i> . ....	34
Slika 29. Vanjska kompatibilnost mrežice sa konturom čeljusti. ....	35
Slika 30. Unutarnja kompatibilnost mrežice sa konturom čeljusti.....	36
Slika 31. Gotov 3D model mrežice .....	37



## POPIS TABLICA

Tablica 1. Kolagene membrane dostupne na tržištu .....	15
Tablica 2. Pregled svojstava biološki razgradivih polimera .....	22

## SAŽETAK

U ovom radu opisan je postupak razrade ideje s ciljem poboljšanja oralno kirurškog postupka augmentacije grebena. Do augmentacije grebena dolazi kada pacijent nema dovoljno svoje kosti kako bismo ugradili implantat. Sama augmentacija grebena je vrlo invazivan postupak za pacijenta. Augmentacija ima više metoda i verzija od kojih je bitno spomenuti, vođenu koštanu regeneraciju, sinus lift te onlay graft metodu. Onlay graft može biti sa i bez titanove mrežice. Oba postupka opisuje sekundarno otvaranje pacijenta nakon najmanje tri mjeseca, kada dođe do dovoljne stabilnosti praha potrebno je ukloniti vijke za osteosintezu te eventualno titanovu mrežicu. Ovaj rad je zamišljen na principu stvaranja individualne mrežice napravljene od biorogradivog polimera. Nakon razgradnje polimera ostaje augmentirana kost te je pacijent spreman za postavljanje implantata. Navedena individualizacija bila bi ostvarena preko CBCT snimaka pacijenta i korištenja CAD programa Catia. Mrežica bi imala i dva valjka sa unutarnje strane koji bi pružali dodatnu stabilnost djelujući kao oslonci. Ovoj razradi slijedi ispitivanje samog materijala nakon njegovog printanja koje nije obuhvaćeno u samom radu.

Ključne riječi: implantati, biorogradivi polimeri, mrežica, augmentacija, 3D-printanje

## SUMMARY

This paper describes the process of improving the oral surgical procedure of ridge augmentation. Augmentation of the ridge is necessary when the patient does not have enough of their bones needed to install the implant. Ridge augmentation is a very invasive procedure for the patient. There are various methods of ridge augmentation, some of the more important ones being guided bone regeneration, sinus lift and onlay graft method. The onlay graft can be done with or without a titanium mesh. In both cases the procedure refers to the secondary opening of the patient after a minimum recovery time of three months, after the stability of the powder is accomplished, it is necessary to remove the osteosynthesis screws and possibly the titanium mesh. This paper is based on the principle of creating an individual mesh made of biodegradable polymer. What remains after the degradation of the polymer is the augmented bone and the patient is ready to receive the implant. The individualization would be achieved through the CBCT images of the patient and the CAD program CATIA. This mesh would also have two pins on the inside, which would provide additional stability by acting as support. This elaboration is followed by the testing of the materials after their 3D printing, which is not covered in the paper.

Key words: implants, biodegradable polymers, augmentation, mesh, 3D printing

# 1. UVOD

## 1.1 Građa i sastav kosti

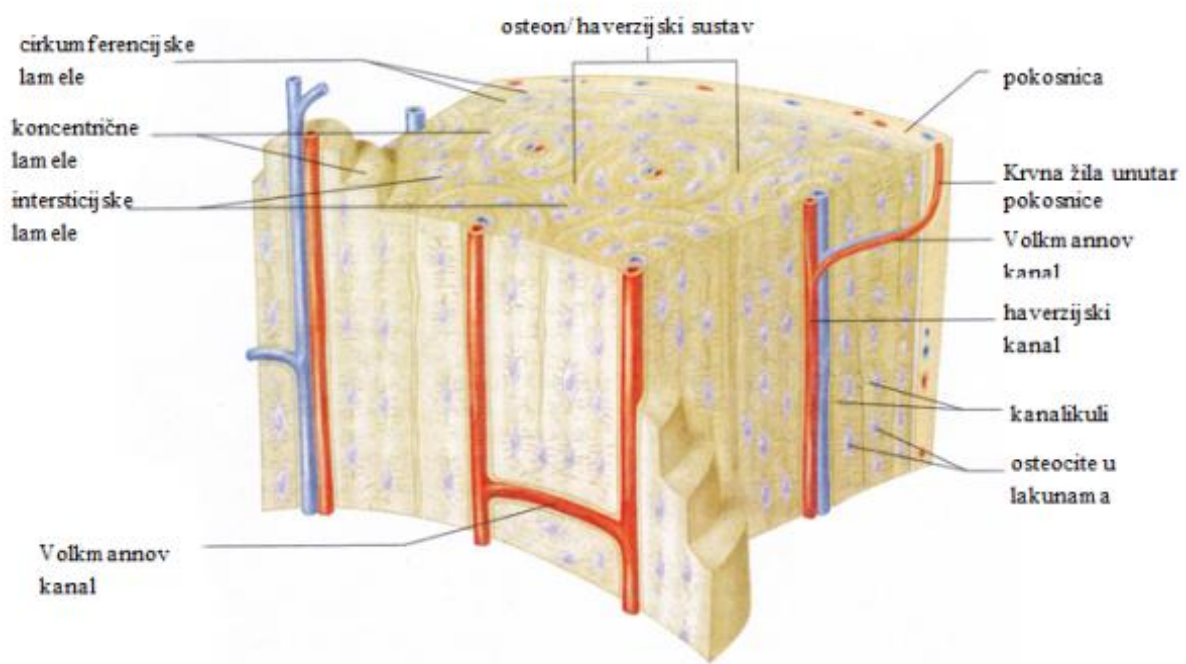
Kost je specijalizirano vezivno tkivo, izgrađeno od koštanog matriksa (međustanične tvari) i tri različite vrste stanica: osteocita, osteoblasta i osteoklasta. Anorganska tvar čini 50 % suhe težine koštanog matriksa. Najviše ima kalcija i fosfora, a sadržava i bikarbonate, citrate, magnezij, kalij i natrij. Kalcij i fosfor čine kristale hidroksiapatita  $\text{Ca}_{10}(\text{PO}_4)_6(\text{OH})_2$ , ali sadrži i amorfni (nekristalnog) kalcij-fosfat. Organsku tvar čine kolagen tipa I i amorfna osnovna tvar koja sadržava proteoglikanske agregate i specifične strukturne glikoproteine [1].

Kost stvaraju osteoblasti koji nastaju specijalizacijom mezenhimskih stanica. Osteoblasti odlažu međustaničnu tvar, osteoid, koju isprva čine mekana osnovna tvar i kolagena vlakna. Iz osteoblasta se razvijaju osteociti, koštane stanice. Osteoklasti, stanice koje razgrađuju kost, sudjeluju pri svakoj pregradnji kosti.

Kost se uglavnom sastoji od kolagena, koji se odlaganjem kalcijeva apatita pretvara u krutu tvar. Fluorove veze su pri tome od posebnog značenja za čvrstoću koštanog materijala. Za to ovapanjivanje zaduženi su osteoblasti, tj. Osteociti, koji se nalaze u ravnoteži sa osteoklastima koji razgrađuju kost [2].

Oblik i sastav kosti prilagođeni su njezinoj mehaničkoj ulozi. Njezina makroskopska i mikroskopska struktura usmjerava se pomoću trabekularne građe (koštane gredice) po trajektorijama naprezanja i istezanja. Pri tomu se koštana tvar tako uređuje da se korištenjem što manje količine materijala što bolje prenose sile. Trajektorijalna građa omogućuje ciljanu upotrebu materijala u opterećenim područjima. Građa je u osnovi genetski određena i mijenja se pod vanjskim utjecajima (mehaničke sile, sila teže). Regulacija se potiče mehanizmima povratne sprege, među ostalim na staničnoj razini pomoću piezoelektričnog učinka. Može se primjetiti da se kost može opteretiti silom tlaka ali da pod trajnim pritiskom atrofira: krvne žile uz kost, tumori. Povoljno je izmjenjivanje razdoblja opuštanja i razdoblja opterećenja [3].

Soli daju tvrdoću i čvrstoću same kosti. Kost bez soli, odnosno dekalcinirana kost, postaje savitljiva, te gubi svoja svojstva. Mineralizacija, te rast i pregradnja kosti izravno su povezane s kalcijem. Hormonalne smetnje mogu dovesti do smanjene mineralizacije kosti, a samim time negativno utjecati na čvrstoću i tvrdoću same kosti. Primjerice, rizik osteoporozom uzrokovanih lomova kostiju se znatno smanjuje suplementacijom kalcija uz neposredno kliničko liječenje [2]. Na slici 1 nalazi se osnovna građa kosti.



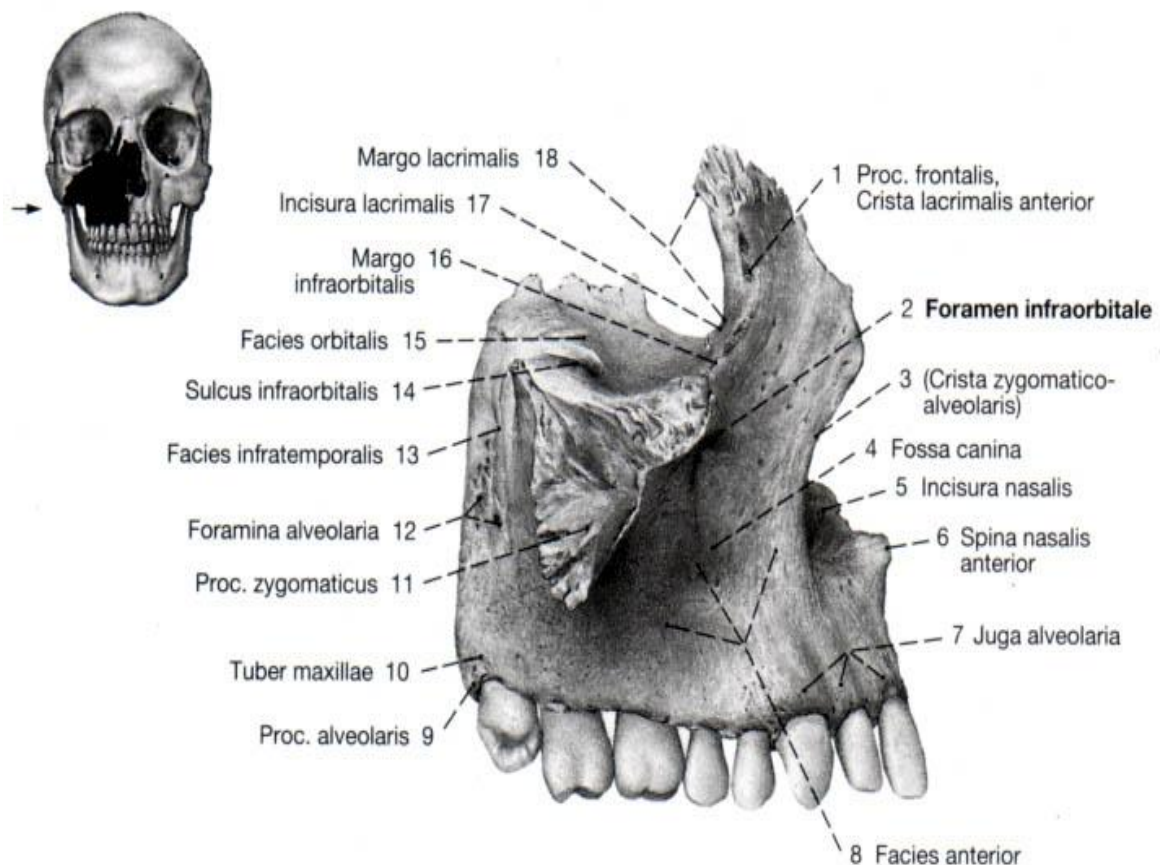
Slika 1. Građa kosti [1].

## 1.2. Građa gornje i donje čeljusti

### 1.2.1. Gornja čeljust (lat. maxilla)

Gornju čeljust čine dvije simetrične kosti gornje čeljusti povezane šavom, te nepčana kost. Na slici 2 prikazana je gornja čeljust sa svim svojim sastavnim dijelovima. Gornja čeljust je slična donjoj čeljusti [4].

Gornja čeljust je parna kost. Čini koštanu podlogu gornjega dijela lica, a svojim oblikom, veličinom i položajem oblikuje središnji dio lica. Sudjeluje u tvorbi stjenke očne i nosne šupljine, kao i nepca. Nosi gornje zube, a putem potpornja u čeonj i putem jagodične kosti prenosi žvačni tlak na cerebralni dio lubanje [3].

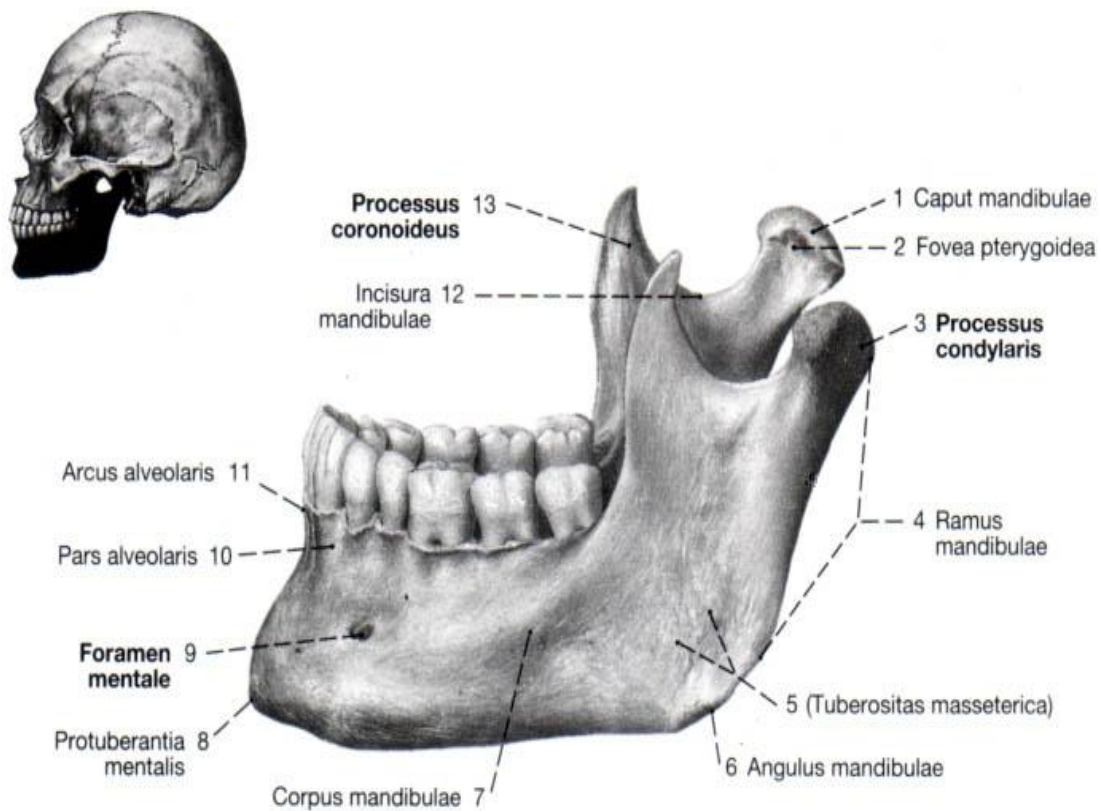


Slika 2. Građa gornje čeljusti [3].

### 1.2.2. Donja čeljust (*lat. mandibula*)

Mandibula je jedina pokretna kost lubanje. Ta kost nastaje iz dvije odvojene polovice koje su u novorođenčadi prvotno povezane vezivnim tkivom. Njihov spoj okoštava se tek u prvoj godini života [3].

Mandibulu čine također dvije simetrične kosti povezane mandibularnim šavom. Preko temporomandibularnog zgloba povezana je s bazom lubanje. Na slici 3 prikazana je donja čeljust sa svim sastavnim dijelovima. Zahvaljujući pokretljivosti donje čeljusti, zubima koji su usađeni u alveole i žvačnim mišićima koji se grupiraju, kao rezultat proizlazi sveukupna pokretljivost donje čeljusti, sudjelovanje u govoru, žvakanju, te mimici [5,6].



Slika 3. Građa donje čeljusti [3].

### **1.3 Utjecaj gubitka zuba na čeljust**

Promjenom biomehaničkih uvjeta i sprega sila uslijed gubitka zuba dolazi do resorpcije kosti. Prvo atrofira alveolarni nastavak, uslijed čega se maksila skraćuje i postaje uža kako u stražnjem, tako i u prednjem dijelu čeljust. Širina nepca je konstantna, međutim, dolazi do smanjenja njegove duljine. Foramen infraorbitale se resorpcijom alveolarnog grebena približava alveolarnom rubu kosti no uslijed cjelokupne atrofije kosti smanjuje se i njegova udaljenost od orbitalnog ruba [7].

Gubitkom zuba dolazi do značajnih promjena u samoj konstituciji čeljusti. Kost se razgrađuje na mjestu izvađenog zuba, a okolni zubi imaju tendenciju pomaka u slobodan bezubi prostor. Dolazi do gubitka simetrije, što dovodi do neravnomjernog opterećenja na okolne zube.

Navedeni problemi asimetričnog opterećenja i nakrivljenja okolnih zubi mogu uzrokovati funkcijske i nefunkcijske problema. Kao posljedica mogu se javiti bolovi u temporomandibularnom zglobu. Postupak nadomještanja izgubljenog zuba se ne može generalizirati, on je individualan i ovisan o situaciji. Kao neke od mogućnosti mogu se navesti krunice na implantatima, mostovi te proteze. U ovom istraživanju analiziran je jedan od pripremnih postupaka u dentalnoj implantologiji.

### **1.4 Dentalna implantologija**

Dentalna implantologija je grana dentalne medicine koja koristi zubne implantate kao nadomjestke za izgubljene prirodne korijenove, a koji imaju funkciju uporišta ili nosača protetskog nadomjeska. Temelj suvremenih dentalnih implantata je biološki proces koji se naziva oseointegracija, odnosno stvaranje čvrste sveze kosti s aloplastičnim materijalom (najčešće titanom ili jednom od njegovih legura).

Predmet ovog istraživanja je omogućavanje implantoprotetske terapije u uvjetima nedostatka kosti. Kako bi implantat ispravno prenosio opterećenja potrebno je nadomjestiti nedostajući dio kosti. Naime, nedostatak kosti nije nužno apsolutna kontraindikacija za implantoprotetsku terapiju već je prije ugradnje samog implantata potrebno provesti oralno-kirurški postupak nadogradnje, odnosno augmentacije kosti.

Ugradnja implantata u gornje i donju čeljust može se u slučajevima kada postoji zadovoljavajući volumen kosti izvesti bez poteškoća. No u slučajevima alveolarne atrofije i



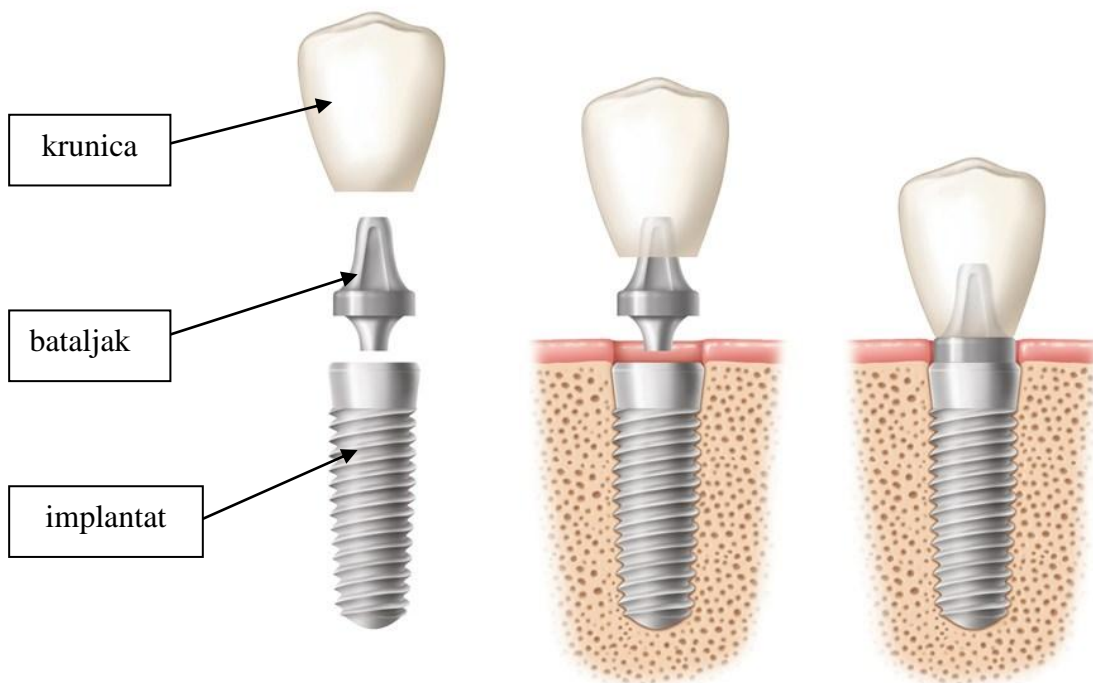
anatomskih ograničenja s obzirom na šupljinu maksilarnoga sinusa i kanala alveolarnoga živca, situacija postaje problematičnija i treba je riješiti različitim tehnikama augmentacije koštanog tkiva. Ponekad može biti indicirana i transpozicija alveolarnog živca [8].

#### 1.4.1. Implantati

Oseointegrirajući dentalni usadak, odnosno implantat možemo definirati kao napravu izrađenu od biokompatibilnoga materijala (najčešće titana ili njegovih legura) koja se postavlja u maksilu ili mandibulu, a uloga mu je osigurati sidrište za daljnje stomatološke nadomjestke.

Implantoprotetskom terapijom se mogu riješiti različiti klinički slučajevi, od potpune ili djelomične bezubosti do nadomjeska jednoga zuba. Danas se osobita pozornost daje estetskom, fonetskom i higijenskom aspektu takve terapije, a ne samo restauracije pacijentove mastikatorne funkcije [9].

Osnovni dijelovi implantoprotetskog nadomjeska su prikazani na slici 4.



Slika 4. Osnovni dijelovi implantoprotetskog sustava [10].

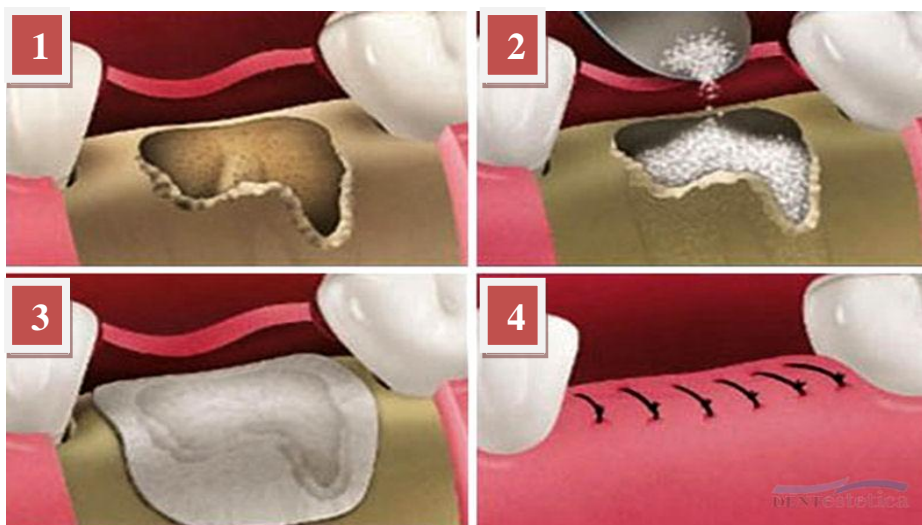
Terapija počinje ugradnjom implantata u kost u lokalnoj anesteziji. Nakon završenog perioda oseointegracije uzima se otisak i izrađuje protetski nadomjestak nošen implantatom.

### **1.5 Augmentacija alveolarnog nastavka**

Augmentacija alveolarnog nastavka je operativni zahvat kojim se nadomještava nedostatak kosti potreban za ugradnju implantata. Uzroci gubitka kosti mogu biti fiziološki (vađenje zuba i starenje), te patološki (parodontne bolesti te patološki procesi u kosti poput granuloma, ciste ili tumora). Ovisno o lokalizaciji i veličini, koristi se nekoliko tehnika [11].

#### **1.5.1. Vođena regeneracija kosti**

Vođena regeneracija kosti, VKR, kirurški je zahvat koji podrazumijeva primjenu umjetne kosti i resorptivne kolagene membrane, te se obično koristi za regeneraciju manjih koštanih defekata, slika 5. Često se može napraviti istovremeno s ugradnjom samog implantata. VKR dokazana je metoda koštane regeneracije, a uporaba kolagenih membrana znatno povećava učinkovitost opisanoga postupka jer sprječava prorastanje vezivnog tkiva kroz augmentat [12].



Slika 5. Postupak vođene regeneracije kostiju, 1 otvaranje pacijenta, 2 dodavanje hidroksiapatit praha, 3 stavljanje kolagene membrane, 4 šivanje zubnog mesa [13].

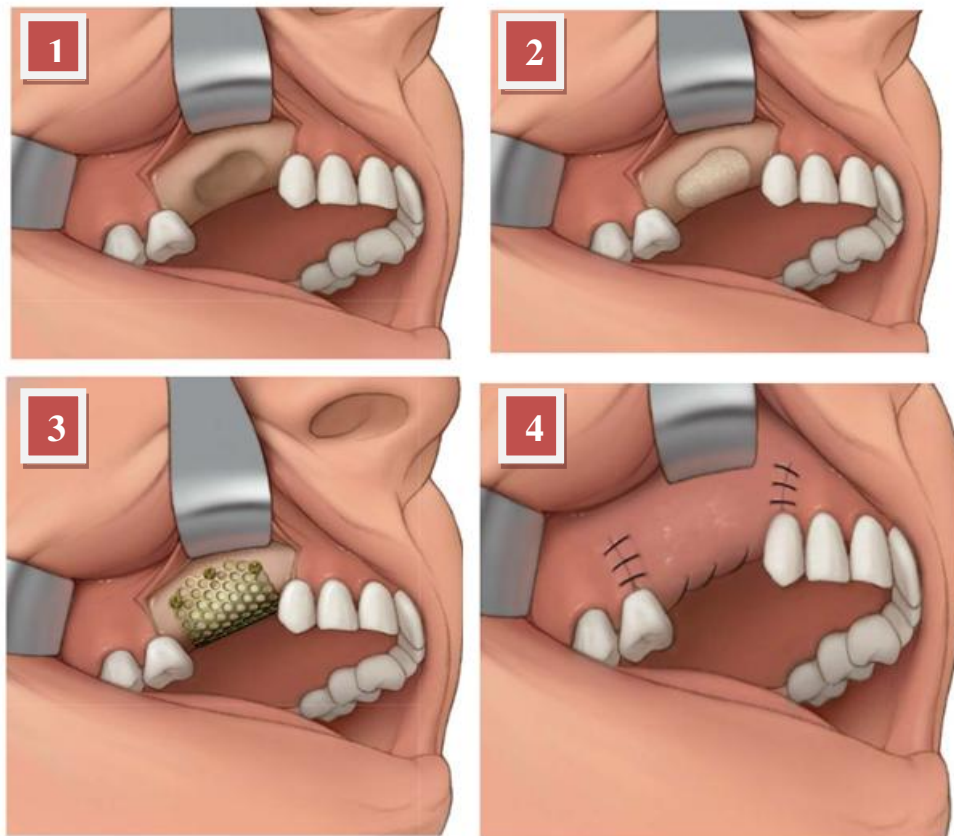
#### **1.5.2. Onlay graft**

Onlay graft predstavlja kirurški postupak kod kojeg se koštani dio nadomješta transplantacijom kosti s brade ili retromolarnog dijela čeljusti, te postavlja u ležište i fiksira

vijcima za osteosintezu. Postoji verzija s ugradnjom titanske mrežice i vijaka za osteosintezu, te verzija samo sa "šator" vijcima (eng. tent screw). Pukotina između koštanog bloka i ležišta puni se granuliranim materijalom (ksenogenim ili sintetskim koštanim transplantatom), te se prekriva membranom. Zahvat je puno zahtjevniji i koristi se za veće vertikalne i horizontalne nedostatke kosti. Nakon 6-8 mjeseci može se ugraditi implantat.

#### 1.5.2.1 Onlay graft verzija s titanskom mrežicom

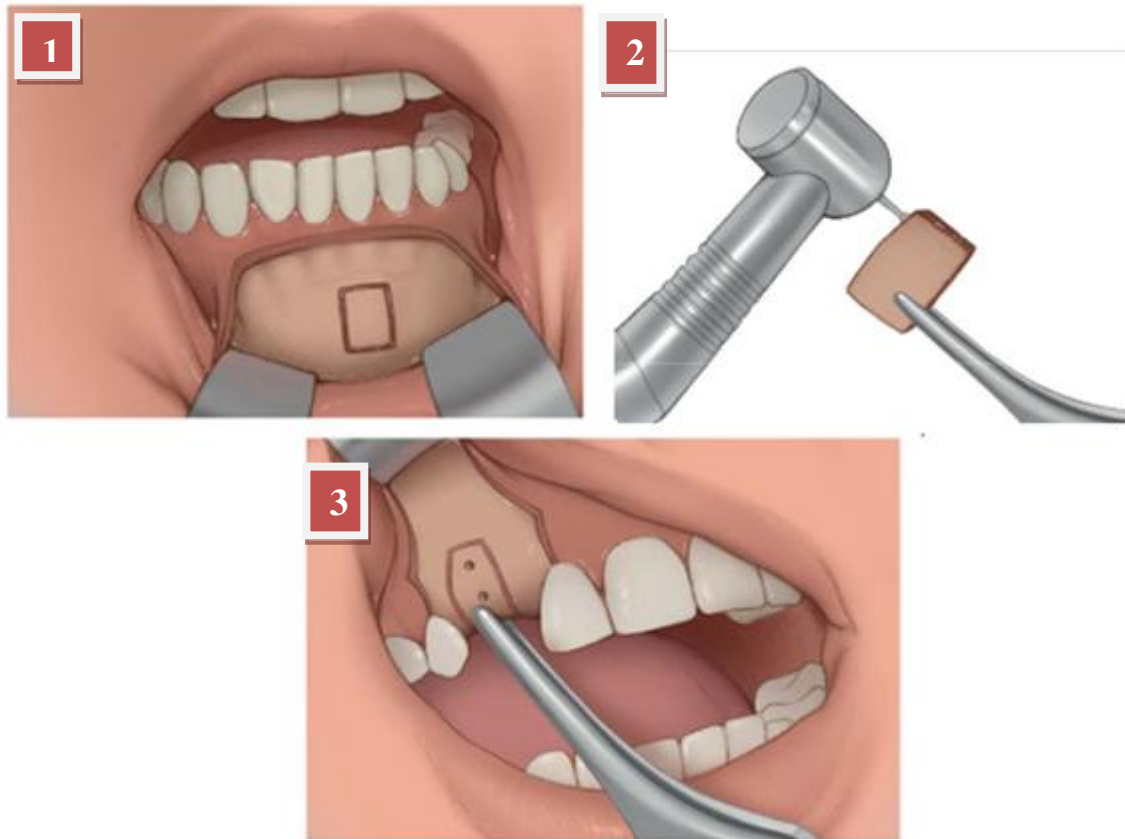*Onlay graft* metoda sa titanskom mrežicom se odvija u četiri koraka, slika 6. Prvi korak je podizanje režnja, drugi ispunjavanje koštanog defekta augmentatom, treći krojenje i postavljanja titanske mrežice koja se pričvršćuje vijcima za osteosintezu, te posljednji korak je repozicija i šivanje režnja.



Slika 6. *Onlay graft* postupak s titanskom mrežicom, 1 podizanje režnja, 2 ispunjavanje koštanog defekta, 3 postavljanje titanske mrežice, 4 repozicija i šivanje [13].

### 1.5.2.2. Onlay graft verzija samo s vijcima za osteosintezu

Ova verzija *onlay graft* metode nema titansku mrežicu, već se cijeli postupak odvija uzimanjem kosti s brade ili retromolarnog djela čeljusti. Ta kost se oblikuje i naposljetku pričvršćuje vijcima za osteosintezu. Cijeli postupak sa tri glavna dijela ilustriran je detaljnije na slici 7.



Slika 7. *Onlay graft* postupak s vijcima za osteosintezu, 1 uzimanje kosti s brade, 2 oblikovanje kosti, 3 pričvršćivanje vijcima za osteosintezu [13].

Bitno je napomenut kako je kod obje verzije *onlay graft* metode potrebno sekundarno otvaranje pacijentovog alveolarnog grebena zbog vađenja vijaka za osteosintezu, odnosno titanska mrežica. Zbog boljih osteokonduktivnih uvjeta i smanjene resorpcije autolognih presađaka, koštano presađivanje dopunjuje se ksenogenim koštanim transplantatom ili sintetskim nadomjesnim materijalom (npr. *BiOss*, *Geistlich Pharma North America Inc.*, SAD, ili *Botiss*, Njemačka.) [14]. Ksenogeni koštani transplantat je biološki proizvod s jednakim kemijskim i fizičkim svojstvima kao ljudska kost, ali dobiven od goveda. Kristalna struktura matrice omogućuje dobru stabilizaciju i potporu revaskularizaciji presatka [15].

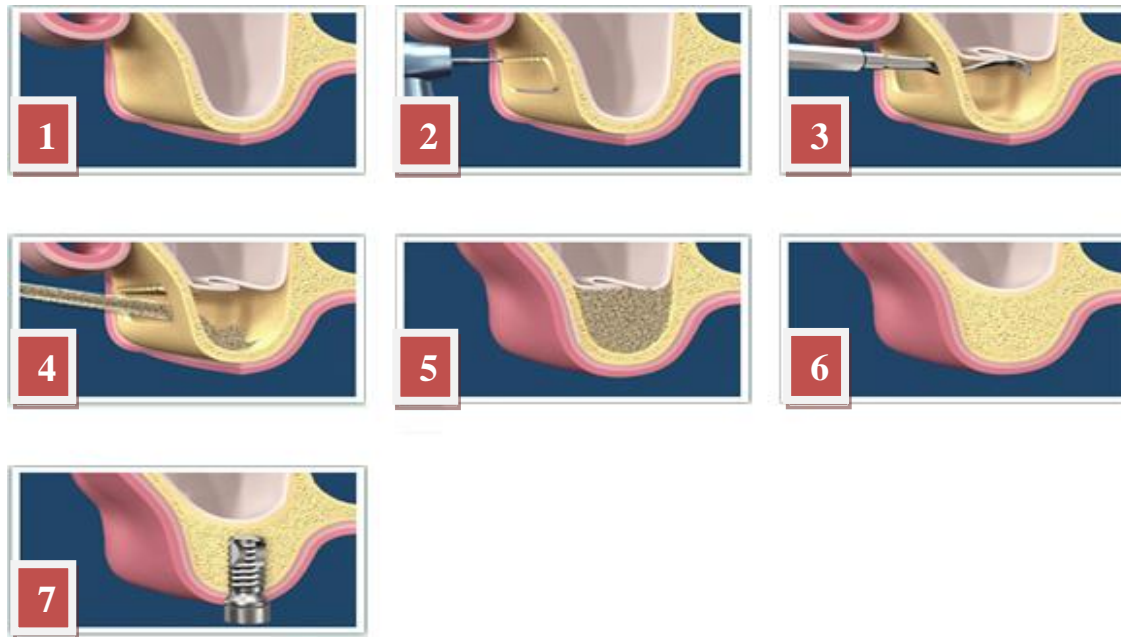
### 1.5.2.3. Odizanje dna maksilarnog sinusa

Implantoprotetska rehabilitacija u gornjoj čeljusti u velikom je broju slučajeva otežana, zbog opsežne resorpcije kosti nakon vađenja zuba u stražnjem području gornje čeljusti, te lokalizacije maksilarnog sinusa i njegova recesusa. Operativna tehnika podizanja dna maksilarnog sinusa (sinus-lift) sastoji se u tome da se podigne sinusno dno prema kranijalno, te nadogradi koštani defekt zbog stvaranja dovoljne visina i širine alveolarnoga grebena za ugradnju implantata [16]. Materijal kojim se nadograđuje koštani defekt jest najčešće je ksenogeni ili sintetski koštani nadomjestak, no može biti i kombinacija autologne pacijentove kosti s heterolognom kostinadomjesnim koštanim materijalom. Omjer miješanja autologne i heterologne kosti i nadomjesnog materijala u odnosu 20:80 pokazuju dobre kliničke rezultate. Izbor tehnike podizanja dna sinusa određuje visina alveolarnoga grebena, odnosno razina dna sinusa prema vrhu alveolarnog grebena. Ako je visina koštanoga grebena manja od 4 mm, biramo bočni pristup u sinus kroz trepanacijski otvor, s podizanjem bočne koštane lamele u sinus i nadogradnjom koštanoga defekta (tehnika lateralnog prozora) te odgođenom implantacijom nakon 6-9 mjeseci.

Visina koštanoga grebena veća od 4 mm određuje bočni pristup u sinus s nadogradnjom koštanoga defekta i istodobnom implantacijom. U oba postupka bočnoga pristupa sinusnoj šupljini koštani se defekt pokriva bioresorptivnom kolagenom membranom (Bio-Gide).

U slučaju visine koštanoga grebena od 6 mm do 7 mm, primjenjuje se tzv. Sommersova tehnika podizanja dna sinusa kroz ležište usatka implantata i istodobnom implantacijom. To je unutarnja transalveolarna tehnika [16].

Kirurškim metodama podizanja dna sinusa postiže se povećani volumen kosti u gornjoj čeljusti. Dovoljno dugački i široki usadci implantata ugrađeni u takvu kost sposobni su izdržati jake žvačne sile toga područja i vratiti pacijentu funkcionalnost te fonetski i estetski nedostatak uzrokovan gubitkom stražnjih zuba gornje čeljusti [16]. Na slici 8 prikazan je postupak sinus lift sa svim svojim dijelovima.



Slika 8. Sinus lift postupak, 1 otvaranje zubnog mesa, 2 uklanjanje kosti zbog prilaska sinusu, 3 podizanje sinusa kranijalno, 4 dodavanje koštanog nadomjeska, 5 zatvaranje zubnog mesa i šivanje, 6 srastanje koštanog nadomjeska i pacijentove kosti, 7 ugradnja implantata [17].

Implantati ugrađeni u augmentirani lateralni dio gornje čeljusti mogu se predvidivo protetski opskrbiti kao i implantati postavljeni u neaugmentiranu gornju čeljust [18].

### 1.6 Autologna kost

Autologna kost je vlastita pacijentova kost presađena s jednog dijela tijela na drugi. Nalazi svoju primjenu u augmentaciji kosti zbog svog velikog osteogenog potencijala. Radi se o vlastitoj kosti pacijenta, koja se može primijeniti u komadu (blok-graftovi) ili strugotinama. Autologni koštani graftovi i danas se smatraju metodom izbora u rekonstrukciji limitiranih defekata donje čeljusti, te rekonstrukciji koštanih “defekata” srednje i gornje trećine lica. Autologna kost je izvrstan osteokonduktivan materijal i iznimno rijetko ga organizam odbacuje. Donorna regija ovisi o veličini potrebnog bloka te za manje blokove uzima se kost retromolarnog područja mandibule, a za veće blokove donorno mjesto je krista ilijačne kosti zdjelice [19].

Unatoč činjenici da je autologna kost kriste ilijake zlatni standard u osteoplastici, ipak nije savršen izbor za rekonstrukciju defekta alveolarnog grebena. U mnogim istraživanjima ističe

se upotreba autologne kosti zajedno s čimbenicima rasta, dobivenim tkivnim inženjerstvom [15].

Jedan od čimbenika rasta je koštani morfogenetski protein (BMP) na kolagenoj spužvi. Fallucco [20] je dokumentirao određene uspjehe nakon što je upotrijebio taj proizvod, ali njegova visoka cijena i dostupnost ograničavajući su čimbenici. Institucije još nisu dopustile široku upotrebu ove vrste proizvoda [15]. Glavni razlog za primjenu ovog proizvoda jest izbjegavanje drugoga operacijskog mjesta [21]. Zahvaljujući tome izbjegnuti su bolovi u donorskom području, operacija traje kraće, a kraći je i boravak u bolnici pa su smanjeni troškovi liječenja [15]. Međutim, primjena BMP-a je dvojbeno zbog nemogućnosti kontrole osteogenog potencijala pripravka.

### ***1.7 Umjetni i prirodni biomaterijali***

Primjenu biomaterijala karakteriziraju manji koštani nedostaci koje je potrebno nadomjestiti. Oni su sintetskog ili životinjskog podrijetla. Uslijed ostvarenja najvećeg osteogenog potencijala dolazi do kombiniranja umjetnih i prirodnih biomaterijala. Kao primjer navedenog može poslužiti trombocitima obogaćen fibrin u kombinaciji s ksenogenim koštanim transplantatom.

Trombocitima obogaćen fibrin (PRF) autologni je biomaterijal koji predstavlja drugu generaciju trombocitnih koncentrata. Ima povoljna biološka svojstva koja ubrzavaju mekotkivno te koštano cijeljenje, zbog čega široko područje primjene nalazi u oralnoj kirurgiji te drugim specijalističkim područjima [22].

Nasljednik je trombocitima obogaćene plazme (PRP) s višestrukim prednostima. Najveće prednosti rada s PRF-om su jednostavnost pripravka preparata, minimalna trauma (vađenje krvi) te niska cijena [22].

### ***1.8 Membrane***

Membrane su materijali koji se upotrebljavaju za pokrivanje defekata i poticanje regeneracije koštanih stijenki u paradontnome džepu, ali i sprječavanje prorastanja vezivnog tkiva kroz koštani augmentat. Membrana mora biti biokompatibilna, te mora omogućiti odvajanje gingivnog reznja od fibrinskoga ugruška, odnosno odvojiti stanice gingivnog reznja od koštanih stanica zbog očuvanja prostora za novu alveolnu kost. Membrane mogu biti resorbirajuće i neresorbirajuće [23].

### 1.8.1 Neresorbirajuće membrane

Neresorbirajuće membrane su membrane koje nemaju svojstvo resorpcije, te zahtijevaju drugi kirurški zahvat kako bi ih se uklonilo zbog čega se sve manje upotrebljavaju. Većina tih membrana izrađuje se od politetrafluoretilena, kao na primjer *Gore-Tex* membrane [23]. Neresorbirajuće membrane čvrste su i postojeane, zadržavaju osnovnu građu i oblik u tkivima, ali tko postupka uklanjanja potreban je dodatan kirurški zahvat što povećava traumu za pacijenta, produljuje cijeljenje, te povećava troškove i trajanje cijeloga liječenja.

Prve neresorbirajuće membrane odobrene za kliničku upotrebu bile su od ekspaniranoga politetrafluoretilena (ePTFE, *Gore-Tex*®). PTFE je fluorouglični polimer iznimne inertnosti i biokompatibilnosti, sprječava urastanje tkiva i ne izaziva reakciju stranoga tijela, ali je neporozan [24]. ePTFE je kemijski istovjetan, izaziva minimalnu upalnu reakciju u raznim tkivima te dopušta urastanje tkiva, a u vaskularnoj se kirurgiji upotrebljava već čitav niz godina [25-27]. Nastaje izlaganjem PTFE-a velikom vlačnom naprezanju koje stvara poroznu mikrostrukturu čvorića ili vlakana.

*Gore-Tex*® ePTFE membrana ima dva dijela. Prvi je otvoreni mikrostrukturirani ovratnik, smješten koronarno. On pospješuje urastanje vezivnoga tkiva [28], sprječava apikalnu migraciju epitela i osigurava stabilnost rane. Taj je dio membrane debljine 1 mm i 90% poroznosti [29]. Drugi dio tvori okluzalna membrana koja održava prostor za regeneraciju, strukturno je stabilna i služi kao prepreka prema gingivnome režnju. Debljine je 0,15 mm i 30% poroznosti [29, 30, 31]. Histološki humani uzorci u parodontologiji pokazali su da ePTFE membrane mogu dovesti do znatne parodontne regeneracije nakon razdoblja cijeljenja od 3 mjeseca [32]. Šest mjeseci nakon što se postavila ePTFE membrana nađen je nov cement s insertnim vlaknima [33]. Djelotvornost ePTFE membrana istraživala se u mnogim kliničkim studijama [34-37]. Neke studije ipak nisu pronašle znatnu razliku u usporedbi s konvencionalnom operacijom režnja s otvorenom kiretažom [38]. Uporaba membrana može dovesti do lakših komplikacija poput boli, gnojenja i otekline. Komplikacije su nešto češće nego u konvencionalne parodontne kirurgije [39].

*Gore-Tex*® membrana modificirana je ugradnjom titanskoga pojačanja između dva sloja ePTFE-a, čime se povećava mehanička čvrstoća i bolje čuva prostor [31, 33, 40]. Studije na životinjama pokazale su klinički relevantnu regeneraciju cementa i kosti dva mjeseca postoperativno [31,41], a studije na ljudima nisu pronašle razlike u odnosu spram nemodificiranih membrana [34]. Membrane s titanskim pojačanjem se osim za vođenu tkivnu



regeneraciju (VTR) upotrebljavaju i za vođenu regeneraciju kosti (VRK), odnosno za povećanje volumena kosti bezuboga dijela alvealnoga grebena, što služi u pripremi ležišta za dentalne implantate u uvjetima kada nema dovoljne količine alveolne kosti.

Uklanjanje membrane zahtijeva drugi kirurški zahvat, ugrožava uspjeh i može poremetiti cijeljenje te oštetiti svježe regenerirano i osjetljivo tkivo [42] što je uz ostale čimbenike i potaknulo razvoj resorbirajućih membrana.

### **1.8.2 Resorbirajuće membrane**

Resorbirajuće membrane su membrane koje se resorbiraju u tijelu, te pojeftinjuju terapiju i skraćuju vrijeme liječenja jer ih ne treba odstraniti nakon sazrijevanja augmentata. Mogu biti od prirodnih materijala, pretežito od kolagena, i sintetičkih resorbirajućih materijala, najčešće derivata organskih alifatskih termoplastičnih polimera. Upotrebljava se poliglikolna i polilaktična kiselina [23].

Resorbirajuće membrane nije potrebno vaditi nakon sazrijevanja augmentata, smanjuju neugodu i troškove pacijentima, te opasnost od kirurških komplikacija.

Zbog naravi resorbirajućih membrana nije moguće potpuno nadzirati trajanje njihove razgradnje. Naime, proces razgradnje počinje neposredno nakon što ih se postavi u tkivo. Brzina razgradnje pak može znatno varirati između pojedinaca, pogotovo pri uporabi materijala koji se enzimski razgrađuju, kao što je kolagen. Podaci u literaturi o poželjnome vremenu perzistencije membrane in vivo variraju od 4 tjedna do nekoliko mjeseci [43, 44]. Zbog biološke razgradnje resorbirajuće membrane izazivaju odgovor tkiva koji bi mogao nepovoljno utjecati na cijeljenje rane i ugroziti regeneraciju.

Danas se istražuje i upotreba poliuretanskih membrana. Idealnih membrana nema. Do sada se najviše rabe kolagene membrane koje imaju najbolju biokompatibilnost, iako im se vrijeme razgradnje teško može predvidjeti [23]. Značajan nedostatak resorptivnih membrana u 3D augmentaciji alveolarne kosti predstavlja činjenica da resorptivne membrane nemaju mehaničku stabilnost oblika. U tablici 1 prikazan je popis kolagenih membrana dostupnih na tržištu.

Tablica 1. Kolagene membrane dostupne na tržištu [23].

Ime / Name	Proizvođač / Manufactory	Izvor / Origin	Sastav / Composition	Brzina resorpcije / Resorption time
BioMend	Sulzer Calcitek	goveđa tetiva / bovine tendos	kolagen tip I / collagen class I	6-8 tjedana / weeks
BioMend-Extend	Sulzer Calcitek	goveđa tetiva / bovine tendos	kolagen tip I / collagen class I	18 tjedana / weeks
Periogen	Collagen Inc.	goveđi dermis / bovine corium	kolagen tip I i III / collagen class I and III	4-8 tjedana / weeks
Paroguide	Coletica	teleća koža / calf skin	kolagen tip I, 4% hondroitin sulfat / collagen class I, 4% chondroitin sulphate	4-8 tjedana / weeks
Biostite	Coletica	teleća koža / calf skin	hidroksiapatit, kolagen tip I, hondroitin sulfat / hydroxyapatit, collagen class I, chondroitin sulphate	4-8 tjedana / weeks
Biogide	Geistlich	svinjski dermis / porcine skin	kolagen tip I i III / collagen class I and III	24 tjedna / weeks
Tissue Guide	Koken Co.	goveđa tetiva i dermis / bovine tendos and skin	atelokolagen i kolagen / atelocollagen and collagen	4-8 tjedana / weeks
BioBar	Colbar Research Ltd.	goveđa tetiva / bovine tendos	kolagen tip I / collagen class I	6-8 mjeseci / months

### 1.9 Cijeljenje rana i oseointegracija

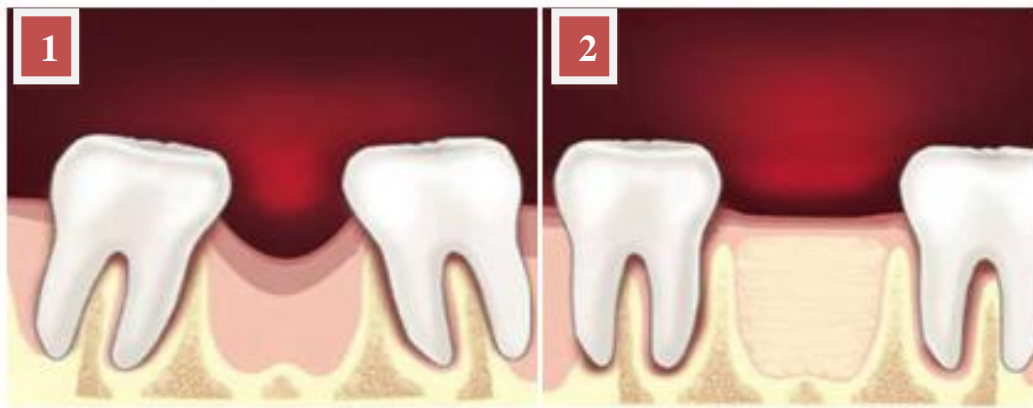Cijeljenje je osnovni fiziološki, no izrazito kompleksan, logičan i koordiniran proces djelovanja specifičnih molekula i stanica s ciljem uspostavljanja normalne funkcije i strukture ozlijeđenog tkiva. U svojoj je biti genetski definiran i vođen fizikalnim i kemijskim djelovanjima, a kod živih bića je uglavnom, uz rijetke iznimke (salamander, fetus), nesavršen, ali zadovoljavajući proces sanacije poremećenog tkiva [45].

Cijeljenje rane ovisi o dobi te općoj starosti organizma. Ove faktore možemo nazvati općim faktorima dok su lokalni faktori prokrvljenost i masno tkivo. Način zaraštavanja rane je zapravo dio mehanizma cijeljenja rane. Razlikujemo primarno, sekundarno i tercijarno cijeljenje. Također imamo tri faze cijeljenja rane: upalna faza, fibroblastična faza te faza sazrijevanja [46].

Primarno cijeljenje karakteriziraju minimalni ožiljci, sve faze cijeljenja su minimalne. Tercijarno cijeljenje karakterizira zaraštanje većih površina i dugotrajni upalni procesi. U ovom istraživanju je najzanimljivije sekundarno cijeljenje, s fazom stvaranja granulacijskog tkiva.

Sekundarno cijeljenje možemo razgraničiti na sljedeće događaje nakon vađenja zuba: jedan do dva dana (formiranje ugruška), drugi tjedan (osteoblasti ulaze u ugrušak), treći tjedan (ugrušak pun granulacijskog tkiva i rani koštani otočići) te naposljetku zadnji vremenski period nakon šest do osam tjedana od ekstrakcije zuba (radiografski vidljiva kost) [46].

Na slici 9 je ilustrirano zarastanje rane nakon ekstrakcije zuba.



Slika 9. Zarastanje rane nakon ekstrakcije zuba, 1 nakon ekstrakcije zuba, 2 nakon zarastanja kosti [46].

Na slici 9 je vidljiva već opisana tendencija gibanja susjednih zubi gubitka jednog zuba. Ovdje je cijeli proces ilustriran prikazom cijeljenja rana, odnosno okoštavanja izvađenog zuba, a istom principu se teži svim gore navedenim varijantama postupka augmentacije alveolarnog grebena.

Oseointegracija je strukturalna i funkcionalna veza između površine kosti i dentalnog implantata [47]. Proces cijeljenja oko njega sličan je onomu u normalnoj kosti. Istraživanja na titanskim implantatima pokazala su da se cijeljenje događa u tri faze – osteofiličnoj, osteokonduktivnoj i osteoadaptivnoj [48].

Stabilnost dentalnih implantata postiže se izravnim kontaktom između koštanog tkiva i titan-oksida na površini implantata [49]. Nekoliko je čimbenika koji utječu na oseointegraciju: svojstva materijala od kojih su implantati izrađeni, sterilnost implantata tijekom implantacije te njihov oblik i mikrostruktura [50]. Rezultati dosadašnjih studija upućuju na to da svojstva površine implantata utječu kako na rani kontakt između kosti i implantata tako i na dulji doticaj nakon ugradnje [51-58].

Za dugoročnu oseointegraciju implantat mora biti postavljen u gustu trabekularnu kost s dostatnom visinom i širinom alveolarnog grebena, a pacijent ne bi trebao imati nikakvu sistemsku bolest koja bi mogla kompromitirati cijeljenje [47].

Analiza vibracije implantata unutar kosti primjenom uređaja za mjerenje rezonantne frekvencije (Ostell ISQ, Ostell, Švedska) korisna je u procjeni povezanosti implantata s kosti [59], a postignuta ISQ (eng. *implant stability quotient*) vrijednost označava kvalitetu spoja kosti s površinom implantata. Zbog svoje ponovljivosti, standardizacije i pouzdanosti pokazala se boljom od procjene stupnja oseointegracije periotestom [60].

## 2. MATERIJALI U MEDICINI

### 2.1. Biorazgradivi polimeri

Polimeri su sintetske i prirodne makromolekule sastavljene od manjih jedinica zvanih monomeri. Mnogi sintetski polimeri se proizvode i upotrebljavaju zbog njihove otpornosti na kemijsku i fizikalnu degradaciju. Istraživanja su pokazala da supstitucija prirodnih monomera u sintetske polimere daje za rezultat polimere sa svojstvima bolje biološke razgradivosti.

Biorazgradivi polimer je polimer kod kojeg je degradacija rezultat djelovanja mikroorganizama koji se slobodno pojavljuju u prirodi kao bakterije, alge i gljivice, ali i djelovanja ljudskog ili životinjskog organizma. Takvi biološki razgradivi polimeri se uvelike primjenjuju u medicinske svrhe gdje podliježu degradaciji pod djelovanjem kemijske hidrolize.

Neke od primjena biorazgradivih polimera mogu biti:

- Sustav za dostavu lijeka,
- Preuzimanje opterećenja na kost za vrijeme njenog zacjeljivanja pri čemu se polimer polako povlači čime se izbjegava naglo ponovno opterećenje kosti koje može dovesti do njenog ponovnog pucanja,
- Korištenje u svrhu implantata koji ne zahtijeva sekundarni kirurški zahvat kao što je to običaj s nerazgradivim materijalima koji se nakon određenog vremena ponovnim zahvatom moraju odstraniti, što je ujedno i fokus ovog istraživanja.

Kako bi neki biorazgradivi polimer bio pogodan za primjenu u medicinske svrhe isti mora zadovoljavati određene uvjete kao što su [61]:

- Zadovoljavajuća mehanička svojstva u odnosu na vrstu primjene, odnosno da zadrži čvrstoću sve dok okolno tkivo ne zacijeli,
- Da ne izaziva upalnu ili toksičnu reakciju,
- Da se razgradi u tijelu nakon ostvarivanja svrhe bez ostatka,
- Da se lako može dovesti u oblik konačnog proizvoda,
- Da se lako sterilizira.

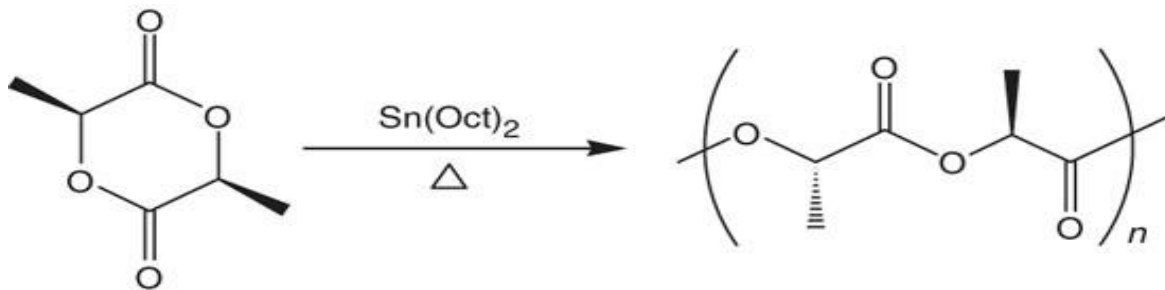
### 2.2. Vrste biorazgradivih polimera za primjenu u medicini

Poliglikolna kiselina (PGA), polilaktična kiselina (PLA) te njihovi kopolimeri najbolje su istraženi biorazgradivi polimeri za široku primjenu. PLA/PGA su biorazgradivi poliesteri koji

degradiraju u tijelu pomoću hidrolize na bezopasne i neotrovne produkte. Produkti degradacije se izlučuju preko bubrega ili pak se odstranjuju kao ugljični dioksid ili voda preko poznatih biokemijskih puteva. Trenutno se polimeri primjenjuju u svrhu kirurških struktura te razgradivih implantata.

### 2.2.1. Poliglikolna kiselina (PGA)

Poliglikolna kiselina jedna je od prvih biološki razgradivih polimera koji su istraživani u svrhu medicinske primjene. Svojstva PGA su temperatura tališta ( $T_m$ ) veća od 200 °C, temperatura staklišta ( $T_g$ ) od 35 °C do 40 °C te modul elastičnosti (E) od 7 GPa [62]. Na slici 10 vidljiva je sinteza poliglikolne kiseline.



Slika 10. Sinteza poliglikolne kiseline [63].

Unatoč tome što su provedena mnoga istraživanja primjena PGA još uvijek ukazuje na značajne probleme. Nagla degradacija PGA dovodi do gubitka mehaničkih svojstava te značajne lokalne proizvodnje glikolne kiseline. Iako se glikolna kiselina upija preko okolnih stanica, velike količine glikolne kiseline dovode to nepoželjnih upalnih reakcija [64].

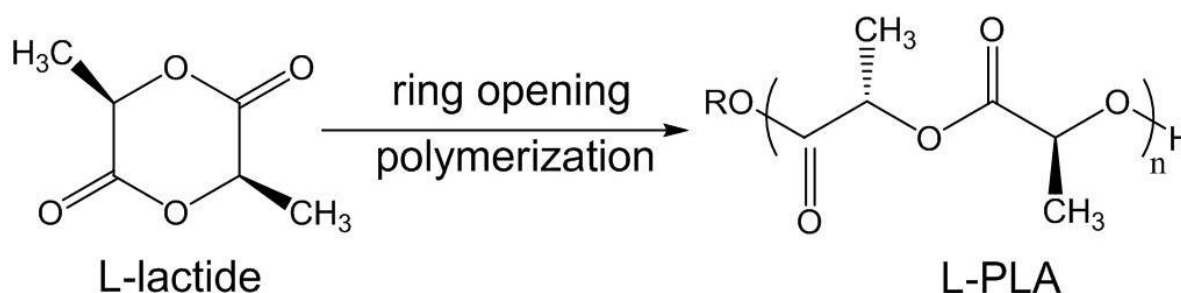
### 2.2.2. Polilaktična kiselina (PLA)

Polilaktična kiselina se pojavljuje u 4 oblika:

- poli(L-laktična kiselina) (PLLA)
- poli(D-laktična kiselina) (PDLA)
- poli(D,L-laktična kiselina) (PDLLA)
- mezo-poli(laktidna kiselina)

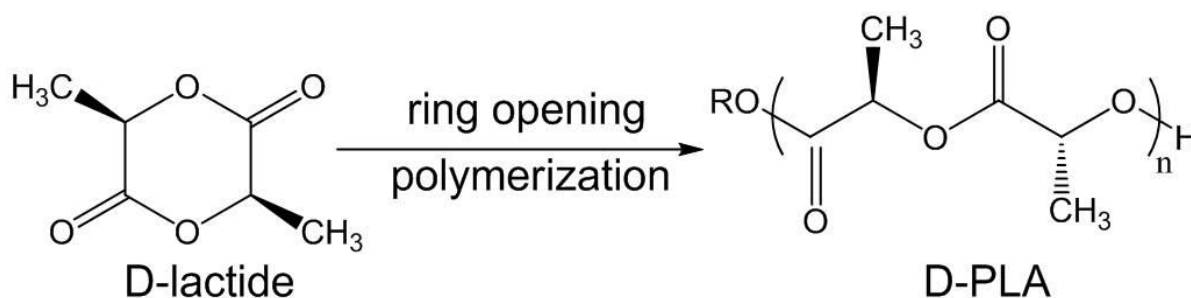
Jedino PLLA i PDLLA su pokazali zadovoljavajuća svojstva što se tiče primjene u biomedicini te su stoga i najviše istraživani od ove skupine biorazgradivih polimera .

PLLA posjeduje temperaturu staklišta od 60 °C do 65 °C, temperaturu tališta od 175 °C te modul elastičnosti od 4.8 GPa [65]. Dodatna metilna skupina unutar PLA ima za učinak da je polimer znatno hidrofobniji i otporniji na hidrolizu za razliku od PGA. Zbog velike molekularne mase pokazalo se da PLLA treba i više od 5 godina da se u potpunosti razgradi *in vivo*[66]. PLLA se učestalo koristio u primjenama tkivnog inženjerstva kao što su to fiksatori za koštanu [67], hrskavičnu [68], tetivnu [69], neuralnu [70] te vaskularnu [71] regeneraciju. Na slici 11 vidljiva je sinteza poli L-laktične kiseline.



Slika 11. Sinteza PLLA [71].

PDLLA je amorfni polimer zbog nasumičnog pozicioniranja svoja dva izometrična monomera unutar polimernog lanca što za posljedicu ima nešto nižu temperaturu staklišta od 55 °C do 60 °C te niži modul elastičnosti od 1.9 GPa [62]. Iako posjeduje bolja svojstva razgradljivosti od PLLA, PDLLA-u je još uvijek potrebno više od godinu dana da se potpuno razgradi. PDLLA se uobičajeno koristi kao sloj za dostavu lijekova za neorganske implantate [72] te kao fiksator u tkivnom inženjerstvu [73]. Zajedno sa PLLA se koristi za stvaranje drugih biorazgradivih kopolimera kao što je to primjerice polilaktično-glikolična kiselina (PLGA)

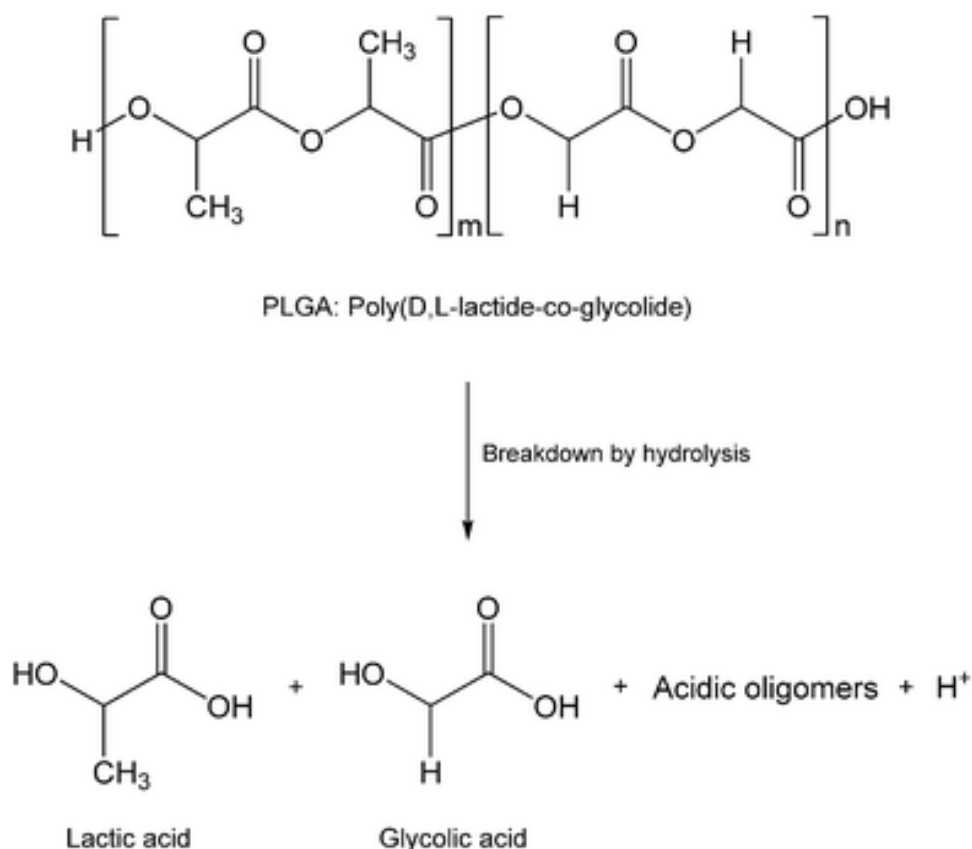


Slika 12. Sinteza PDLLA [72].

koja ovisno o primjeni može iskazivati bolja tražena svojstva [74]. Na slici 12 nalazi se sinteza poli D,L-laktične kiseline.

### 2.2.3. Polilaktično-glikolna kiselina (PLGA)

PLGA (polilaktično-glikolična kiselina) nastaje nasumičnom kopolimerizacijom PLA (u PLLA i PDLLA obliku) sa PGA te je najbolje istraženi razgradljivi polimer za primjenu u medicini, slika 13. Koristi se za šavove, sustave dostave lijeka te kao fiksator u tkivnom inženjerstvu.



Slika 13. Razgradnja PLGA [77].

Jedna od najizraženijih prednosti PLGA je ta da PLA i PGA imaju velike razlike u svojstvima te se stoga pažljivim odabirom sastava PLGA mogu dobiti puno povoljnija svojstva za određenu primjenu. PLGA tvori amorfne oblike koji su hidrolitički nestabilniji u usporedbi sa stabilnijim homopolimerima [74]. To se može vidjeti iz vremena degradacije pojedinih sastava PLGA (PLA:PGA) poput 50:50 PLGA (1-2 mjeseca), 75:25 PLGA (4-5 mjeseca) te 85:15 PLGA (5-6 mjeseca) [75,78]. Poput PGA i PLA jedno od najznačajnijih svojstava PLGA je mogućnost 3D printanja, odnosno mogućnost printanja kompleksnih oblika za primjenu u medicini što prije nije bilo moguće [76]. Na slici 13 vidljiva je sinteza polilaktično-glikolične kiseline.



U tablici 2 prikazan je pregled svojstava spomenutih biorazgradivih polimera.

Tablica 2. Pregled svojstava biološki razgradivih polimera [62, 65, 75, 79].

	<b>E , GPa</b>	<b>T<sub>g</sub> , °C</b>	<b>T<sub>m</sub> , °C</b>	<b>Vrijeme razgr. , mj.</b>
PGA	7.0	35-40	225-230	<2
PLLA	4.8	60-65	175-180	>48
PDLLA	1.9	55-60	amorfan	>12
PLGA (50:50)	2.0	45-50	amorfan	1-2
PLGA (75:25)	2.0	45-50	amorfan	4-5
PLGA(85:15)	2.0	45-50	amorfan	5-6

#### **2.2.4. Polivinil-alkohol (PVA)**

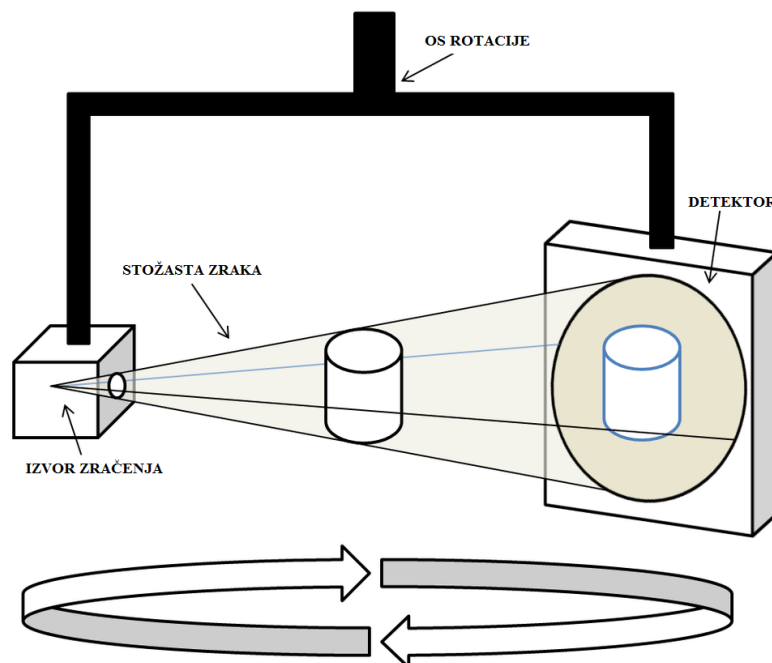
PVA je sintetski polimer koji je topljivi u vodi te stoga nije primjeren za uporabu kao implantat u medicinskoj primjeni. Međutim, zbog  $T_m$  od 190 °C moguće ga je upotrijebiti za 3D printanje gdje se koristi kao potpora za printanje struktura koje su za vrijeme printanja izložene opasnosti urušavanja (npr. dijelovi koji slobodno vise u zraku). Razlog primjene PVA kao potpore u 3D printanju je već navedeno svojstvo topljivosti u vodi zbog čega se isprintani predmet jednostavno ubacuje u vodu te se izvadi kad se PVA u potpunosti otopi [80].

### 3. KONSTRUKCIJA BIORAZGRADIVE MREŽICE

#### 3.1. Prevođenje CBCT snimaka u format za rad u CAD programskom paketu

Implantat za primjenu u medicini mora svojim oblikom i dimenzijama odgovarati tkivu u koje će se ugrađivati, ali kako u većini slučaja nije moguće oblikovanje implantata direktno na ciljano tkivu potrebno je da se on izradi već prije samog operacijskog zahvata. Da bi to bilo moguće moraju se unaprijed znati oblik i dimenzije tkiva, a u današnjoj modernoj medicini to je moguće ostvariti pomoću uređaja kao što je to CBCT.

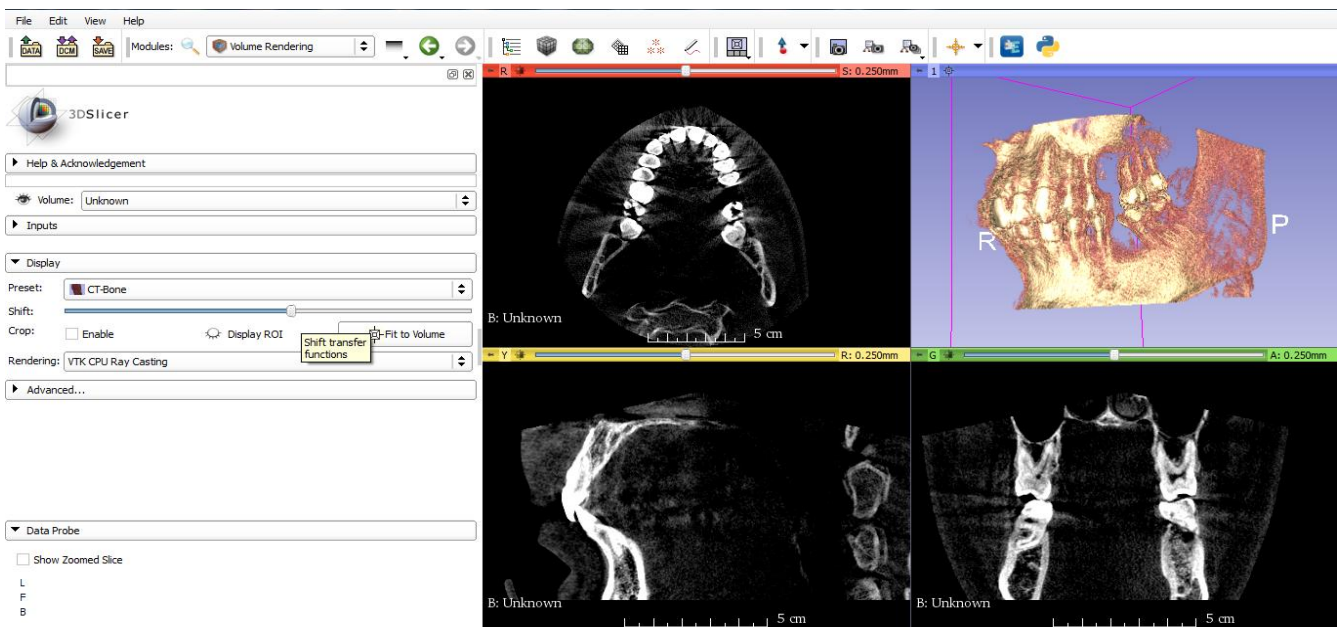
CBCT (*Cone Beam Computed Tomography*) je tehnološko dostignuće moderne digitalne radiologije. Za razliku od klasičnog CT-a značajno je manji i jeftiniji pa mu je i zbog toga dostupan velikom broju ordinacija. Kao i svaki CT uređaj, CBCT se sastoji od izvora rendgenskih zraka i detektora koji je fiksiran na pokretno postolje. Za razliku od klasičnog CT-a, CBCT ima divergentni odnosno konični izvor ionizirajućeg zračenja i posebni dvodimenzijski detektor. Sa svojim konično usmjerenim rendgenskim zračenjem, CBCT pokriva cijelu željenu regiju i dovoljna je jedna cirkularna rotacija, koja traje manje od 30 sekundi, da se prikupe podaci za stvaranje trodimenzionalne snimke [81]. Na slici 14 prikazan je način rada CBCT uređaja.



Slika 14. Princip rada CBCT uređaja [81].

Nakon što se snimi željena regija pomoću CBCT-a potrebno je dobivene slike spremite u DICOM formatu. DICOM (*Digital Imaging and Communications in Medicine*) standard se koristi u medicini za spremanje, rukovanje, printanje te međusobnu razmjenu slika dobivenih snimanjem pacijenata. Međutim, takav format nije pogodan za izradu implantata u CAD programskim paketima te je stoga potrebno prevesti dobivene slike u pogodan format pomoću dodatnih programskih paketa. Za tu svrhu korišteni su besplatni programski paketi Slicer, Blender i Meshmixer.

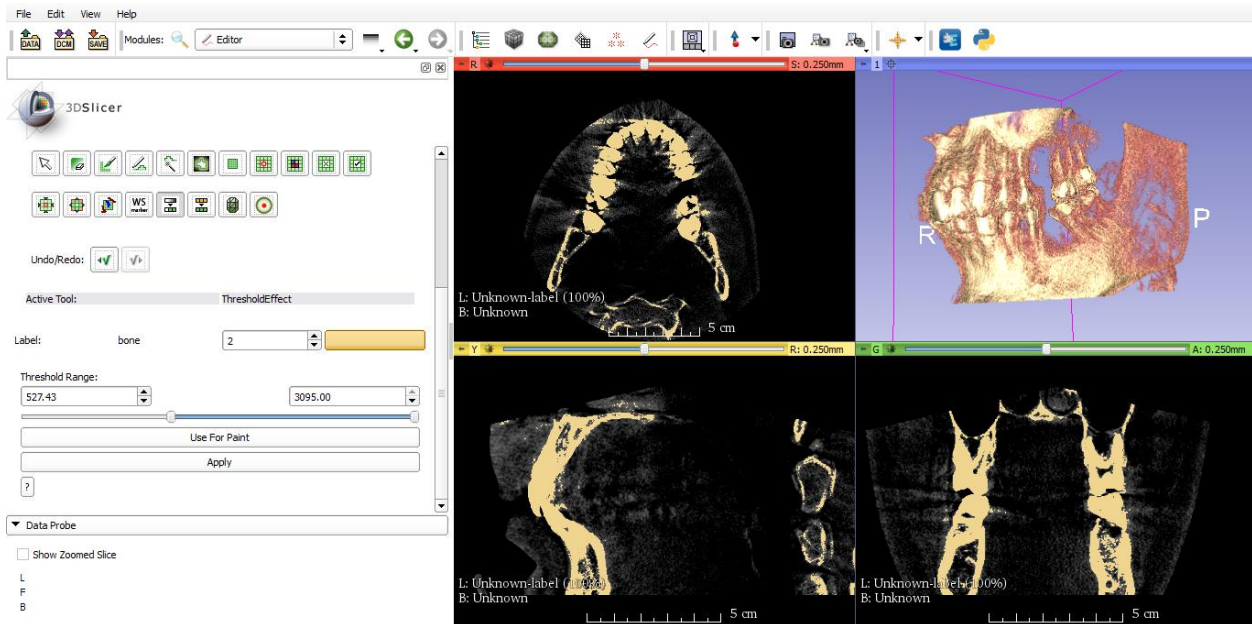
Prvi korak k stvaranju pogodnog formata je otvaranje dobivenog DICOM formata pomoću programskog paketa Slicer pomoću kojeg je moguće pregledavati 2D slike dobivene CBCT-om kao i sami 3D prikaz čeljusti. Na slici 15 nalazi se otvaranje DIOCOM formata pomoću



Slicer-a.

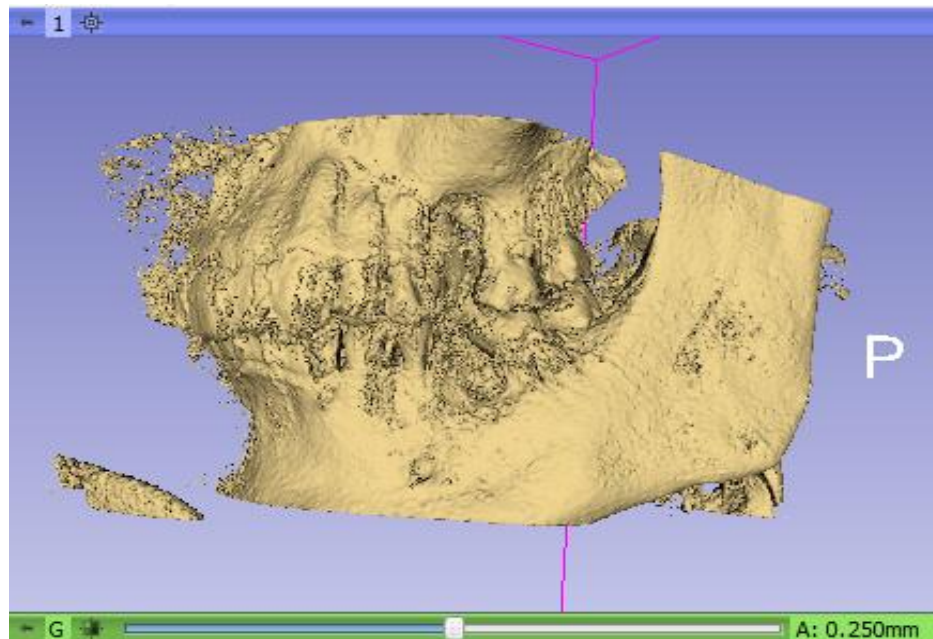
Slika 15. Otvaranje DICOM formata pomoću Slicer-a.

Sljedeći korak je filtracija u odnosu na gustoću tkiva na način da se iz 3D prikaza eliminira mekano tkivo te da se sačuva prikaz koštanog tkiva i zubi. Sačuvano tkivo se može vidjeti na slici 16 kao osvijetljeni dijelovi na 2D površinama.



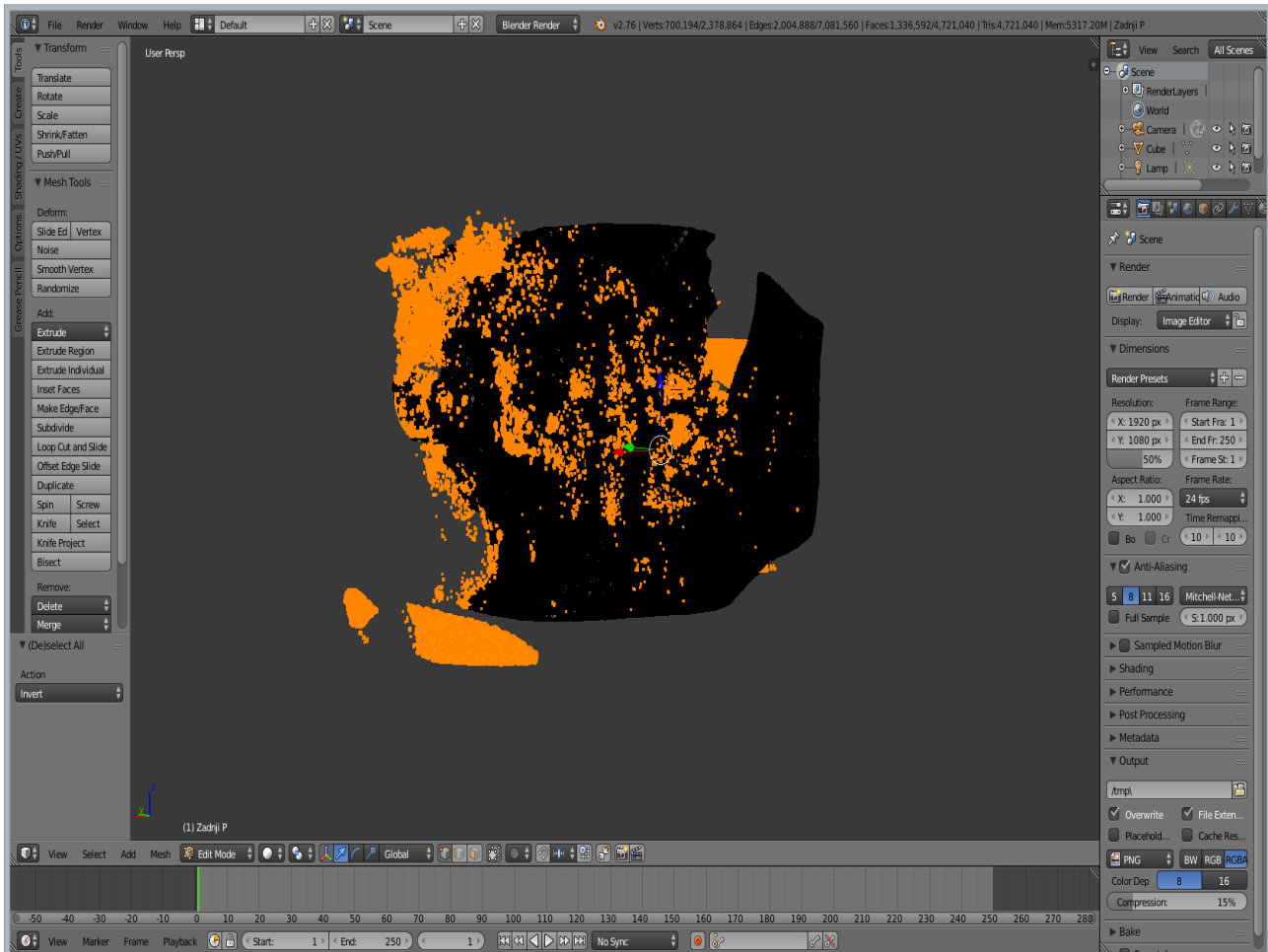
Slika 16. Filtracija tkiva po gustoći.

Kada je postignuta željena filtracija po gustoći tkiva potrebno je osvijetljene konture pretvoriti u površinu, koja se zatim sprema kao .stl datoteka i moguće je istu koristiti u CAD programskim sustavima. Međutim, prilikom stvaranja površine dolazi do određenih pogrešaka koje je potrebno eliminirati drugim programskim paketom. Na sljedećoj slici 17 nalazi se stvaranje površine pomoću Slicer-a.



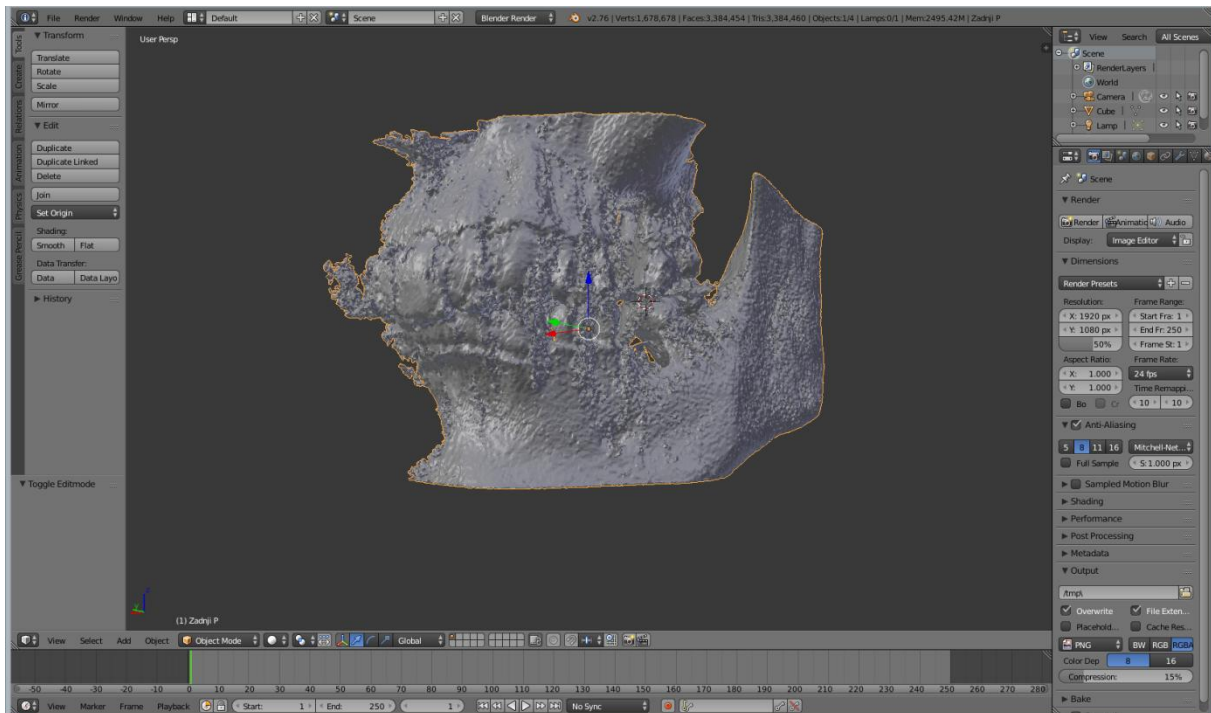
Slika 17. Stvaranje površine na konturi čeljusti pomoću Slicer-a.

Za eliminaciju spomenutih greški koristi se programski paket Blender u kojem se najprije eliminiraju čestice koje nisu povezane sa čeljusti, a rezultat su filtracije po gustoći tkiva. Nepovezane čestice se mogu vidjeti na slici 18 kao osvijetljeni „lebdeći otočići“.



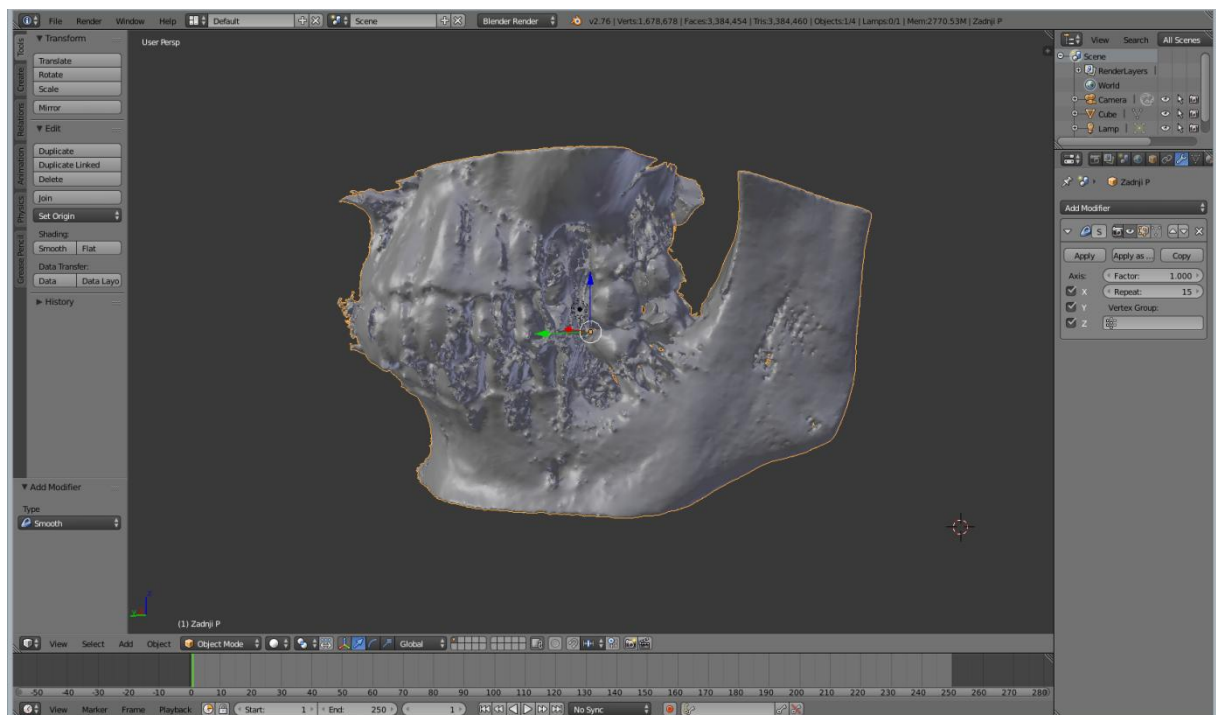
Slika 18. Eliminiranje nepovezanih čestica sa glavne čeljusti.

Nakon eliminacije nepovezanih čestica ostaje samo čeljust koja ima površinu grubog izgleda, čeljust grubog izgleda nalazi se na slici 19.



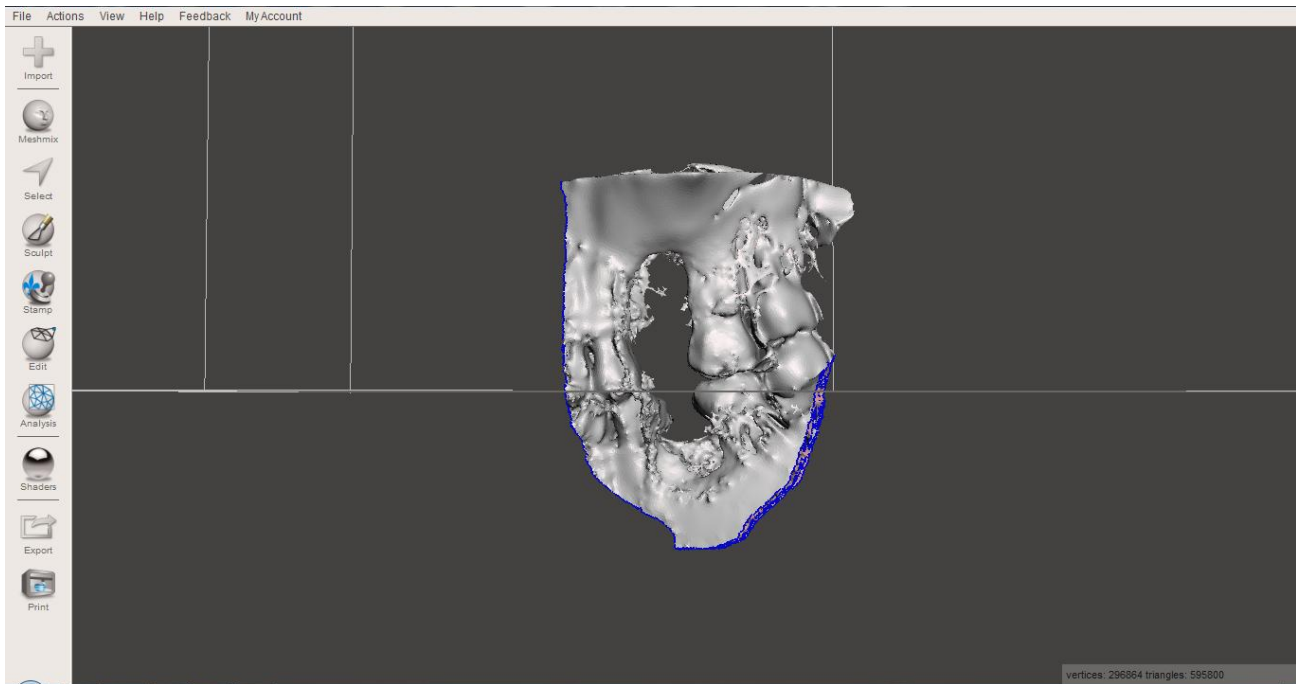
Slika 19. Čeljust nakon uklanjanja nepotrebnih čestica (gruba površina).

Radi lakšeg daljnjeg rada ta površina je izgladena, čime je postignut realniji izgled površine. Na slici 20 nalazi se površina čeljusti nakon zaglađivanja.



Slika 20. Površina čeljusti nakon zaglađivanja.

Promjene napravljene u Blenderu se zatim spremaju te se prepravljena čeljust otvara pomoću programskog paketa Meshmixer koji se koristi da se obriše cijela čeljust osim uskog dijela oko grebena potrebnog za oblikovanje implantata. Razlog tome je da se smanji ukupna veličina datoteke i omogući kasnije puno brži rad u CAD programskim paketima. Na slici 21 vidi se izdvajanje dijela čeljusti.



Slika 21. Izdvajanje dijela čeljusti za izradu implantata.


Posljednji korak je spremanje promjena kao .stl datoteka koja se zatim može koristiti dalje u CAD programskim paketima kao kalup za izradu implantata.

### 3.2. CAD/CAM

CAD/CAM (*Computer Aided Design / Computer Aided Manufacture*) sustav ulazi u stomatologiju 1989. godine nastankom uređaja CEREC (eng. *CEramic REConstruction*) za izradu *inlay*, *onlay* i estetskih faseta u ordinaciji tijekom jednog posjeta. Pritom se ne provodi klasičan otisni postupak već postupak optičkog “otiska” i terapeutove vlastite procjene oblika i veličine inleja, onleja ili fasete. Razvitkom tehnološkog postupka postignuta je potpuna integracija svih faza izradbe, te taj sustav godine 1996. postaje CAD/CIM (*Computer Aided Design / Computer Integrated Manufacturing*) [57-60].

Catia je CAD program, proizvođača Dassault Systemès. Catia V5 R21 korištena je prilikom konstruiranja biorazgradive mrežice. Sama mrežica imat će vrlo složeni oblik budući da mora pratiti konturu čeljusti i točno odgovarati traženom području nadogradnje.


U ovom slučaju radi se o pacijentu kojemu nedostaje zub na stražnjem lijevom djelu gornje čeljusti. Slika 22 prikazuje početni model uvezen u Catia-u.




Slika 22. Model čeljusti.

Navedeni model je izrezan na područje gdje nedostaje zub i kost potrebna za ugradnju implantata. Na slikama 23 i 24 prikazano je područje augmentacije sa unutarnje i vanjske strane čeljusti.






Slika 23. Vanjski pogled na mjesto ugradnje implantata.



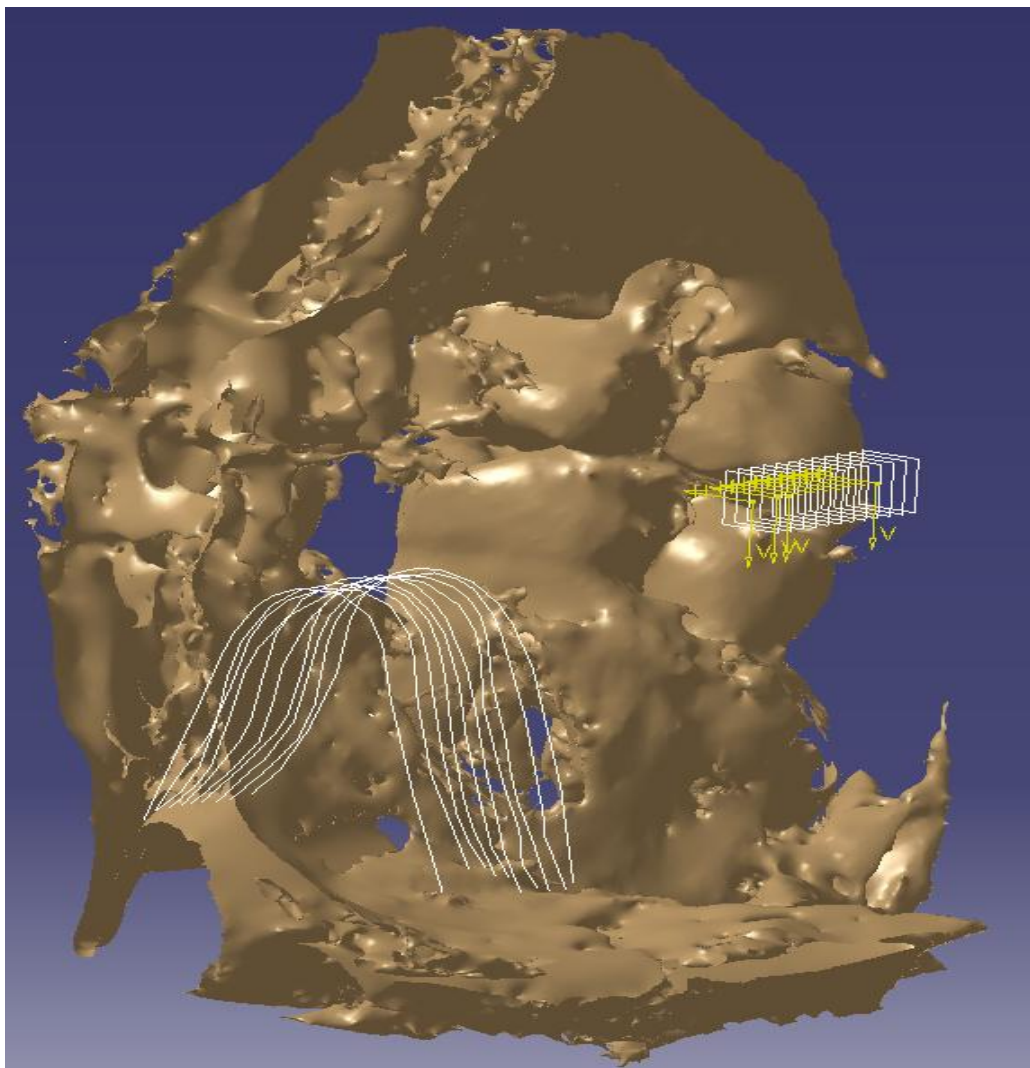
Slika 24. Unutarnji pogled na mjesto ugradnje implantata.

Kao početak samog konstruiranja mrežice kreirano je deset ravnina koje možemo ilustrirati na slici 25. Tih deset ravnina kreirano je točno na mjestu nadolazećeg augmentata, pri čemu je razmak između ravnina jedan milimetar.




Slika 25. Prikaz ravnina na grebenu.

Na slici 26 može se vidjeti kako je kroz više točaka na svakoj ravнини povučena Spline krivulja koja prati konturu same čeljusti.



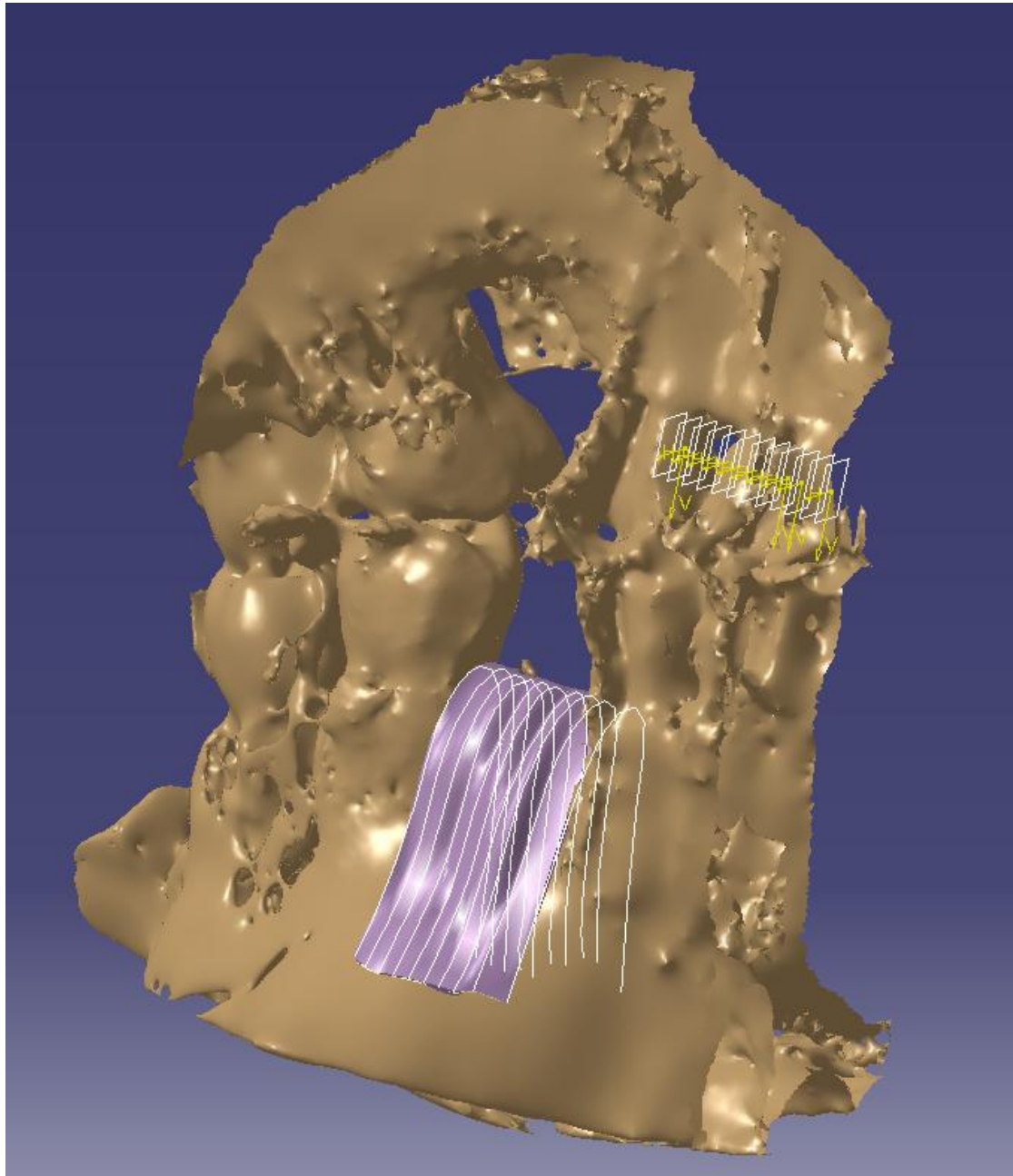
Slika 26. Povlačenje *Spline* krivulja na grebenu.

Sve *Spline* krivulje spojene su u zajedničku površinu korištenjem funkcije *Multi-Sections Surface*. Površina koju smo dobili prikazana je na slici 27. Ta površina još nema karakteristike geometrijskoga tijela, odnosno nedostaje joj debljina.




Slika 27. Primjena funkcije *Multi-Sections Surface*.

Definirana je debljina od 1,5 mm, dovoljno velika za 3D printer zbog printanja mrežice bez znatnih troškova, a opet prihvatljive veličine za ugradnju kod postupka augmentacije grebena. Debljina je definirana preko funkcije *Thick Surface*, slika 47.



Slika 28. Primjena funkcije *Thick Surface*.

Na slikama 26-28 prikazana je dobra prionjivost same mrežice na konturu čeljusti. Ta prionjivost je najbitniji dio cijele faze konstruiranja jer upravo ona omogućuje statičku stabilnost augmentata. Sljedeće slike 29-30 pokazuju pod većim povećanjem kompatibilnost čeljusti i mrežice.



Slika 29. Vanjska kompatibilnost mrežice sa konturom čeljusti.




Slika 30. Unutarnja kompatibilnost mrežice sa konturom čeljusti.

Kost koja izgleda da prelazi preko same mrežice je posljedica filtracije tkiva različite gustoće u prethodno opisanom postupku u poglavlju 4.1.

Na slici 30 se najbolje vidi sama kompleksnost površine čeljusti te kako je ista utjecala na oblik mrežice. U zadnjem koraku dodaju se dva valjka promjera 2 mm te visine 3 mm koji služe kao zatici koji omogućuju optimalnu stabilnost mrežice.

Na slici 31 je prikazan gotov 3D model mrežice spreman za 3D printanje.



Slika 31. Gotov 3D model mrežice



## 4. ZAKLJUČAK

Temelj rada je primjena biorazgradivih polimernih mrežica umjesto dosadašnjih titanskih mrežica. S obzirom na dosadašnji informatički napredak, aditivne tehnologije pružaju nam mogućnost primjene na različitim područjima uključujući i medicinu. Počevši od samog 3D skeniranja u ovom radu je dobiven početni oblik čeljusti na čijem temelju počiva sama konstrukcijska razrada mrežice.

Izbor materijala uvelike ovisi o eksploatacijskim uvjetima u kojima treba biti korišten. U opisanom slučaju potrebno je odabrati materijal za mrežicu s naglaskom na održavanje stabilnosti augmentata, također potrebna je istovremena kombinacija biorazgradivih i zadovoljavajućih mehaničkih svojstava. Međutim, kako se radi o biorazgradivom materijalu neizbježno je da će razgradnjom materijala slabiti i mehanička svojstva zbog čega je potrebno odabrati materijal koji će zadržati zadovoljavajuća svojstva sve dok augmentat nije sposoban za samostalno preuzimanje opterećenja. Vrijeme potrebno za potpuno očvršćivanje augmentata iznosi prema literaturi iznosi 8-10 tjedana te je to vrlo važan čimbenik pri odabiru materijala. Za tu svrhu potrebno je odabrati optimalne materijale, a da su odobreni za ugradnju u ljudski organizam. Kao što se može vidjeti iz tablice 2 najbolja mehanička svojstva iskazuje PGA koji nažalost ima prekratko vrijeme razgradnje da bi bio zadovoljavajući materijal za ovu uporabu. Međutim, može se vidjeti da PLLA, PDLLA, PLGA(75:25) te PLGA(85:15) imaju dovoljna vremena razgradnje da se omogući potpuno očvršćivanje augmentata pa čak i do te mjere da PLLA ima i predugo vrijeme potpune razgradnje od 4 i više godina. Iz navedenih razloga se stoga može zaključiti da bi najpogodniji materijali za izradu mrežice bili PDLLA, PLGA(75:25) te PLGA(85:15).

Za izradu same mrežice potreban je uređaj za 3D printanje. Potreban je uređaj koji može isprintati kompleksan oblik same mrežice, uređaj mora biti cjenovno pristupačan, visoke rezolucije i jednostavnost rukovanja. Svi ti zahtjevi dolaze zbog same mrežice kao i zbog samog okruženja u kojem se mrežica nalazi. Ako je preciznost printera nedovoljna mrežica može odstupati svojim oblikom ili dimenzijama više nego što je dopušteno te samim time se neće moći ugraditi u pacijenta.

Unatoč postojanju biorazgradivih polimera na tržištu, u dosadašnjoj praksi još uvijek nisu značajno komercijalno korišteni za izradu dijelova tehnologijom 3D printanja u stomatološke svrhe te je ovo jedan od prvih radova u kojima se obrađuju takve mogućnosti. U ovom radu istraženi su i riješeni konstrukcijski i tehnološki problemi razvoja biorazgradivih mrežica za

augmentaciju grebena, definirani koraci izrade tih mrežica te pronađen i opisan način njihovog pozicioniranja i učvršćenja na kost. Međutim, zbog kompleksne ovisnosti svojstava tih materijala o stupnju razgradnje u tijelu potrebno je provesti još niz biokemijskih i mehaničkih ispitivanja tih materijala i gotovih mrežica, koje je potrebno izraditi, a što je predmet nastavka istraživanja na ovom području.

## 5. Literatura

[1] <http://www.portalnebula.hr/pojam/kosti/>

[2] Richard L. Prince, MD; Amanda Devine, PhD; Satvinder S. Dhaliwal, MSc; Ian M. Dick, PhD, Effects of Calcium Supplementation on Clinical Fracture and Bone Structure Results of a 5-Year, Double-blind, Placebo-Controlled Trial in Elderly Women, *Arch Intern Med.* 2006;166:869-875

[3] Waldeyerova anatomija čovjeka, J. Fanfhänel, F. Pera, F. Anderhuber, R. Nitsch (ur.), Golden Marketing-tehnička knjiga, Zagreb 2009.

[4] Percač, S., Nikolić, V. (1991). Influence of Teeth Loss on Morphometric Characteristics of the Maxilla. *Acta stomatologica Croatica*, 25(4), 199-205

[5] V.A. DOBROVIĆ ; Zavod za fizikalnu medicinu i rehabilitaciju, KBC Rijeka, Medicinska rehabilitacija nakon artrocenteze i artroskopije temporomandibularnog zgloba, Physical and Rehabilitation Medicine, Vol.28 No.1-2 April 2016.

[6] Kraljević, K. Vukojevac, S. (1984.) Registracija kretanj mandibule artikulatorskim sustavom (quick analyser) »panadent«. *Acta Stomatologica Croatica*, 18(4), 269-278

[7] Gisbert, K. (2005). Klinička iskustva s okomitim povećanjem kosti. *Acta stomatologica Croatica*, 39(3), 246-246.

[8] Karl-Erik, K. (2005). Kirurški postupci u stražnjem dijelu čeljusti u dentalnoj implantologiji. *Acta stomatologica Croatica*, 39(3), 245-245

[9] Macan, D. (2003). Ankylos dentalni implantološki sustav - u kojim slučajevima upotrijebiti usadak?. *Acta stomatologica Croatica*, 37(3), 357-358

[10] <http://zubni-implantati.com.hr/>

[11] <http://poliklinika-krhen.hr/oralna-kirurgija/nadogradnja-kosti-augmentacija-kostanog-grebena/>

[12] Kobler, P., Živko-Babić, J., Borčić, J. (2003). Vođena regeneracija kosti kod Uporabe dentalnih usadaka - prikaz slučaja. *Acta stomatologica Croatica*, 37(3), 347-348.

[13] <http://www.dentestetica.com/?id=guided-bone-regeneration&nr=126&p=13&l=en>

[14] Biočić J, Brajdić D, Žabarović D, Keser I, Macan D. Bilateral cleft lip and palate reconstruction for implant prosthetic rehabilitation. *Acta Stomatol Croat.* 2012;46(1):80

- [15] Vuletić, M., Knežević, P., Jokić, D., Rebić, J., Žabarović, D., Macan, D. (2014). Presađivanje kosti u alveolarni greben pacijenta s rascjepom: od koštanog defekta do zubnih implantata. *Acta stomatologica Croatica*, 48(4). doi:DOI: 10.15644/asc48/4/2
- [16] Krhen, J. (2005). Kirurški postupci podizanja dna sinusa (sinus lifting) s ugradnjom usatka u području gornje čeljusti. *Acta stomatologica Croatica*, 39(3), 257-257
- [17][http://www.thonglordentalhospital.com/dental\\_treatment/detail/Sinus\\_lifting\\_surgery](http://www.thonglordentalhospital.com/dental_treatment/detail/Sinus_lifting_surgery)
- [18] Jelušić, D., Puhar, I., Plančak, D. (2014). Procjena stabilnosti implantata nakon podizanja dna sinusa i primjene različitih nadomjesnih materijala. *Acta stomatologica Croatica*, 48(1). doi:10.15644/asc48/1/3
- [19] Knežević, P., Uglešić, V., Jokić, D., Gašparović, S. (2003). Osteoplastika autolognom spongiozom kuka. *Acta stomatologica Croatica*, 37(3), 345-345.
- [20] Fallucco MA, Carstens MH. Primary reconstruction of alveolar clefts using recombinant human bone morphogenic protein-2: clinical and radiographic outcomes. *J Craniofac Surg*. 2009 Sep; 20 Suppl 2:1759-64.
- [21] Moreau JL, Caccamese JF, Coletti DP, Sauk JJ, Fisher JP. Tissue engineering solutions for cleft palates. *J Oral Maxillofac Surg*. 2007 Dec;65(12):2503-11.
- [22] Blašković M., Gabrić Pandurić D., Katanec D., Brozović J., Gikić M., Sušić M., Primjena trombocitima obogaćenog fibrina u oralnoj kirurgiji, *MEDIX*, Vol.18 No.103 Prosinac 2012.
- [23] Aurer, A., Jorgić-Srdjak, K. (2005). Membrane za parodontnu regeneraciju. *Acta stomatologica Croatica*, 39(1), 95-105
- [24] Usher FC, Wallace SA. Tissue reaction to plastics, a comparison of nylon, Orlon, Dacron, Teflon and Marlex. *Arch Surg* 1958; 76: 997-9.
- [25] Cambell CD, Goldfarb D, Roe R. A small arterial substitute: expanded microporous polytetrafluoroethylene: patency versus porosity. *Ann Surg* 1975; 182: 138-43.
- [26] Elliot MP, Juler GL. Comparison of Marlex mesh and microporous Teflon sheets when used for hernia repair in the experimental animal. *Am J Surg* 1979; 137: 342-244.
- [27] Florian A, Cohn LH, Dammin GJ, Collins JJ. Small vessel replacement with Gore-Tex. *Arch Surg* 1976;111: 267-70.
- [28] Scantlebury TV. 1982-1992: A decade of technology development for guided tissue regeneration. *J Periodontol* 1993; 64: 1129-37.
- [29] Scantlebury TV. 1982-1992: a decade of technology development for guided tissue regeneration. *J Periodontol* 1993; 64: 1129-37.

- [30] Christgaum, Caffesse RG, Schmalz G, D'SO- UZA RN. Characterization of membrane-caused tissue reactions following GTR in canine furcations. *J Clin Periodontol* 1997: 27 (Suppl 1): 28-41.
- [31] Sigurdsson TJ, Hardwick R, Bogle GC, WIKE- SJÖ UME. Peirodental repair in dogs: space provision by reinforced ePTFE membranes enhances bone and cementum regeneration in large supraalveolar defects. *J Periodontol* 1994: 65: 350-6.
- [32] Gottlow J, Nyman S, Lindhe J, Karring T, Wennstr M J. New attachment formation in the human periodontium by guided tissue regeneration. *J Clin Perio- dontol* 1986: 13: 604-16.
- [33] Cortellini P, Pini Prato G, Tonetti MS. Periodontal regeneration of human intrabony defects with titanium reinforced membranes. A controlled clinical trial. *J Periodontol* 1995: 66: 797-803.
- [34] Becker W, Becker BE. Periodontal regeneration: a con- temphorary reevaluation. *Peirodontol 2000* 1999: 19: 104-14.
- [35]Buser D, Dula K, Hess D, Hirt HP, Belser UC. Localized ridge augmentation with autografts and barrier membranes. *Periodontol 2000* 1999: 19:151-163.
- [36] Karring T, Cortellini P. Regenerative therapy: furcation defects. *Periodontol 2000* 1999: 19: 115-37.
- [37] Trombelli L. Periodontal regeneration in gingival reces- sion defects. *Peirodontol 2000*, 1999: 19: 138-50.
- [28] RATKA-KRÜGER P, Neukranz E; Raetzke PB.Guided tissue regeneration procedure with bioresorbable membranes versus conventional flap surgery in the treatment of intrabony periodontal defects. *J Clin Periodontol* 2000:27: 120-7.
- [39] Murphy KG. Postoperative healing complications asso- ciated with Gore-Tex Periodontal Material. I. Incidence and characterization. *Int J Periodontics Restorative Dent* 1995:15: 363-75.
- [40] Hardwick R, Hayes BK, Flynn C. Devices for dentoalveolar regeneration: an up-to-date literature review. *J Periodontol* 1995: 66: 495-505.
- [41] WIKESJÖ UME, SELVIG KA. Periodontal wound healing and regeneration. *Periodontol 2000* 1999: 19: 21-39.
- [42] Cotellini P, Pini Prato G, Tonetti MS. Inter- proximal free gingival grafts after membrane removal in guided tissue regeneration treatment of intrabony defects. A randomized controlled clinical trial. *J Periodontol* 1995:66: 488-93

- [43] Cortellini P, Tonetti MS. Focus on intrabony defects: guided tissue regeneration. *Periodontology* 2000; 22: 104-32.
- [44] Rober PM, Frank RM. Periodontal guided tissue regeneration with a new resorbable polylactic acid membrane. *J Periodontol* 1994; 65: 414-22.
- [45] Novinščak T., Filipović M. Patofiziologija cijeljenja rane *Acta Medica Croatica*, Vol.69 No. Supplement 1 Studeni 2015.
- [46] Vrste i mehanizmi cijeljenja rana prezentacije, Zore I.P., Granić M., Zavod za oralnu kirurgiju, Sveučilišta u Zagrebu 2016.
- [47] Brånemark PI, Hansson BO, Adell R, Breine U, Lindström J, Hallén O, et al. Osseointegrated implants in the treatment of the edentulous jaw. Experience from a 10-year period. *Scand J Plast Reconstr Surg Suppl.* 1977;16:1-132.
- [48] Marx RE, Ehler WJ, Peleg M. "Mandibular and facial reconstruction" rehabilitation of the head and neck cancer patient. *Bone.* 1996;19(1 Suppl.):59S-82S.
- [49] Brånemark PI, Adell R, Breine U, Hansson BO, Lindström J, Ohlsson A. Intraosseous anchorage of dental prostheses et al. *Implant Stability Measurement* 51 ses. I. Experimental studies. *Scand J Plast Reconstr Surg.* 1969;3(2):81-100.
- [50] Zoldos J, Kent JN. Healing of endosseous implants. In: Block MS, Kent JN, editors. *Endosseous implants for maxillofacial reconstruction.* Philadelphia: Saunders; 1995. p. 40-70.
- [51] Cochran DL, Buser D, ten Bruggenkate CM, Weingart D, Taylor TM, Bernard JP, et al. The use of reduced healing times on ITI implants with a sandblasted and acid-etched (SLA) surface: early results from clinical trials on ITI SLA implants. *Clin Oral Implants Res.* 2002;13(2):144-53.
- [52] Roberts WE, Smith RK, Zilberman Y, Mozsary PG, Smith RS. Osseous adaptation to continuous loading of rigid endosseous implants. *Am J Orthod.* 1984;86(2):95-111.
- [53] Roberts WE, Turley PK, Breznjak N, Fielder PJ. Implants: Bone physiology and metabolism. *CDA J.* 1987;15(10):54-61.
- [54] Roberts WE, Garetto LP, DeCastro RA. Remodeling of devitalized bone threatens periosteal margin integrity of endosseous titanium implants with threaded or smooth surfaces: indications for provisional loading and axially directed occlusion. *J Indiana Dent Assoc.* 1989;68(4):19-24.
- [55] Zix J, Hug S, Kessler-Liechti G, Mericske-Stern R. Measurement of dental implant stability by resonance frequency analysis and damping capacity assessment: comparison of both techniques in a clinical trial. *Int J Oral Maxillofac Implants.* 2008;23(3):525-30.

- [56] Zix J, Kessler-Liechti G, Mericske-Stern R. Stability measurements of 1-stage implants in the maxilla by means of resonance frequency analysis: a pilot study. *Int J Oral Maxillofac Implants*. 2005;20(5):747-52.
- [57] Glavina, D., Škrinjarić, I. (2001). Novi postupak za izradbu keramičkih ispuna: CAD/CIM sustav tehnologija 21. stoljeća. *Acta stomatologica Croatica*, 35(1), 43-51.
- [58] Mormann W, Brandestini M. The fundamental inventive principles of CEREC CAD/CIM and other CAD/CAM methods. In *CAD/CIM in Aesthetic Dentistry- CEREC 10 year anniversary symposium*. Ed. Mormann WH Quintessence Publishing Co Berlin 1996; 81.
- [59] Leinfelder KF, Iisenberg BP, Essig ME. A new method for generating ceramic restorations: a CAD - CAM system. *J Am Dent Assoc* 1989; 118: 703-7.
- [60] Mormann WH, Bindl A. The new creativity in ceramic restorations. *Dental CAD/CIM*. Quintessence Int 996; 27:821-8.
- [61] Lloyd AW. Interfacial bioengineering to enhance surface biocompatibility. *Medical Device Technology*. 2002;13:18–21
- [62] You Y., Lee S.W., Youk J.H., Min B.M., Lee S.J., Park W.H. *In vitro* degradation behaviour of non-porous ultra-fine poly(glycolic acid)/poly(L-lactic acid) fibres and porous ultra-fine poly(glycolic acid) fibres. *Polym. Degrad. Stab*. 2005;90:441–448
- [63] [http://www.nature.com/nprot/journal/v2/n11/fig\\_tab/nprot.2007.391\\_F1.html](http://www.nature.com/nprot/journal/v2/n11/fig_tab/nprot.2007.391_F1.html)
- [64] Ceonzo K, Gaynor A, Shaffer L, Kojima K, Vacanti CA, Stahl GL. Polyglycolic acid-induced inflammation: role of hydrolysis and resulting complement activation. *Tissue Engineering*. 2006;12:301–308
- [65] Sokei S, Hideyuki A, Isao A, Tetsuo A. A Study of the Relationship between the Tensile Strength and Dynamics of As-spun and Drawn Poly (glycolic acid) Fibers. *Polymer Journal* (2008) 40, 10–16; doi:10.1295/polymj.PJ2006192
- [66] Middleton JC, Tipton AJ. Middleton JC, Tipton AJ. Synthetic biodegradable polymers as orthopedic devices. *Biomaterials*. 2000;21:2335–2346
- [67] Suuronen R, Pohjonen T, Hietanen J, Lindqvist C. A 5-year in vitro and in vivo study of the biodegradation of polylactide plates. *Journal of Oral and Maxillofacial Surgery*. 1998;56:604–614
- [68] Chan P-C, Liu B-Y, Liu C-M, Chou H-H, Ho M-H, Liu H-C, Wang D-M, Hou L-T. Bone tissue engineering with novel rhBMP2-PLLA composite scaffolds. *Journal of Biomedical Materials Research Part A*. 2007;81A:771–780

- [69] Ju YM, Park K, Son JS, Kim J-J, Rhie J-W, Han DK. Beneficial effect of hydrophilized porous polymer scaffolds in tissue-engineered cartilage formation. *Journal of Biomedical Materials Research Part B: Applied Biomaterials*. 2007;85B:252–260
- [70] Inui A, Kokubu T, Makino T, Nagura I, Toyokawa N, Sakata R, Kotera M, Nishino T, Fujioka H, Kurosaka M. Potency of double-layered poly L-lactic acid scaffold in tissue engineering of tendon tissue. *International Orthopaedics*. 2010;34:1327–1332
- [71] Hu J, Sun X, Ma H, Xie C, Chen YE, Ma PX. Porous nanofibrous PLLA scaffolds for vascular tissue engineering. *Biomaterials*. 2010;31:7971–7977.
- [72] <http://14.139.172.204/nptel/CSE/Web/116102006/module6/chapter%206.1.html>
- [73] Francois S, Chakfe N, Durand B, Laroche G. A poly(L-lactic acid) nanofibre mesh scaffold for endothelial cells on vascular prostheses. *Acta Biomaterialia*. 2009;5:2418–2428.
- [74] Grundmann S, Royen Nv, Pasterkamp G, Gonzalez N, Tijssma EJ, Piek JJ, Hofer IE. A new intra-arterial delivery platform for pro-arteriogenic compounds to stimulate collateral artery growth via transforming growth factor-beta1 release. *Journal of the American College of Cardiology*. 2007;50:351–358.
- [75] Hasegawa S, Neo M, Tamura J, Fujibayashi S, Takemoto M, Shikinami Y, Okazaki K, Nakamura T. In vivo evaluation of a porous hydroxyapatite/poly-DL-lactide composite for bone tissue engineering. *Journal of Biomedical Materials Research Part A*. 2007;81A:930–938.
- [76] Leung L, Chan C, Baek S, Naguib H. Comparison of morphology and mechanical properties of PLGA bioscaffolds. *Biomedical Materials*. 2008;3:025006
- [77] Miller RA, Brady JM, Cutright DE. Degradation rates of oral resorbable implants (polylactates and polyglycolates): rate modification with changes in PLA/PGA copolymer ratios. *Journal of Biomedical Materials Research*. 1977;11:711–719
- [78] Middleton JC, Tipton AJ. *Medical Plastics and Biomaterials*. 1998:31–38
- [79] <http://pubs.rsc.org/en/content/articlehtml/2007/jm/b706939a>
- [80] Lee M, Dunn JCY, Wu BM. Scaffold fabrication by indirect three-dimensional printing. *Biomaterials*. 2005;26:4281–4289
- [81] <http://sonda.sfzg.hr/wp-content/uploads/2015/04/Medojevi%C4%87-D.-et-al.-%E2%80%93Cone-Beam-%E2%80%93komputorizirana-tomografija.pdf>