

Biomehanika koljena - etiologija poremećaja i prijedlozi konstrukcijskih rješenja

Dević, Monika

Undergraduate thesis / Završni rad

2024

Degree Grantor / Ustanova koja je dodijelila akademski / stručni stupanj: **University of Zagreb, Faculty of Mechanical Engineering and Naval Architecture / Sveučilište u Zagrebu, Fakultet strojarstva i brodogradnje**

Permanent link / Trajna poveznica: <https://urn.nsk.hr/urn:nbn:hr:235:605754>

Rights / Prava: [In copyright](#)/[Zaštićeno autorskim pravom.](#)

Download date / Datum preuzimanja: **2024-07-15**

Repository / Repozitorij:

[Repository of Faculty of Mechanical Engineering and Naval Architecture University of Zagreb](#)



SVEUČILIŠTE U ZAGREBU
FAKULTET STROJARSTVA I BRODOGRADNJE

ZAVRŠNI RAD

Monika Dević

Zagreb, 2024.

SVEUČILIŠTE U ZAGREBU
FAKULTET STROJARSTVA I BRODOGRADNJE

ZAVRŠNI RAD

Mentori:

Prof. dr. sc. Aleksandar Sušić, dipl.ing.

Student:

Monika Dević

Zagreb, 2024.

Izjavljujem da sam ovaj rad izradila samostalno koristeći znanja stečena tijekom studija i navedenu literaturu.

Zahvaljujem se mentoru prof., dr.sc. Aleksandru Sušiću na danim znanjima tokom cijelog studija, savjetima i strpljenju prilikom pisanja ovog rada.

Posebne zahvale idu obitelji na neizmjernej pomoći, podršci i strpljenju tokom cijelog školovanja.

Monika Dević



SVEUČILIŠTE U ZAGREBU
FAKULTET STROJARSTVA I BRODOGRADNJE



Središnje povjerenstvo za završne i diplomске ispite
Povjerenstvo za završne i diplomске ispite studija strojarstva za smjerove:
Procesno-energetski, konstrukcijski, inženjersko modeliranje i računalne simulacije i brodstrojarski

Sveučilište u Zagrebu Fakultet strojarstva i brodogradnje	
Datum	Prilog
Klasa: 602 – 04 / 24 – 06 / 01	
Ur.broj: 15 – 24 –	

ZAVRŠNI ZADATAK

Student: **Monika Dević**

JMBAG: **0035220134**

Naslov rada na hrvatskom jeziku: **Biomehanika koljena - etiologija poremećaja i prijedlozi konstrukcijskih rješenja**

Naslov rada na engleskom jeziku: **Biomechanics of the knee - etiology of disorders and suggestions for design solutions**

Opis zadatka:

Koljeno je iznimno značajan zglob u lokomotornom sustavu kretanja čovjeka, te je njegovo zdravo stanje i sposobnost pravilnog prijenosa sila ključno. Nažalost, zbog niza razloga ovaj je zglob jedan od najčešće zahvaćenih poremećajem funkcije, što nadalje zahtijeva razne terapijske postupke, sve do kirurških. Pri projektiranju i izradi medicinskih konstrukcijskih rješenja neophodnih za saniranje stanja koljena u prvom se redu trebaju poznavati anatomska i biomehanička svojstva koljena, prisutna opterećenja i veze s drugim dijelovima tijela, kao i ograničenja koja mogu ograničiti konstrukcijsku kreativnost. Naravno, konstrukcijskih rješenja za poremećaje funkcija koljena je mnogo, no činjenica da se stalno javljaju novi proizvodi upućuje da još ima izazova koji nisu riješeni, što upućuje konstruktore da pomno razmotre sve svojstvene karakteristike i kvalitetu postojećih rješenja, kao i vlastitih prijedloga pri konstrukcijskoj razradi.

U radu je potrebno:

- Prikazati etiologiju poremećaja koljena;
- Istaknuti uzročno-posljedične odnose biomehaničkih poremećaja na zdravlje koljena;
- Raspraviti biomehaniku koljena čovjeka s osvrtom na ključne konstrukcijske zahtjeve koji moraju biti obuhvaćeni konstrukcijskom razradom;
- Temeljem utvrđenih ključnih konstrukcijskih zahtjeva provesti kritičku analizu tržišta postojećih konstrukcijskih prijedloga i konstrukcija, te njihove učinke;
- Izlučiti zaključke o kriterijima vrednovanja kvalitete konstrukcijskih prijedloga, i rješenja.

U radu je potrebno navesti korištenu literaturu i eventualno dobivenu pomoć.

Zadatak zadan:

30. 11. 2023.

Datum predaje rada:

1. rok: 22. i 23. 2. 2024.
2. rok (izvanredni): 11. 7. 2024.
3. rok: 19. i 20. 9. 2024.

Predviđeni datumi obrane:

1. rok: 26. 2. – 1. 3. 2024.
2. rok (izvanredni): 15. 7. 2024.
3. rok: 23. 9. – 27. 9. 2024.

Zadatak zadao:

Prof. dr. sc. Aleksandar Sušić

Predsjednik Povjerenstva:

V Soldo
Prof. dr. sc. Vladimir Soldo

SADRŽAJ

SADRŽAJ	I
POPIS SLIKA	III
POPIS TABLICA.....	IV
SAŽETAK.....	VI
SUMMARY	VII
1. UVOD.....	1
2. Anatomija zgloba koljena	2
2.1. Kosti zgloba koljena.....	3
2.1.1. Bedrena kost (femur)	3
2.1.2. Goljениčna kost (tibija)	4
2.1.3. Iver (patela).....	5
2.2. Ligamenti zgloba koljena.....	6
2.3. Menisci zgloba koljena	8
2.4. Mišići koji utječu na rad zgloba koljena	8
3. Biomehanika zgloba koljena.....	11
3.1. Osi zgloba koljena.....	11
3.2. Ograničenja u gibanju zgloba koljena.....	12
4. Etiologija poremećaja u funkciji zgloba koljena	15
4.1. Nestabilnosti patele	15
4.1.1. Nestabilnost patele u mediolateralnom smjeru	15
4.1.2. Nestabilnosti patele u proksimalno – distalnom smjeru	16
4.2. Hondromalacija patele	18
4.3. Gonartroza.....	19
4.4. <i>Genu varum</i> (O koljena)	19
4.5. <i>Genu valgum</i> (X noge)	20
4.6. Ruptura ligamenata	21
4.6.1. Ruptura prednjeg križnog ligamenta (ACL-a).....	21
4.6.2. Ruptura stražnjeg križnog ligamenta (PCL-a)	22
4.6.3. Ruptura medijalnog kolateralnog ligamenta (MLC-a).....	23
4.6.4. Ruptura lateralnog kolateralnog ligamenta (LCL-a).....	25
5. Analiza tržišta	26
5.1. Uređaji za kontinuirane pasivne pokrete – CPM uređaji	26
5.2. Ortoza.....	27
5.2.1. Steznik za koljeno sa silikonskim umetkom.....	27
5.2.2. Kratka funkcionalna, meka ortoza s ograničavanjem fleksije i ekstenzije	28
5.2.3. Univerzalna ortoza za stabilizaciju koljena	28
5.2.4. Ortoza za imobilizaciju koljena za olakšanje križnog ligamenta.....	29
5.2.5. Suspenzor za patelu.....	30
5.3. Endoproteze	31
5.3.1. Parcijalna endoproteza koljena	32
5.3.2. Totalna endoproteza koljena	32

6. Rasprava	33
6.1. CPM uređaji – uređaji za kontinuirane pasivne pokrete	33
6.2. Ortoze.....	34
6.3. Endoproteze	35
6.3.1. Parcijalna endoproteza	36
6.3.2. Totalna endoproteza.....	37
7. Zaključak	38
LITERATURA.....	41

POPIS SLIKA

Slika 1 : KOLJENO, 1. bedrena kost, 2. ukrižene sveze, 3. postranična sveza, 4. unutarnji menisk, 5. vanjski menisk, 6. patelarna sveza, 7. lisna kost, 8. goljenica, 9. tetiva mišića kvadricepsa, 10. sluzna vrećica, 11. iver, 12. jastučić masnoga tkiva (1) ... 2	2
Slika 2: Bedrena kost (2).....	3
Slika 3: Pogled na distalnu epifizu bedrene kosti a) pogled sprijeda b) pogled odostraga (4) ..	4
Slika 4: Prikaz i građa goljenične kosti i lisne kosti (7).....	5
Slika 5: Prikaz površina ivera (patele) (9).....	6
Slika 6: Ligamenti i kosti zgloba koljena (11).....	6
Slika 7: Medijalni i lateralni menisci (12).....	8
Slika 8: Mišići prednje strane natkoljenice zaduženi za ekstenziju (13).....	9
Slika 9: Mišići medijalne strane natkoljenice (14).....	9
Slika 10: Mišići stražnje strane natkoljenice zaduženi za fleksiju (13).....	10
Slika 11: Osi u koljenom zglobu (15).....	11
Slika 12: Stupnjevi slobode gibanja u zglobu koljena (16).....	12
Slika 13: Fleksija i ekstenzija zgloba koljena (10).....	13
Slika 14: Kolateralni i križni ligamenti. Nategnuti dijelovi ligamenata prikazani su crno, opuštenu prikazani svjetlije. Meniskusi su istočkani; 1 lig. <i>cruciatum anterius</i> , 2 lig. <i>collaterale fibulare</i> , 3 lig. <i>cruciatum posterius</i> , 4 lig. <i>collaterale tibiale</i> (10)13	13
Slika 15: Gibanje meniska prilikom a) potpunog pregibanja b) pravokutnog pregibanja i unutarnje rotacije od 10° i c) prilikom pravokutnog pregibanja i vanjske rotacije od 42°; crni pravac označuje rotacijski položaj femura, pravac nacrtan isprekidanim crtama označuje rotacijski položaj tibije (10).....	14
Slika 16: Tangencijalna rendgenska snimka pri fleksiji koljena od 20°.....	15
Slika 17 : Luksacija patele (18).....	16
Slika 18: a) normalni položaj patele, b) <i>patella infera</i> , c) <i>patella alta</i> (19).....	17
Slika 19 : Prikaz normalne hrskavice i hrskavice pri hondromalaciji patele (21).....	18
Slika 20 : a) Normalan položaj nogu b) <i>genu varum</i> c) <i>genu valgum</i> (24).....	20
Slika 21 : Ruptura prednjeg križnog ligamenta (28).....	22
Slika 22: Ozljede stražnjeg križnog ligamenta a) zdravi PCL b) ozljeda 1. stupnja c) ozljeda 2. stupnja d) ozljeda 3. stupnja (31).....	23
Slika 23: Ozljede medijalnog kolateralnog ligamenta po stupnjevima a) istegnuće b) djelomična ruptura c) potpuna ruptura MCL-a (33).....	24
Slika 24: Prikaz a) zdravog koljena b) djelomične rupture LCL-a c) totalne rupture LCL-a (35).....	25
Slika 25 : CPM uređaj Kinetec Spectra™ (36).....	26
Slika 26 : Steznik za koljeno sa silikonskim umetkom (38).....	27
Slika 27 : Kratka funkcionalna, meka ortoza s ograničavanjem fleksije i ekstenzije (39).....	28
Slika 28 : Univerzalna ortoza za stabilizaciju koljena tvrtke Medi (40).....	29
Slika 29 : Medi PTS - ortoza za imobilizaciju koljena za olakšanje križnog ligamenta (41) ..	30
Slika 30 : Suspenzor za patelu tvrtke Medi (42).....	30
Slika 31 : Cementna parcijalna i totalna endoproteza koljena (44).....	31

POPIS TABLICA

Tablica 1 : Osnovna mehanička svojstva ligamenata koljena (5) 7

SAŽETAK

Koljeni zglob najveći je i najsloženiji zglob u ljudskom tijelu. Njegova funkcionalna stabilnost osigurana je zajedničkim djelovanjem zglobnih tijela, ligamenata, meniska i okolnih mišića. Pojavom nestabilnosti u samo jednoj od navedenih struktura dolazi do poremećaja same funkcije koljena.

U radu je razmatrana anatomija i biomehanika koljena te su opisani najvažniji dijelovi koljena. U nastavku je opisana etiologija poremećaja patele – nestabilnosti patele nastale u mediolateralnom smjeru (luksacija, subluksacija) te nestabilnosti patele u proksimalno - distalnom smjeru (*patella alta* i *patella infera*), zatim je prikazana etiologija hondromalacije patele, gonartoze kao i etiologija *genu varum* – deformacija koljena poznatija kao i „O“ noge, *genu valgus* („X“ noge) te etiologija rupture ligamenata (prednjeg i stražnjeg križnog ligamenta te medijalnog i lateralnog kolateralnog ligamenta). Nakon toga provedena je analiza tržišta, u smislu konstrukcijskih rješenja koja pomažu pri oporavku od ozljeda koljena, te je proveden kratak osvrt o njihovoj učinkovitosti i kvaliteti.

Zglob koljena je, nažalost, jedan od najčešće ozljeđivanih zglobova ljudskog tijela, što bi značilo da je konstrukcijskih rješenja za ovaj problem mnogo, no činjenica da se stalno pojavljuju novi proizvodi na tržištu znači da svi problemi nisu riješeni.

Ključne riječi: koljeno, biomehanika, etiologija, poremećaj funkcije, konstrukcijska rješenja

SUMMARY

The knee joint is the largest and most complex joint in the human body. Its functional stability is ensured by the joint action of body joints, ligaments, meniscus and surrounding muscles. The appearance of instability in just one of the above-mentioned structures leads to disruption of the knee function itself.

In this paper the anatomy and biomechanics of the knee is discussed and the most important parts of the knee are described. In the following is described the etiology of patellar disorders - instability of the patella in the mediolateral direction (luxation, subluxation) and instability of the patella in the proximal-distal direction (*patella alta* and *patella infera*), as well as the etiology of chondromalacia of the patella, gonarthrosis, *genu varum* - knee deformation better known as "O" legs, *genu valgus* ("X" legs) and the etiology of ligament rupture (anterior and posterior cruciate ligament and medial and lateral collateral ligament). Furthermore, an analysis of the market was carried out, in terms of structural solutions that help in recovery from knee injuries, and a brief review of their effectiveness and quality was carried out.

The knee joint is, unfortunately, one of the most frequently injured joints of the human body, which would mean that there are many structural solutions to this problem, but the fact that new products are constantly appearing on the market means that not all problems have been solved.

Key words: knee, biomechanics, etiology, functional disorder, construction solutions

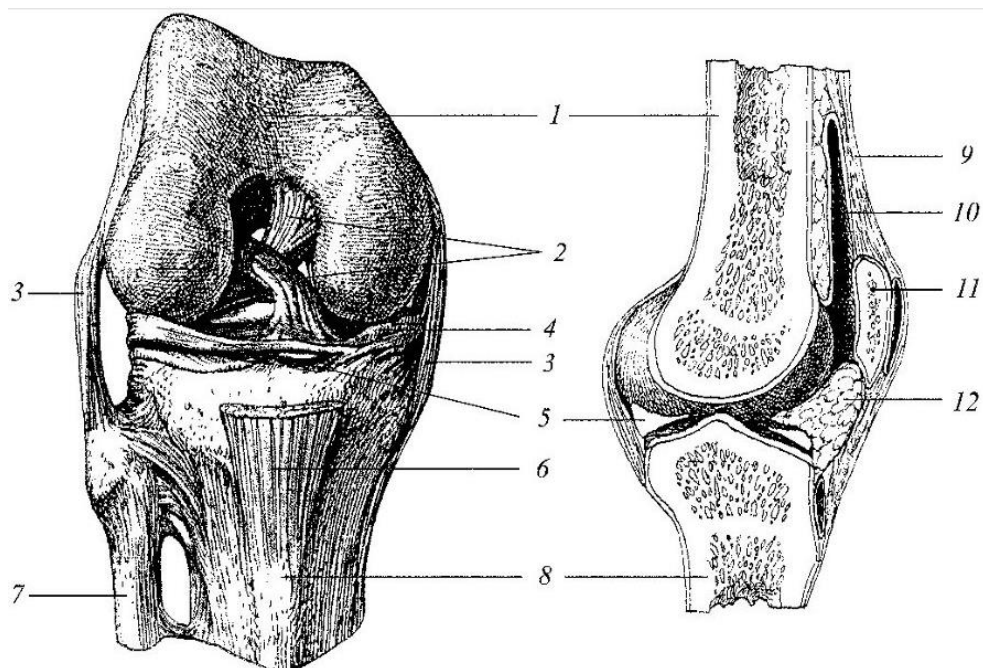
1. UVOD

Koljeno je najsloženiji i najveći pokretni zglob u ljudskom tijelu. Igra veliku ulogu u lokomotornom sustavu te je njegovo funkcionalno stanje od velikog značaja za svakodnevni život. Za normalnu funkciju koljena važan je pravilan položaj i oblik kostiju, jakost i razvijenost mišića te čvrstoća ligamenata. Ukoliko dođe do disfunkcije bilo koje od navedenih struktura, funkcionalnost zgloba postaje upitna. Funkcija koljena očituje se preko mogućnosti izvođenja fleksije i ekstenzije potkoljenice s obzirom na natkoljenu u svakodnevnim aktivnostima kao i u preuzimanju težine cijelog tijela. Poremećaj funkcije može nastati uslijed određene traume ili kao posljedica dugotrajnog prenaprezanja uz neadekvatne uvjete, a najčešće se očituje bolnim stanjima.

U okviru ovog rada, razmotrit će se anatomija i biomehanika koljena te će se prikazati etiologija nastanka poremećaja u funkciji koljena. Analizirat će se tržište konstrukcijskih rješenja za navedene poremećaje i osvrnuti na njihovu učinkovitost.

2. Anatomija zgloba koljena

Koljeno je najsloženiji i najveći zglob u ljudskom tijelu u kojem se uzglobljuju donji kraj bedrene kosti (femura) i gornji kraj goljenice (tibije). Koljenom zglobu pripada i kost iver (patela), koja se svojom stražnjom plohom naslanja na donji kraj bedrene kosti i kliže po njoj pri sagibanju i pružanju zgloba, a leži u tetivi snažnoga četveroglavog mišića (kvadricepsa). Kako zglobne plohe bedrene kosti i goljenice nisu potpuno sukkladne, među njih su uložene dvije vezivno-hrskavične tvorbe (menisci). Koljeno je s unutarnje i vanjske strane učvršćeno jakim svezama, *kolateralnim ligamentima*, a u unutrašnjosti zglobnoga prostora križnim svezama (*ligamenta cruciata*). Straga, u koljenskoj udubini (*fossa poplitea*), teku krvne žile i živci. Slikom 1 prikazana je anatomska građa koljena. (1)

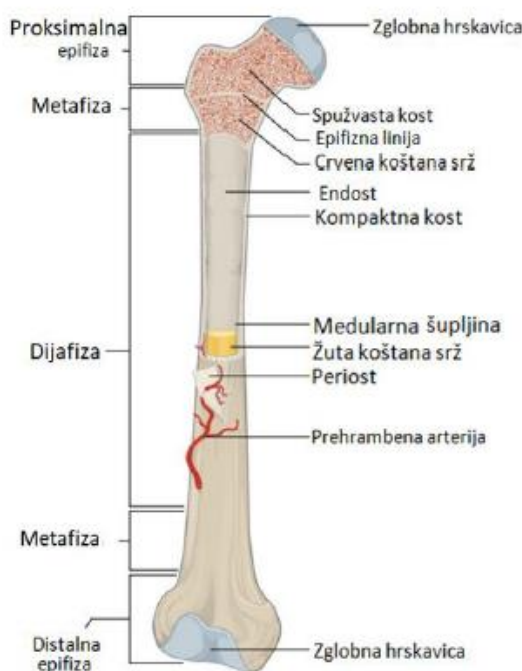


Slika 1 : KOLJENO, 1. bedrena kost, 2. ukrižene sveze, 3. postranična sveza, 4. unutarnji menisk, 5. vanjski menisk, 6. patelarna sveza, 7. lisna kost, 8. goljenica, 9. tetiva mišića kvadricepsa, 10. sluzna vrećica, 11. iver, 12. jastučić masnoga tkiva (1)

2.1. Kostni zglob koljena

2.1.1. Bedrena kost (*femur*)

Bedrena kost najduža je i najjača kost u ljudskom tijelu te je ujedno i glavni predstavnik dugih cjevastih kostiju. Bedrena kost je jedina kost koljenog zgloba koja se nalazi u predjelu natkoljenice, a nalazi se između zgloba kuka i zgloba koljena, te kao i sve duge kosti dijeli se na dijafizu (središnji dio), metafizu (prijelazni dio) i dvije epifize – proksimalnu i distalnu (krajevi kosti), kako je prikazano slikom 2.



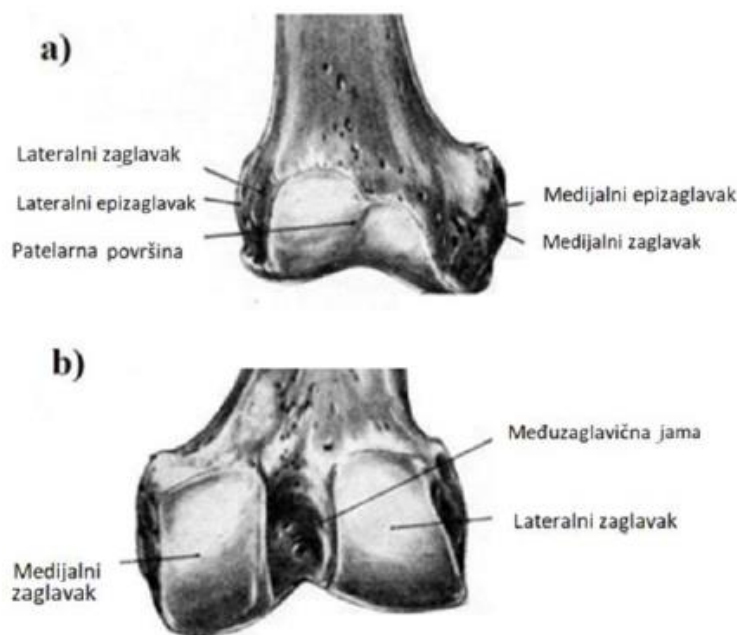
Slika 2: Bedrena kost (2)

Dio bedrene kosti koji zapravo ulazi u koljeni zglob je distalna epifiza, ona se veže zajedno s tibijom, fibulom i patelom u koljeni zglob.

Epifize su izvana su građene od kompaktnog kortikalnog koštanog tkiva, dok su iznutra ispunjene trabekularnim ili spužvastim koštanim tkivom. Kortikalno koštano tkivo je gusto i čvrsto koštano tkivo, građeno od snopova osteona usmjerenih u smjeru uzdužne osi kosti, pa je primarna zadaća izdržati tlačne sile. Trabekularno koštano tkivo karakteriziraju trabekule, tj. mreže koštanih listića i gredica posložene u smjeru naprezanja. Prednost ovakve strukture koštanog tkiva je ta što se postiže velika čvrstoća kosti uz smanjene težine same kosti. (3,4)

Distalna epifiza je deblja od proksimalne epifize, jer se na njoj nalaze konveksni lateralni zaglavak (lat. *condylus lateralis*) i medijalni zaglavak (lat. *condylus medialis*), a između njih je međuzaglavična jama (međučvorna udubina) gdje se hvataju križni ligamenti koljena. (5,6)

Kondili bedrene kosti razvijeni su od naprijed prema natrag. Naprijed su kondili zavijeni po većem polumjeru, a straga po manjem. Medijalni kondil također je zavijen i oko međučvorne udubine, što je važno za mehaniku koljenog zgloba. Na stranama kondila, malo prema natrag, nalaze se koštane izbočine za hvatište zglobnih sveza i tetiva okolnih mišića. Slikom 3 prikazan je položaj zaglavaka (kondila) u dva pogleda – sprijeda i straga. (3)

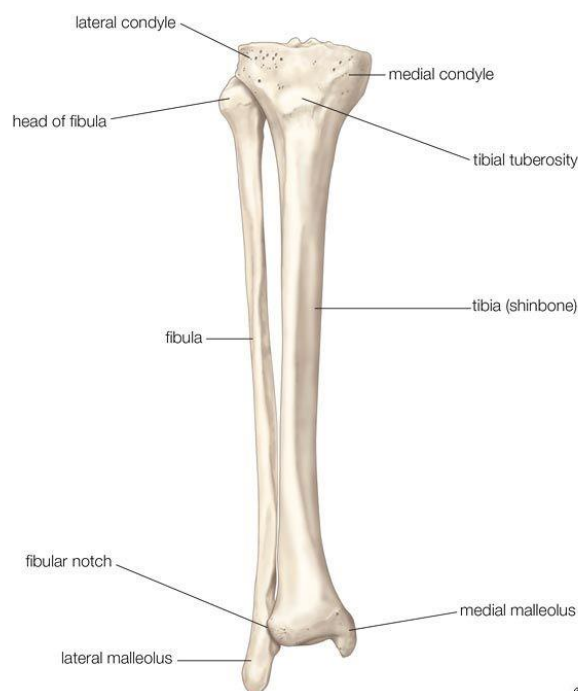


Slika 3: Pogled na distalnu epifizu bedrene kosti a) pogled sprijeda b) pogled odostraga (4)

2.1.2. Goljenična kost (tibija)

Goljenična kost jedna je od dvije duge cjevaste kosti koje čine kostur potkoljenice, drugu kost potkoljenice čini lisna kost. Goljenična kost je veća, masivnija te snažnija od tih dviju kosti potkoljenice. Ona je ujedno i nosiva kost potkoljenice. U odnosu na lisnu kost smještena je frontalno i medijalno (5).

Kao i bedrena kost, goljenična je kost također predstavnik dugih kostiju, pa je samim time i jednake građe. Slikom 4 prikazan je smještaj lisne kosti u odnosu na goljeničnu kost, kao i prikaz njihove građe.



Slika 4: Prikaz i građa goljenične kosti i lisne kosti (7)

Sastavni dio zgloba koljena čini proksimalna epifiza goljenične kosti. Ona se sastoji od medijalnog i lateralnog zaglavka, koje međusobno razdvaja međuzglavčano područje. Međuzglavčano područje zajedno sa lateralnim i medijalnim zaglavkom čini plato goljenične kosti ili tibijin plato, na koji se vežu meniskus i križni ligamenti. (4)

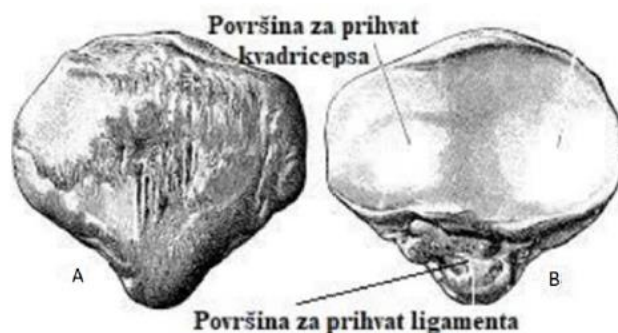
Za razliku od bedrene kosti, medijalni i lateralni zaglavci su konkavni, što znači da nisu kongruentni sa zglobnim ploham bedrene kosti, radi toga su bitni vezivno-hrskavični mensici koji smanjuju tu nekongruentnost između zglobnih ploha dviju kosti spojenih u koljenom zglobu (3).

2.1.3. Iver (*patela*)

Iver (lat. *patella*) sezamska je kost u koljenom zglobu, najveći je pripadnik te skupine kostiju. Takve kosti prepoznajemo po tome što se nalaze unutar tetiva u zglobu, u ovom slučaju unutar tetive četveroglavog mišića (kvadricepsa). Na taj način sezamska kost, u ovom slučaju patela, povećava krak sile, a time i moment sile koji se može proizvesti s obzirom da je tetiva zbog nje udaljenija od središta zgloba (3).

Patela ima dvije površine: anteriornu i posteriornu te tri ruba i vrh, odnosno, možemo reći da je trokutastog oblika te je vrh trokuta je okrenut prema dolje; uložen u prednji dio zglobne

čahure koljena. Prednja strana se može podijeliti na tri dijela, gdje gornja trećina služi za prihvat tetive kvadricepsa, srednja trećina je ispunjena krvožilnim kanalima, a donja trećina služi kao prihvat za patelarni ligament. Sa stražnje strane, iver je grebenom podijeljen na dva dijela: veću lateralnu i manju medijalnu zglobnu plohu. Medijalni rub ivera je tanji, dok je lateralni deblji. (4,5) Slika 5 prikazuje raspored površina patele, kao i mjesta prihvata tetive kvadricepsa, odnosno patelarnog ligamenta.

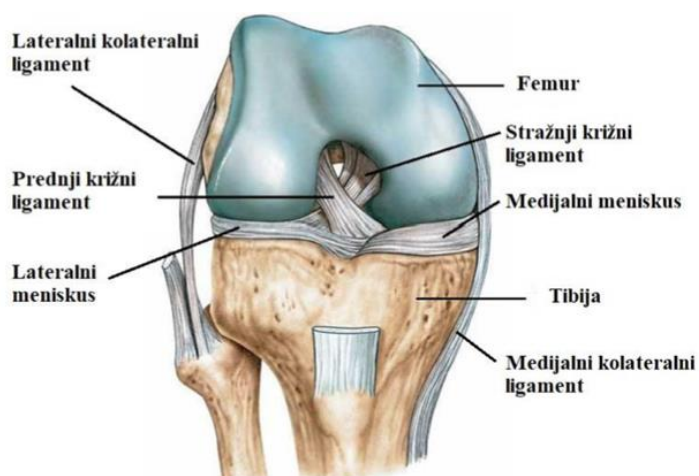


Slika 5: Prikaz površina ivera (patele) (9)

2.2. Ligamenti zgloba koljena

Glavna uloga ligamenata je sprječavanje neželjenih pokreta, najprije u zglobovima. Uz aktivnu funkciju mišića, ova pasivna uloga ligamenata iznimno je bitna za stabilizaciju samih zglobova. Također, ligamenti svojim živcima poboljšavaju koordinaciju pokreta i štite zglob od moguće ozljede (8). Zglob koljena osiguran je s četiri ligamenta koji djeluju u parovima kako bi se osigurala stabilnost prilikom opterećenja. U zglobu koljena nalaze se prednji i stražnji križni ligamenti, a izvana se nalaze lateralni i medijalni kolateralni ligamenti. (10)

Prikaz ligamenata u zglobu koljena prikazan je slikom 6.



Slika 6: Ligamenti i kosti zgloba koljena (11)

Prednji i stražnji križni ligamenti unutar koljena tvore strukturu u obliku slova X, odakle im i sam naziv križni. Svojim križanjem povezuju natkoljenicu s potkoljenicom, odnosno femur s tibijom, te na taj način, prateći pokrete u zglobu, osiguravaju stabilnost zgloba. Križni ligamenti najvažniji su pasivni stabilizatori koljena - najviše djeluju u sagitalnoj ravnini. (10)

Prednji križni ligament (lat. *ligamentum cruciatum anterius*) polazi od prednje strane interkodilarne regije tibije (lat. *area intercondylaris anterior*) i kreće se do unutarnje plohe lateralnoga kondila femura. Sprječava translaciju koljena, odnosno klizanje ili pomicanje potkoljenice prema naprijed u odnosu na natkoljenicu, sprječava prekomjernu rotaciju potkoljenice te je zategnut prilikom ekstenzije koljena. (6,10)

Stražnji križni ligament (lat. *ligamentum cruciatum posterius*) se kreće od lateralne plohe medijalnog kondila femura do stražnjeg dijela interkodilarne regije tibije (lat. *area intercondylaris posterior*), te je snažniji od prednjega. Sprječava translaciju potkoljenice u odnosu na natkoljenicu prema natrag. (6,10)

Kolateralni ligamenti (lateralni i medijalni) su čvrsto, elastično vezivno tkivo koje okružuje zglob kako bi mu osiguralo stabilnost u frontalnoj ravnini. Medijalni kolateralni ligament medijalno stabilizira koljeno od sila, tj. stabilizira pomicanje i propadanje koljena u medijalnom smjeru. Pri fleksiji koljena je opušten, a prilikom ekstenzije je zategnut. Hvatišta medijalnog kolateralnog ligamenta su na medijalnim stranama proksimalne tibije i distalnog femura, te je u kontaktu s medijalnim meniskom zbog čega prilikom ozlijede ligamenta dolazi i do ozlijede meniska i križnih ligamenata (9). S druge strane, hvatišta lateralnog kolateralnog ligamenta su na lateralnim stranama distalne epifize femura i epifize fibule. Zbog činjenice da je jači ligament od medijalnog, njegove ozlijede su rjeđe. Glavna zadaća lateralnog kolateralnog ligamenta je stabilizacija koljena od lateralnih pokreta.

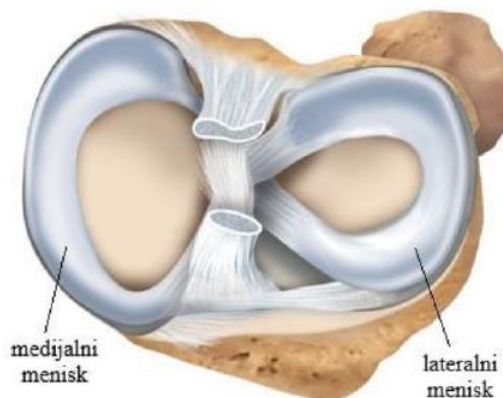
Tablicom 1 opisana su osnovna mehanička svojstva ligamenata koljena (5).

Tablica 1 : Osnovna mehanička svojstva ligamenata koljena (5)

Ligamenti koljena	Modul elastičnosti, (MPa)	Vlačna čvrstoća, (MPa)	Produljenje, %
Prednji križni	65-541	13-46	9-44
Stražnji križni	109-413	24-36	10-29
Lateralni	216-512	24-46	13-17
Medijalni	54-321	16-34	10-33

2.3. Menisci zgloba koljena

Menisci su ploče od vezivnog tkiva, periferno izgrađene od fibrozne hrskavice, klinasto umetnute između femoralnih i tibijalnih zglobnih površina. Oblika su slova C, odnosno oblika polumjeseca. Razlikujemo lateralni i medijalni menisk (Slika 7).



Slika 7: Medijalni i lateralni menisci (12)

Medijalni menisk (lat. *meniscus medialis*) je oblika polumjeseca te je širi straga nego sprijeda. Srastao je s medijalnim kolateralnim ligamentom i nije u mogućnosti se gibati kao lateralni, jer su mjesta na kojima je pričvršćen vrlo udaljena. Zbog manje gibljivosti, oštećenje medijalnog meniska dvadeset puta je učestalije od lateralnog. Najveća naprezanja i pomake trpi pri rotaciji potkoljenice prema van, dok je pri rotaciji prema unutra rasterećen. (5)

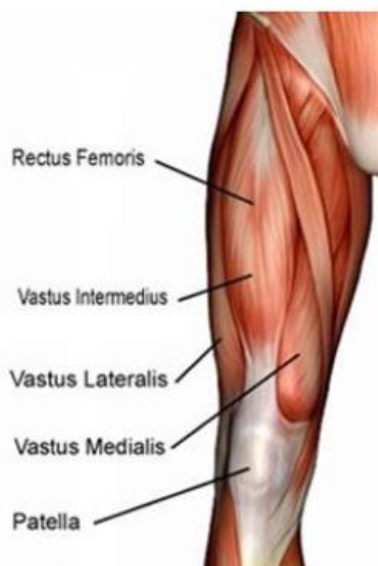
Lateralni menisk (lat. *meniscus lateralis*) je kružnog oblika te mu je polumjer zavoja manji nego u medijalnog. (10) Mjesta na kojima je pričvršćen su mu vrlo blizu i nije srastao s lateralnim kolateralnim ligamentom pa se može više micati nego medijalni što rezultira manjim opterećenjima pri raznim kretnjama (5).

Funkcija meniska je izjednačavanje inkongruencije zaglavka femura i platoa glave tibije. Osim toga, povećavaju površine prijenosa pritiska i tako smanjuju pritisak zglobne površine. (10).

2.4. Mišići koji utječu na rad zgloba koljena

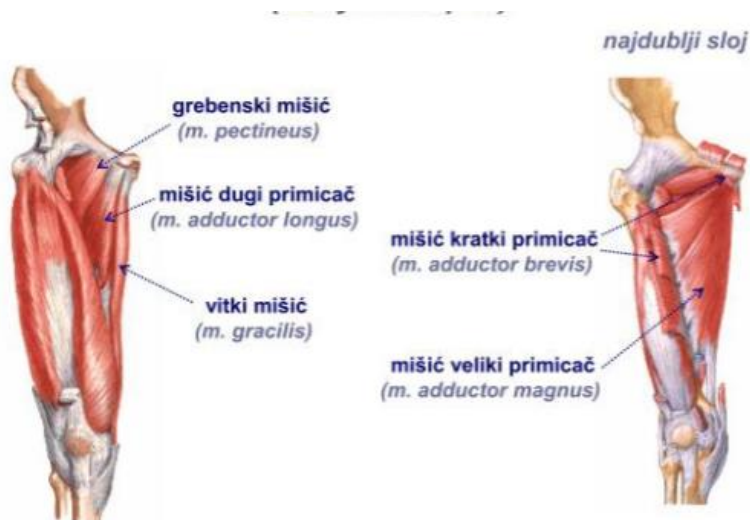
Mišići koji se nalaze oko zgloba koljena zaduženi su za fleksiju i ekstenziju zgloba, kao i za dinamičku stabilizaciju zgloba tijekom raznih aktivnosti. Ti mišići djeluju ekscentrično i izometrijski, kao i koncentrično. To su mišići prednje, medijalne i stražnje strane natkoljenice. Mišići prednje strane natkoljenice zaduženi su za ekstenziju koljenog zgloba, a glavni predstavnik je četveroglavi bedreni mišić sa svoje četiri glave mišića (*m. rectus femoris*, *m.*

vastus lateralis, *m. vastus medialis* te *m. vastus intermedius* .) Slikom 8 prikazan je položaj mišića prednje strane natkoljenice. (13)



Slika 8: Mišići prednje strane natkoljenice zaduženi za ekstenziju (13)

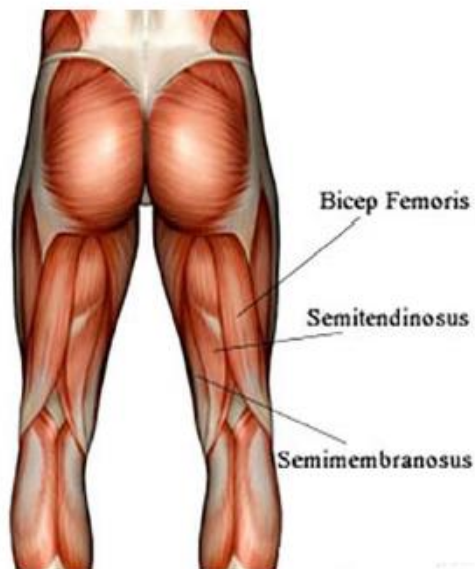Mišići medijalne strane natkoljenice nazivaju se još i primicači ili aduktori. U ovu skupinu mišića ubrajaju se sljedeći mišići: *m.pectineus*, *m. adductor longus*, *m.adductor brevis*, *m.gracilis* i *m. adductor magnus*. Slika 9 prikazuje mišiće medijalne strane natkoljenice. (14)



Slika 9: Mišići medijalne strane natkoljenice (14)

Mišići stražnje strane natkoljenice primarno su zaduženi za fleksiju zgloba koljena, u tu skupinu pripadaju dvoglavi bedreni mišić (*m. biceps femoris*), polutetivni mišić (*m. semitendinosus*) te

poluopnasti mišić (*m. semimembranosus*). Dvoglavi bedreni mišić osim za fleksiju, zadužen je i za vanjsku rotaciju, dok druga dva mišića obavljaju i unutarnju rotaciju. Slika 10 prikazuje raspored mišića stražnje strane natkoljenice. (10, 13)

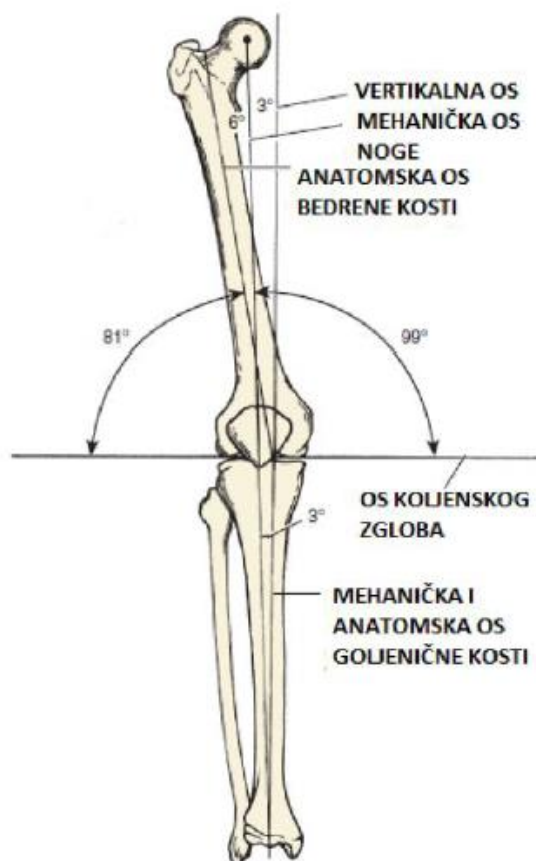

Slika 10: Mišići stražnje strane natkoljenice zaduženi za fleksiju (13)

3. Biomehanika zgloba koljena

3.1. Osi zgloba koljena

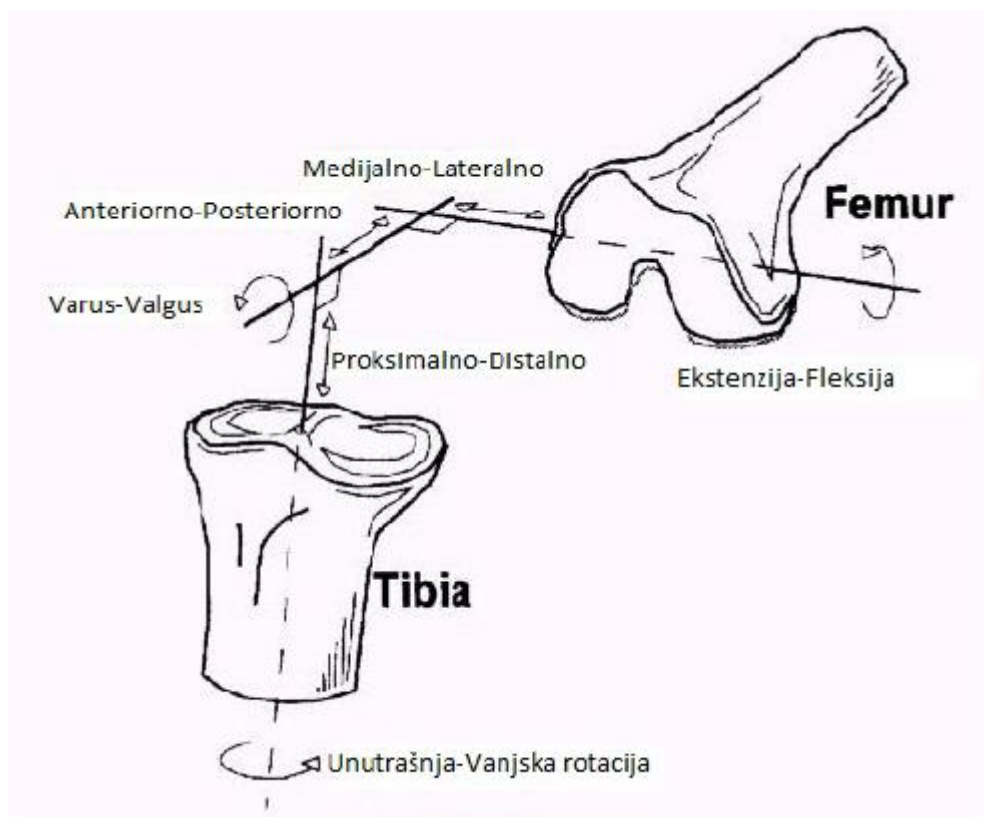
S obzirom da je zglob koljena složen od kutnog i obrtnog zgloba razlikujemo dvije osnovne osi gibanja: poprečnu i uzdužnu. Oko poprečne osi čine se fleksija i ekstenzija potkoljenice, a oko uzdužne osi unutarnja i vanjska rotacija potkoljenice. Poprečna (vertikalna) os prolazi vertikalno kroz središte gležnja i pomoću nje se definiraju ostale osi. Mehanička os je os koja spaja središte glave femura i središte zgloba gležnja, a kut između nje i poprečne osi iznosi približno 3° . Mehaničku os možemo podijeliti na mehaničku os bedrene kosti i mehaničku kost goljenične kosti. Anatomska os je os koja prolazi kroz intramedularne šupljine kostiju i kut između nje i vertikalne osi iznosi 6° , odnosno između nje i mehaničke osi iznosi 3° . Na slici 11 je prikazan položaj osi zgloba koljena. (15)



Slika 11: Osi u koljenom zglobu (15)

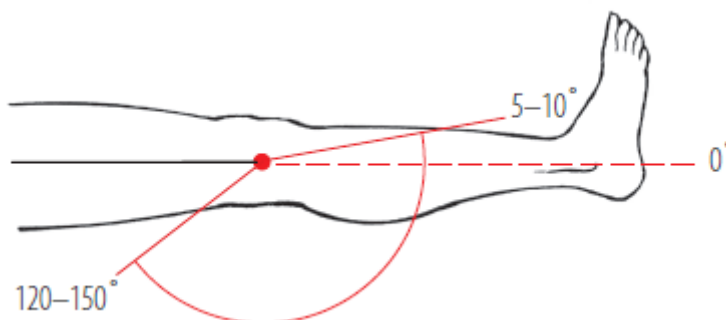
3.2. Ograničenja u gibanju zgloba koljena

U zglobu koljena postoje točno određeni stupnjevi slobode opsega pokreta, odnosno šest stupnjeva slobode. Tri stupnja slobode gibanja su za rotaciju, dok su druga tri za translaciju. U rotacijske stupnjeve slobode gibanja ubrajamo fleksiju - ekstenziju, *varus* - *valgus* te unutarnju i vanjsku rotaciju kod fleksije. U translacijske stupnjeve slobode gibanja ubrajamo gibanja anteriorno - posteriorna, medijalno – lateralna te proksimalna - distalna. (6) Slikom 12 prikazani su stupnjevi slobode gibanja zgloba koljena.



Slika 12: Stupnjevi slobode gibanja u zglobu koljena (16)

Krajnje vrijednosti opsega pokreta koje koljeno može postići određene su s obzirom na njegovu mehaniku. Ovisno jesu li vrijednosti postignute snagom mišića ili vanjskim utjecajima razlikujemo aktivne i pasivne granice. Aktivna fleksija moguća je od 0° do 130° , dok je pasivna granica fleksije (pod utjecajem vanjske sile) moguća do 160° . Raspon između granica aktivne i pasivne fleksije, tj. između 135° i 160° naziva se „mrtvim mišićnim prostorom“. Aktivna ekstenzija moguća je do 0° , dok pasivnu hiperekstenziju koljena možemo dosegnuti do 5° . Sve više od 15° se smatra patološkom hiperekstenzijom koljena. Daljnju ekstenziju sprečavaju kolateralni i križni ligamenti, tj. prednji dio prednjeg križnog ligamenta i stražnji dio stražnjeg križnog ligamenta. Slikom 13 prikazane su mjere fleksije i ekstenzije u zglobu koljena. (3, 10)

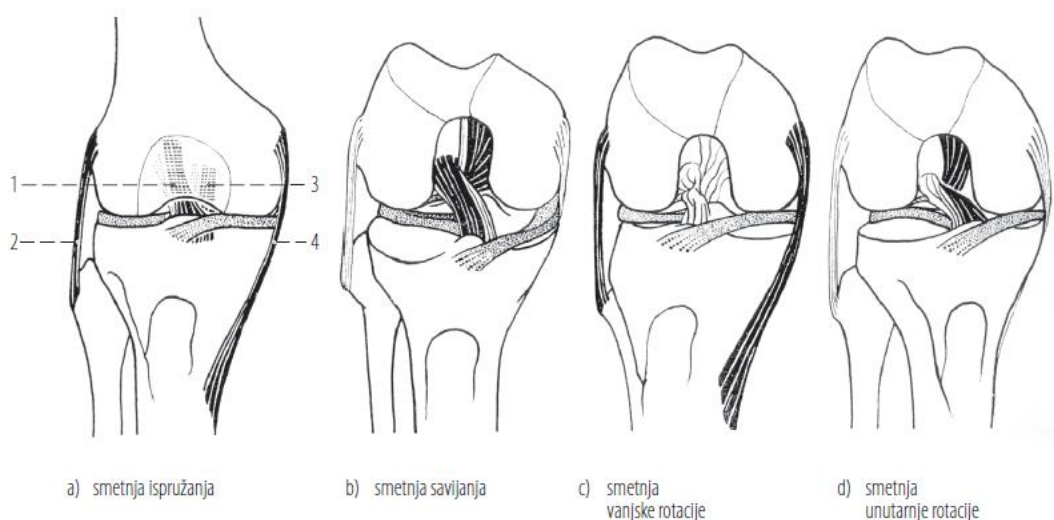


Slika 13: Fleksija i ekstenzija zgloba koljena (10)

Unutarnje i vanjske rotacije potkoljenice događaju se samo tijekom fleksije. Zbog snažne nategnutosti kolateralnog ligamenta pri potpunom pružanju, rotacija nije moguća. Pri pravokutno savijenom koljenu dostiže se vanjska rotacija od maksimalno 40°, dok je unutarnja rotacija od otprilike 10°. (10)

Kolateralni ligamenti sprječavaju abdukciju i adukciju potkoljenice (*varus – valgus*), te je pri njihovoj ozljedi moguća abdukcija i adukcija. (3) Pri fleksiji od 30° moguće je izvesti nekoliko stupnjeva abdukcije i adukcije (5° - 10°). (15)

Slikom 14 prikazana je opterećenost kolateralnih i križnih ligamenata za vrijeme a) ekstenzije, b) fleksije, c) vanjske rotacije i d) unutarnje rotacije. (10) Kao što se može primijetiti kolateralni ligamenti su opterećeni za vrijeme ekstenzije i vanjske rotacije, a opuštjeni za vrijeme fleksije i unutarnje rotacije, dok za križne ligamente vrijedi obratno.



a) smetnja ispružanja

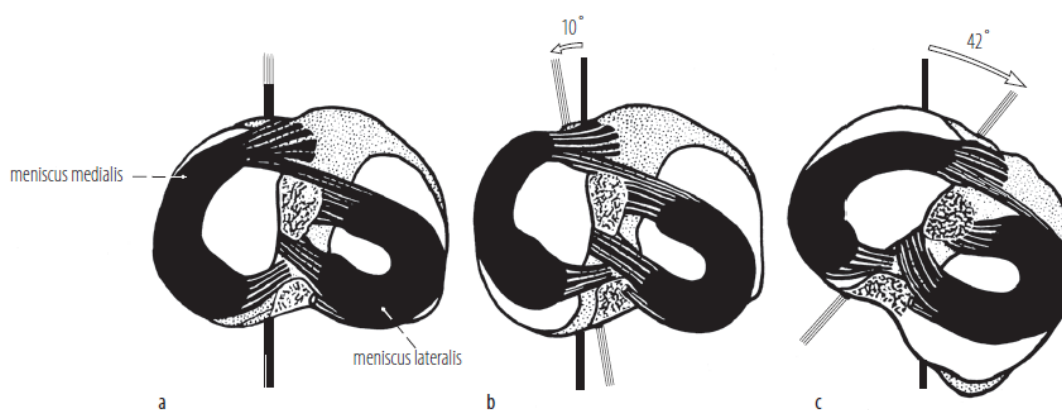
b) smetnja savijanja

c) smetnja vanjske rotacije

d) smetnja unutarnje rotacije

Slika 14: Kolateralni i križni ligamenti. Nategnuti dijelovi ligamenata prikazani su crno, opuštjeni su prikazani svjetlije. Meniskusi su istočkani; 1 lig. *cruciatum anterius*, 2 lig. *collaterale fibulare*, 3 lig. *cruciatum posterius*, 4 lig. *collaterale tibiale* (10)

Zglobni menisci imaju osobito značenje pri svim kretanjama u koljenom zglobu. Pomicanje meniska omogućuje da konkavno zglobno tijelo prati konveksno. Zglobni se menisci pri ekstenziji pomiču prema naprijed, dok pri fleksiji se pomiču prema natrag. Pri vanjskoj rotaciji potkoljenice lateralni menisk se pomakne prema naprijed, a medijalni zajedno s zaglavkom bedrene kosti prema natrag. Prilikom toga oba se meniska pomiču i do tri milimetra od goljenične kosti (3) Slikom 15 prikazano je gibanje meniska prilikom a) potpunog pregibanja b) pravokutnog pregibanja i unutarnje rotacije od 10° i c) prilikom pravokutnog pregibanja i vanjske rotacije od 42° (10)



Slika 15: Gibanje meniska prilikom a) potpunog pregibanja b) pravokutnog pregibanja i unutarnje rotacije od 10° i c) prilikom pravokutnog pregibanja i vanjske rotacije od 42° ; crni pravac označuje rotacijski položaj femura, pravac nacrtan isprekidanim crtama označuje rotacijski položaj tibije (10)

Dok kolateralni ligamenti sprječavaju abdukciju i adukciju, križni ligamenti sprječavaju pomak tibije u odnosu na femur. Anteriorno – posteriorna translacija ograničena je na 5 – 10 milimetara. Zatezanje prednjeg križnog ligamenta pri završnoj ekstenziji rotira potkoljenicu prema van. Pri fleksiji potkoljenice mehanika gibanja je obratna pa postoji unutarnja rotacija potkoljenice. (3,6)

Posebnu zadaću prilikom fleksije i ekstenzije ima iver. Iver povećava dužinu tetiva ekstenzora i štiti koljeno od izravnih udaraca. Pri polufleksiji iver se pomakne na odgovarajuću zglobnu površinu na bedrenoj kosti, a atmosferski tlak utisne masne jastučice u prazan prostor ispred križnih ligamenata. Na taj način u zglobu ne može nastati negativan tlak. Prilikom ekstenzije potkoljenice iver se sa zglobne površine na bedrenoj kosti povlači prema gore na bedrenu kost. Ova translacija je ograničena na 2 – 5 milimetara. (3, 6)

4. Etiologija poremećaja u funkciji zgloba koljena

4.1. Nestabilnosti patele


Sam naziv nestabilnosti patele je neprecizan ukoliko se ne definira na temelju anatomske - radioloških i funkcionalnih nalaza femoropatelnog zgloba, a koji se i klinički manifestiraju bolnim i funkcionalno poremećenim stanjima femoropatelnog zgloba. (17) Nestabilnost patele ovdje je definirana kao stanje kada patela trajno ili privremeno napusti svoj normalni klizni put u bilo kojem smjeru i bilo kojoj fazi pokreta koljena. Što znači da koljeno nije moguće aktivno do kraja ispružiti, odnosno onemogućen je normalan hod kao i ostale aktivnosti koljena i susjednih zglobova.

U etiologiji nestabilnosti patele sudjeluje više uzročnika. Odnosno svaki faktor koji dovede do loše usmjerenosti ekstenzornog aparata koljena, dovede i do nestabilnosti patele. Labavost ligamenata, povišena čašica (*patella alta*), slabija razvijenost bedrene kosti, pojačan *valgum* ("X" koljena), te povećan kut kvadricepsa (Q kut) samo su neki od uzročnika.

4.1.1. Nestabilnost patele u mediolateralnom smjeru

Nestabilnost patele u mediolateralnom smjeru može se događati prema medijalno i prema lateralno. S obzirom da je nestabilnost u medijalnom smjeru vrlo rijetka, fokus će biti na lateralnoj nestabilnosti patele. Lateralna nestabilnost patele može se podijeliti na nagib patele te na pomak patele (subluksacija i luksacija). (16)

U normalnom femoropatelnom zglobu u 97% slučajeva lateralni femoropatelni kut je otvoren prema lateralno, dok u preostalih 3% slučajeva su linije duž konture patele i lateralnog femoralnog zaglavka paralelne, odnosno kut pri normalnim odnosima nikada nije otvoren prema medijalno. (16) Što je vidljivo na aksijalnoj radiološkoj snimci pri fleksiji od 20°, prikazanoj na slici 16.

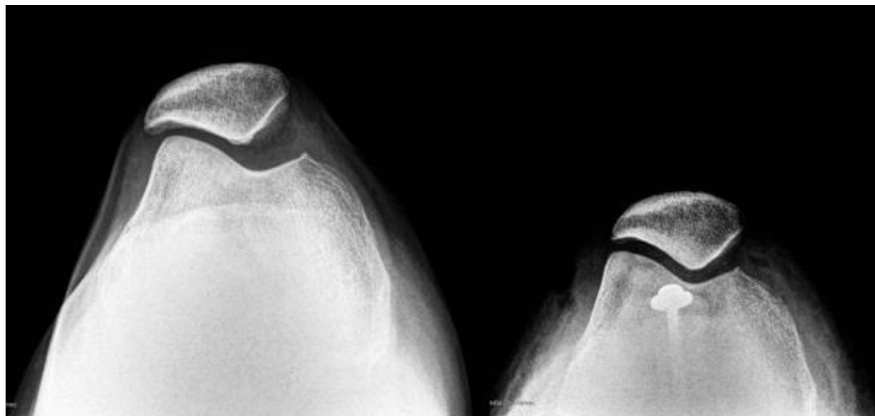


Slika 16: Tangencijalna rendgenska snimka pri fleksiji koljena od 20°

Ukoliko je lateralni femoropatelarni kut otvoren prema medijalno, bezobzira na veličinu tog kuta, a patela nije pomaknuta prema lateralno za više od 3 milimetra i tada je riječ o lateralnom nagibu patele. (16)

Lateralni pomak patele predstavlja svaki pomak patele prema lateralno iz svog normalnog kliznog puta tijekom kretnje koljena kada on iznosi više od 3 milimetra. Kada je patela pri tom lateralnom pomaku i samo malim dijelom u dodiru s femoralnom trohlejom tada se radi o subluksaciji, a kada patela sasvim napusti trohleju femura tada je riječ o luksaciji. Lateralni pomak često je praćen lateralnim nagibom patele. (16)

Luksacija najčešće pogađa mlade sportaše koji se bave sportovima u kojima ima puno naglih promjena smjera, no isto tako se može javiti za vrijeme svakodnevnih aktivnosti. Najčešće posljedice luksacije su bol u području koljena, smanjen opseg pokreta, atrofija kvadricepsa, edemi i nestabilnost koljena. Velika je šansa da dođe do ponovne luksacije patele ukoliko se ne provede optimalna rehabilitacija. Slikom 17 prikazan je rendgenski snimak lateralnog pomaka patele. (18)

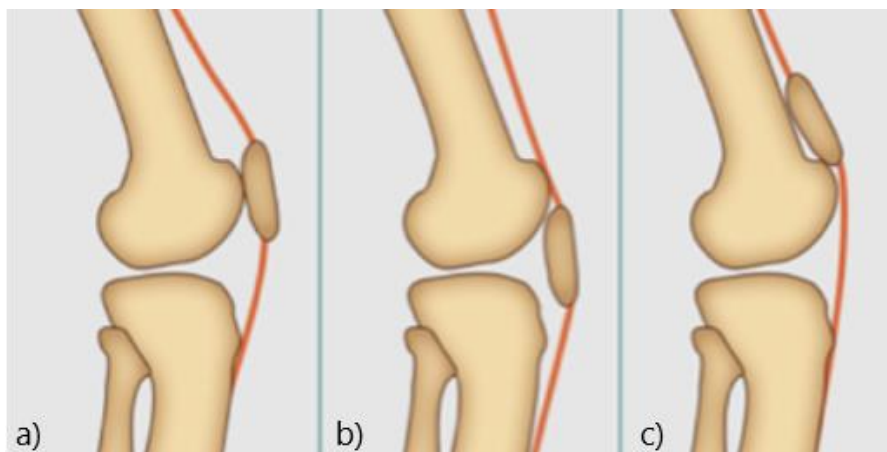


Slika 17 : Luksacija patele (18)

4.1.2. Nestabilnosti patele u proksimalno – distalnom smjeru

Patella alta i *patella infera* pojmovi su koji označavaju pomak patele iz njenog normalnog položaja u proksimalnom, tj. distalnom smjeru. Ukoliko se samo radi o visokom položaju patele bez promjena u normalnom odnosu femura prema tibiji tada je riječ o *patella alta simplexu*. Drugi je oblik *patella alta-genu recurvatum complex*, tj. oblik koljenog zgloba koji se zbog sklonosti ozljedama još naziva i *vulnerabilno koljeno*. (16)

Bilo koji faktor, genetski ili razvojni, koji djeluje u smislu produljenja, odnosno skraćivanja ligamenata patele ili koji poremećuje odnos zaglavka femura prema zaglancima tibije, može dovesti do *patelle alte*, tj. *infere*. (16) Slikom 18 prikazani su položaji patele u njenom prirodnom položaju te položaji koje poprima kada je riječ o spuštenom položaju patele, odnosno kada je riječ o visoko položenoj pateli.



Slika 18: a) normalni položaj patele, b) *patella infera*, c) *patella alta* (19)

Jedan od uzroka nastanka visoko položene patele je i prekomjerna sportska aktivnost tijekom rasta, koja dovodi do hipertrofije kvadricepsa te visoko položene patele i bez znakova trakcijskog apofizitisa – odvajanje apofize tibije od proksimalnog kraja. (16)

Uz slabost kvadricepsa, kod visoko položene patele povećan je i tlak u femoropatelnom zglobu. Do povećanja tlaka dolazi jer opada efekt uvijanja tetive kvadricepsa oko femoralnih zaglavaka sve do fleksije od otprilike 110° , dok taj efekt uvijanja tetiva i preuzimanja tlaka od patele na tetivu pri normalno položenoj pateli počinje već nakon 50° fleksije zgloba. Stoga je tlak kod *patelle alte* i do 30% veći nego kod normalno položene patele. Nadalje, može se dogoditi da kod visoko položene patele nema nikakvog odnosa prema femoralnim zaglancima, što može kao posljedicu rezultirati hrskavičnom degeneracijom. Odnosno pri fleksiji zgloba, umjesto raspoređivanja kompresijske sile na veliko područje, kontakt je ograničen na donji pol patele, što pak rezultira degeneracijskom promjenama na tom području. (16)

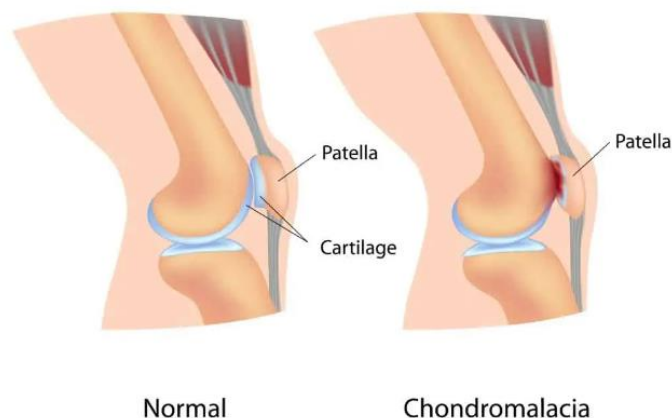
U adolescenata koji imaju visoko položenu patelu, a izloženi su većim sportskim naporima, češće dolazi do spontane ruptur ligamenata patele.

Biomehanički nedostatak *patelle infere* je u osnovi sličan ovome kod *patelle alte*, s tim da je pri nisko položenoj pateli glavni nedostatak slabost ekstenzorne funkcije kvadricepsa. (16)

4.2. Hondromalacija patele

Hondromalacija patele je promjena hrskavice na stražnjoj površini patele u smislu omekšanja, stvaranja sitnih pukotina, razlistavanja i ulceracija, popraćena karakterističnim bolnim sindromom. (20) Odnosno degenerativna promjena kojoj pogoduje nedostatak fiziološkog kontakta hrskavice patele s hrskavicom femoralnih zaglavaka. (16)

Mnogobrojni su egzogeni i endogeni uzroci koji dovode do poremećaja raspodjele i veličine tlaka u femoropatelnom zglobu u sve tri ravnine (sagitalnoj, frontalnoj i horizontalnoj) i zato je etiologija nastanka hondromalacije patela multifaktorska. Trauma i mehaničko preopterećenje dokazani su uzroci nastanka hondromalacije. Drugi uzrok može biti displazija patele s obzirom na oblik patele, odnosno s obzirom na veličinu kuta između medijalne i lateralne fasete i zaglavaka. Displazije zaglavka femura, malpozicije patele - luksacija i subluksacija te visoko položena patela samo su neki od mogućih uzročnika hondromalacije. (16) Na slici 19 prikazano je kako hrskavica izgleda kod normalnog koljena, a kako kad je prisutna hondromalacija patele.



Slika 19 : Prikaz normalne hrskavice i hrskavice pri hondromalaciji patele (21)

Oštećenja hrskavica imaju 4 faze, od prve gdje je hrskavica samo blago oštećena i bol se javlja kod nekih kretnji do četvrte kod koje je kost u potpunosti ogoljena, kada se javlja koštani edem i konstantna bol te krepitacije (škripanje koljena) kod svih pokreta. Može se javiti otok koljena, nestabilnost i otkazivanje koljena te limitiranost pokretljivosti koljena. (22)

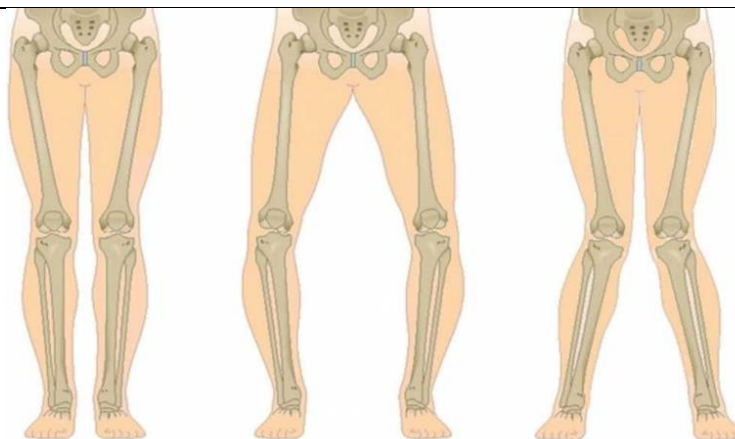
4.3. Gonartroza

Gonartroza predstavlja artrozu koljenog zgloba, odnosno degenerativne promjene hrskavice zgloba koljena koje s vremenom uzrokuju degeneraciju ostalih dijelova zglobne čahure, kostiju, ligamenata te uzrokuju bol i limitiranost pokretljivosti zgloba koljena. (23)

Postoje primarne i sekundarne gonartroze. Kod primarnih gonartroza nisu poznati uzroci njihove pojave, dok za sekundarnu artrozu jesu. Do nje dolazi kada se biomehanički uvjeti prenošenja sile s bedrene kosti na goljeničnu kost promijene, odnosno kada dođe do devijacije osovine opterećenja u koljenom zglobu bilo to u frontalnoj ili sagitalnoj ravnini. (16) Uzroci pojave ovakvih degenerativnih promjena hrskavice su različiti: proces starenja, prekomjerna tjelesna težina, deformacije stopala ili koljena koje uzrokuju *varus* ili *valgus* položaj koljena, pretjerana tjelesna aktivnost koja preopterećuje hrskavicu, padovi ili udarci u koljeno prilikom čega hrskavica bude oštećena su samo neki od njih. (24) Kod sekundarnih gonartroza koje nastaju radi osovinskih deformiteta donjih ekstremiteta (*O* i *X* koljena) opterećenje u koljenu je povećano i do nekoliko puta, te to dovodi do ubrzanog propadanja zglobne hrskavice unutarnjih ili vanjskih zaglavaka (nikad oba zaglavka) i patele koja se kod *varusa* (*O* koljena) pomiče medijalno, a kod *valgusa* (*X* koljena) lateralno. (24)

4.4. *Genu varum* (*O* koljena)

Genu varum deformacija je osovine nogu koje su savijene prema van u obliku slova *O*, pri čemu su koljena jače razmaknuta. (1) Skretanje osovine noge nije ograničeno samo na koljeno, nego su zahvaćeni i dijelovi natkoljenične i potkoljenične kosti. (20) Samim time uzrokuje nepravilno opterećivanje i trošenje zgloba koljena, otežano kretanje, kao i ubrzano umaranje, bolove u zglobovima pa i ozljede koljena. Najčešće je postojanje ove deformacije bilateralno, no postoje i rijetki slučajevi kada je moguća i unilateralna pojava. Slikom 20 prikazan je normalni položaj nogu te deformacije nogu *genu varum* i *genu valgum*.



Slika 20 : a) Normalan položaj nogu b) genu varum c) genu valgum (24)

U etiologiji razlikujemo tri osnovna tipa *genu varum* deformacije: idiopatski tip, simptomatski tip te kompenzacijski tip. Idiopatski tip nepoznatog je uzroka, simptomatski tip posljedica je traume, nepripremljenosti lokalnog dijela lokomotornog sustava da prihvati i odgovori zahtjevima opterećenja u području zgloba koljena, poremećaja metabolizma minerala, pri osteohondrodistrofiji te kompenzacijski tip, na primjer kod abdukcijske kontrakture kuka. (20) *Genu varum* je uobičajena kod djece i obično spontano nestane u dobi od 18 mjeseci. Ako perzistira ili postaje sve teža, treba posumnjati na Blountovu bolest (*tibia vara*) i rahitis i druge metaboličke bolesti kostiju. (16)

Etiologija Blountove bolesti još uvijek nije razjašnjena. Ona se može pojaviti u djece – infantilni oblik, i u adolescenata – adolescentni oblik. Pri rendgenskoj slici u stajaćem položaju može se primijetiti kutna *varus* deformacija u području medijalnog dijela proksimalne metafize tibije, torzija tibije, zadebljanje medijalnog kortikalisa tibije te lateralna subluksacija tibije. Stav liječnika je da se svaki *varus* veći od 20° u dobi do dvije godine života treba operativno ispraviti, a od dvije godine života svaki *varus* veći od 10° treba ispraviti osteotomijom tibije i fibule uz ispravljanje rotacijske deformacije potkoljenice. (16)

4.5. *Genu valgum* (X noge)

Genu valgum deformacija je koljena u frontalnoj ravnini, koja se očituje povećanjem kuta između natkoljenice i potkoljenice otvorena prema van, tako da dolazi do pojave tzv. X-koljena. Fiziološka linija opterećenja noge prolazi kroz glavu bedrene kosti, sredinu koljena i sredinu gležanjanske kosti. Kod zdravog koljena, natkoljениčna i potkoljениčna kost tvore kut otvoren prema van (lateralno) od 6° (taj je kut nešto veći u žena zbog šire zdjelice), ukoliko taj

kut prijeđe 10° radi se o X-koljenu. U tom slučaju linija opterećenja ne prolazi kroz sredinu koljena već lateralno od koljena pa je lateralni dio koljenog zgloba preopterećen, što će vremenom dovesti do patoloških promjena na zglobnoj hrskavici. (20)

Postoji više tipova *genu valgum*: idiopatski tip je etiološki nerazjašnjen i dolazi kod asteničke konstitucije; simptomatski tip je posljedica danas rijetkog rahitisa, ozljede ili preopterećenja, pa se javlja npr. u pretile djece; kompenzacijski *genu valgum* nastaje kao posljedica statičkih promjena udaljenih od koljena, npr. pri adukcijskoj kontrakturi kuka. (20)

Osim estetskih razloga, „X noge” mogu dovesti do funkcijskih smetnji. Osim brzog zamaranja pri stajanju i hodu, moguće je da se jave bolovi u predjelu kukova, koljena, stopala čak i slabinskog dijela kralježnice. Kasnije, uslijed izmjene biomehanike i anatomskih struktura, moguće je da dođe do pojave degenerativnih promjena, ne samo u predjelu koljena, nego i u gornjim zglobovima, a naročito i u stopalu. (23)

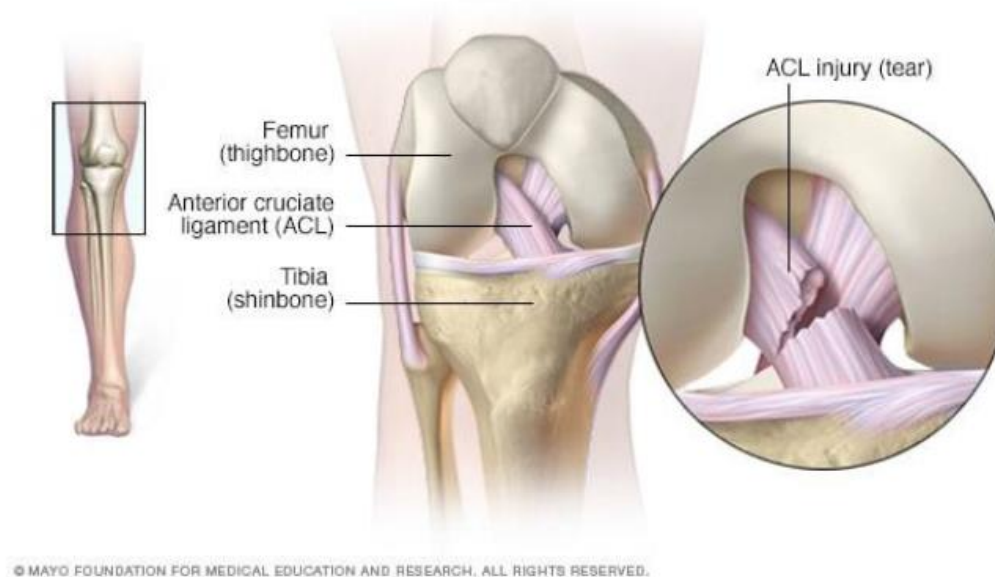
U 95% djece, uzrasta od dvije do šest godina, liječenje nije potrebno jer se stanje korigira spontano. U izraženijim slučajevima preporučuju se vježbe i cipele sa medijalnim pojačanjem. Kod težeg oblika, kod djece preko 8 godina, potrebno je nošenje proteza tokom noći. U adolescentnom periodu korekcija se vrši kirurškim putem. (25)

4.6. Ruptura ligamenata

4.6.1. Ruptura prednjeg križnog ligamenta (ACL-a)

Ozljede prednjeg križnog ligamenta u čak 70% slučajeva nastaju bez izravnog kontakta. Najčešće se javljaju nakon izvedenog skoka, pri nagloj promjeni smjera ili pri silovitom usporavanju nakon izvedenog sprinta. (26)

Ruptura prednjeg križnog ligamenta može biti djelomična ili potpuna, ovisno o tome jesu li prekinuti samo neki ili svi snopovi vlakana ligamenta. (27) Na slici 21 prikazana je ruptura prednjeg križnog ligamenta.



Slika 21 : Ruptura prednjeg križnog ligamenta (28)

Tipični simptomi puknuća križnog ligamenta su bolovi u koljenu, oticanje te ograničena mogućnost pokreta. Zglob je nestabilan i ne može se u potpunosti saviti ni ispružiti. (28)

Jedan od najčešće opisivanih mehanizama ozljede uključuje doskok na nogu koja je ispružena u kuku i koljenu, pri čemu koljeno “pobjegne” u *valgus* položaj, goljenična kost se zarotira prema van, dok je stopalo u pronaciji. Još jedan mehanizam beskontaktno ozljede je hiperekstenzija koljena, kao i unutarnja rotacija goljenične kosti u odnosu na bedrenu kost pri potpuno ispruženom koljenu ili koljenu savijenom preko 90°. Kontaktno, odnosno traumatske mehanizme ozljede, najčešće povezujemo s djelovanjem snažnih sila na bedrenu kost uz fiksiranu goljeničnu kost ili na vanjsku stranu koljena (različiti udarci, poluge), pri kojima nastaje stres - *valgus* položaj koljena. Traumatske ozljede križnih ligamenata najčešće su popraćene ozljedom medijalnog meniska te medijalnog kolateralnog ligamenta. (29)

4.6.2. Ruptura stražnjeg križnog ligamenta (PCL-a)

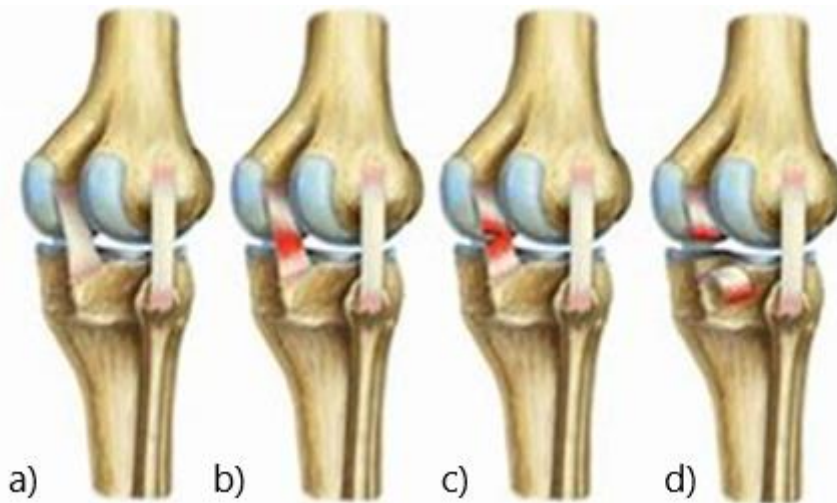
Ozljeda stražnjeg križnog ligamenta rjeđa je, ali ne manje bitna ozljeda s obzirom da je to najznačajnija anatomska struktura za stabilnost koljena i najjači ligament koljena. Ozljeda je često udružena s ozljedom stražnjeg dijela zglobne čahure, a nastaje kada pri savijenom koljenu sila djeluje na zaglavke tibije sprijeda prema straga. (30)

Čest uzrok ozljede je udaranje savijenog koljena u tvrdu ploču što se često događa kod prometnih nesreća ili kod nogometaša kada dolazi do pada na savijena koljena. Tipični simptomi ozljede stražnjeg križnog ligamenta su bol i oticanje u koljenu, koje se javlja brzo nakon ozljede, oteklina koja čini koljena krutim i može uzrokovati šepanje, poteškoće pri hodu, osjećaj nestabilnosti koljena . (30)

Kao i kod prednjih križnih ligamenata, postoji parcijalna ili potpuna ruptura stražnjih križnih ligamenata. Stupnjevanje oštećenja ligamenta je sljedeće:

1. stupanj – ligament je blago oštećen što znači da je neznatno istegnut, ali je još uvijek u mogućnosti pružanja svoje funkcije, tj. stabilnosti koljena
2. stupanj – ozljeda koja je uzrokovala istegnuće ligamenta do točke u kojoj on postaje labav. Ovakva ozljeda se često naziva i parcijalna ruptura.
3. stupanj – ovaj stupanj se koristi kao termin za potpunu rupturu ligamenta te on više nije sposoban vršiti svoju funkciju. Ligament je podijeljen u dva dijela, a time je koljeno nestabilno. (31)

Na slici 22 prikazana je ozljeda stražnjih križnih ligamenata prema stupnjevima oštećenja stražnjih križnih ligamenata. (31).

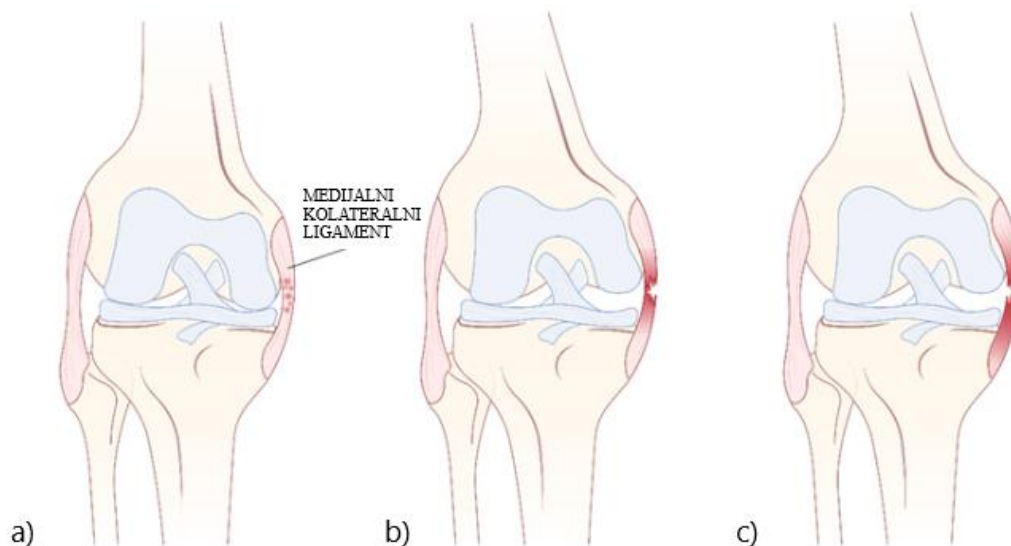


Slika 22: Osljedje stražnjeg križnog ligamenta a) zdravi PCL b) ozljeda 1. stupnja c) ozljeda 2. stupnja d) ozljeda 3. stupnja (31)

4.6.3. Ruptura medijalnog kolateralnog ligamenta (MLC-a)

Osljedju medijalnog kolateralnog ligamenta koljena moguće je podijeliti u tri stupnja, od čega prvi stupanj predstavlja samo istegnuće, drugi djelomičan prekid, a treći stupanj totalnu rupturu ligamenta. Kod prvog stupnja nalazimo samo lokaliziranu bol te nema nestabilnosti

prilikom izvođenja *valgus* - stres testa. Ozljede drugog stupnja su parcijalne rupture koje prati manja do umjerena nestabilnost, odnosno dolazi do otvaranja zglobne linije manjeg od 5 milimetara, a kod ozljeda trećeg stupnja došlo je do potpunog prekida integriteta ligamenta sa posljedičnom značajnom nestabilnosti i otvaranjem zglobne linije većim od 5 milimetara te mekim ili odsutnim krajnjim osjetom. (32) Slikom 23 prikazane su ozljede medijalnog kolateralnog ligamenta po stupnjevima. (33)



Slika 23: Osljedje medijalnog kolateralnog ligamenta po stupnjevima a) istegnuće b) djelomična ruptura c) potpuna ruptura MCL-a (33)

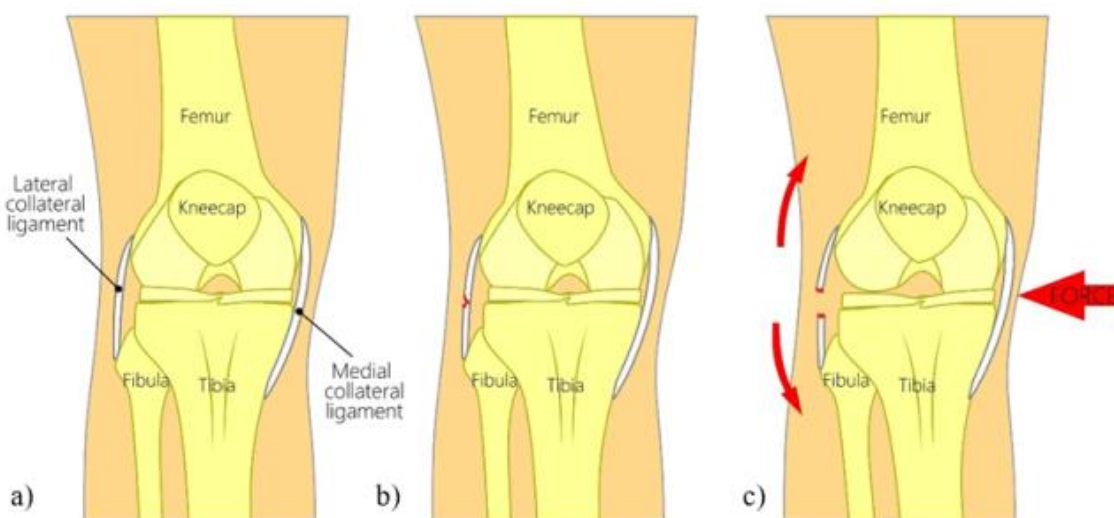
Primarni mehanizam nastanka ozljede je *valgusni* stres, odnosno prekomjerna abdukcija potkoljenice s koljenom u ekstenziji ili rotacija u koljenu uz laganu fleksiju i abdukciju potkoljenice. Isto tako, do ozljede može doći i rotacijom potkoljenice prema van ili natkoljenice prema unutra ukoliko je potkoljenica fiksirana. (33)

Ozljedu uglavnom uzrokuje kombinirana fleksija, *valgus* i vanjska rotacija. Ona može biti uzrokovana i kontaktnim mehanizmom, kao što je to često u nogometu, ili beskontaktnim mehanizmom zbog nagle promjene smjera kretanja. Ovakav mehanizam čest je u skijanju. (33) Totalna ruptura unutarnje pobočne sveze češće je udružena s ozljedama prednje ukrižene sveze i medijalnog meniska. Taj trijas ozljeda nosi naziv „zlokobni trijas“ (12)

4.6.4. Ruptura lateralnog kolateralnog ligamenta (LCL-a)

Lateralni kolateralni ligament rjeđe se ozljeđuje jer je mobilniji, tj. fleksibilniji u odnosu na MCL jer se za razliku od MCL-a ne veže ni za kapsulu zgloba ni za lateralni menisk, što mu daje veću slobodu i umanjuje rizik od ozljeđivanja. Ozljeda LCL najčešće je uzrokovana *varus* propadanjem ili stresom koljenog zgloba koji se događa kad sila utječe na unutarnji dio koljena i gura ga prema van, kao kod udaraca. *Varus* stres koljena se može dogoditi i prilikom hiperekstenzije koljena te u toj situaciji LCL isto tako može nastradati. Ozljede LCL se događaju u sportskim aktivnostima kod direktnih udaraca u koljeno, kao što su nogomet, borilački sportovi, skijanje, te u automobilskim nesrećama, a vrlo često dolaze u kombinaciji sa ozljedama drugih struktura koljena. (34)

Kao i kod MLC-a, ozljeda LCL-a se može podijeliti na tri stupnja: istegnuće LCL-a, djelomična ili totalna ruptura LCL-a. Slikom 24 prikazano je zdravo koljeno te djelomična i totalna ruptura LCL.a. (35)



Slika 24: Prikaz a) zdravog koljena b) djelomične ruptуре LCL-a c) totalne ruptуре LCL-a (35)

5. Analiza tržišta

Analizom tržišta pronađeni su uređaji koji pomažu pri rješavanju problema nastalih zbog poremećaja u funkciji zgloba koljena. Naravno, konstrukcijskih rješenja za poremećaje funkcije koljena je mnogo, tako da su u nastavku navedeni i analizirani samo neki od njih.

5.1. Uređaji za kontinuirane pasivne pokrete – CPM uređaji

Uređaji za kontinuirane pasivne pokrete (CPM uređaji) omogućuju pasivno pokretanje zglobova, što znači da pacijent ne sudjeluje aktivno u izvođenju pokreta, ali isto tako omogućuje i potpomognuti kao i aktivni pokret zgloba koljena. Uređaj je automatiziran i radi na osnovu unesenih podataka. Opseg pokreta, brzina izvođenja i dužina trajanja intervala su također unaprijed određeni. CPM uređaj obično se koristi u svrhu uspostavljanja funkcionalne stabilnosti koljena, u prvoj fazi rehabilitacije, odnosno odmah nakon operacije ili ubrzo nakon povrede na donjim ekstremitetima. (36)

Jedan od najpoznatijih CPM uređaja je *Spectra CPM*, proizvod tvrtke Kinetec prikazan na slici 25. Raspon pokreta kod ovog uređaja omogućuje liječenje većine patologije koljena i kuka. Opseg pokreta koljena kreće se od 120° fleksije pa do 10° hiperekstenzije. Jednostavan je za montažu i skladištenje radi svojih dimenzija i težine. Ima digitalni uređaj kojim se vrlo jednostavno ručno barata parametrima ograničenja fleksije i ekstenzije, upravlja brzinom pokreta, kao i početkom, pauziranjem i završetkom terapije. Parametri su vidljivi na malom digitalnom zaslonu. Moguća je prilagodba sjedala za korištenje u sjedećem položaju. Namijenjen je za pacijente visine 145 – 195 cm. (36)



Slika 25 : CPM uređaj Kinetec Spectra™ (36)

5.2. Ortoza

Ortoza za koljeno je ortopedsko pomagalo koje se koristi u liječenju koljena oštećenog ozljedama ili zbog bolesti. Najčešće je samo dio procesa izlječenja koji može uključivati operaciju, druge lijekove i fizikalnu terapiju. Može poslužiti za:

- imobilizaciju i/ili kontrolu kretanja zgloba koljena,
- fiksaciju, odnosno blokiranje neželjenog pokreta i usmjeravanje željenog pokreta u zglobu koljena,
- ograničavanje kretanja koljena u određenom smjeru,
- rasterećenje prijenosa težine na zglobu koljena,
- kompenzaciju (dužine i nepravilnog položaja kosti ili zgloba),
- potpomaganje postoperativne rehabilitacije koljena,
- olakšavanje kretanja i/ili smanjenje boli u zglobovima. (37)

5.2.1. Steznik za koljeno sa silikonskim umetkom

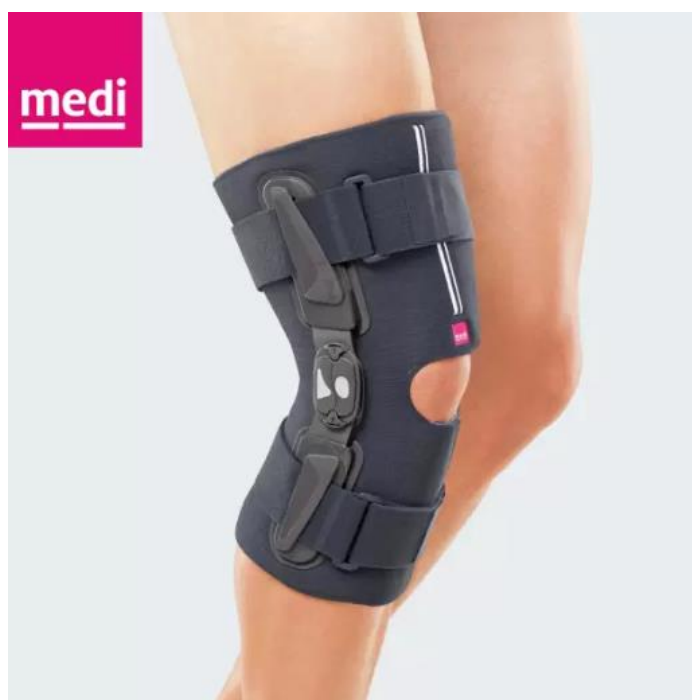Steznik za koljeno preporučuje se kod blage nestabilnosti koljena te njegovih bolnih stanja. Na slici 26 prikazan je ovaj tip ortoze u proizvodnji tvrtke Medi, jedne od poznatijih tvrtki koja se bavi proizvodnjom ortoza za koljeno. Ovaj steznik karakterizira kompresijska tkanina i silikonski umetak kojim se postiže efekt masaže, čime se poboljšava cirkulacija krvi i resorpcija hematoma i edema. Njegov anatomski kroj bez šavova pospješuje propriocepciju i mišićnu potporu, odnosno stabilizira koljeno. Specijalni unutarnji rub silikonskog prstena maksimalno umanjuje pritisak na patelu. (38)



Slika 26 : Steznik za koljeno sa silikonskim umetkom (38)

5.2.2. *Kratka funkcionalna, meka ortoza s ograničavanjem fleksije i ekstenzije*

Kratka funkcionalna, meka ortoza s ograničavanjem fleksije i ekstenzije na rastvaranje, prikazana na slici 27, napravljena je od *airtex* materijala koji diše i propušta vlagu. Kolateralno stabilizira zglob koljena pomoću stabilizatora sa strane, odnosno prevenira hiperekstenziju ograničenjem raspona kretnji pomoću prilagodljivog *physioglide* zgloba. Policentrični *physioglide* zglob temelji se na principu četverolančane veze - anatomske oblikovanog okvira i izvrsno prijanjajući traka na čičak koje idu oko cijele noge. Ortozu karakterizira i kompresijski i proprioceptivan efekt. (39)



Slika 27 : Kratka funkcionalna, meka ortoza s ograničavanjem fleksije i ekstenzije (39)

Ograničenja ekstenzije i fleksije te imobilizacije ove ortoze su sljedeća (39):

- Ograničenje ekstenzije na: 0°, 10°, 20°, 30°, 45°.
- Ograničenje fleksije na: 0°, 10°, 20°, 30°, 45°, 60°, 75°, 90°.
- Imobilizacija na: 0°, 10°, 20°, 30°, 45°.

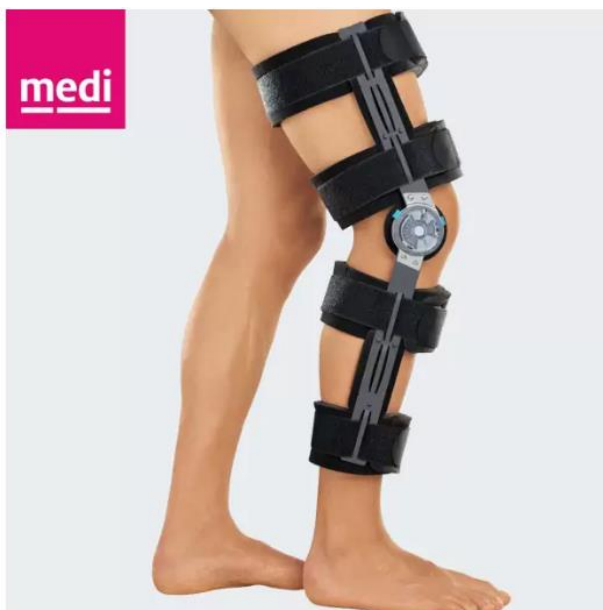5.2.3. *Univerzalna ortoza za stabilizaciju koljena*

Univerzalna ortoza za stabilizaciju koljena koja je prikazana na slici 28, pruža kolateralnu stabilizaciju koljenog zgloba, postoperativnu imobilizaciju te kontroliranu mobilizaciju.

Posjeduje sljedeća ograničenja:

- Ograničenja u koracima 10° – 15°
- ograničenje ekstenzije na 0°, 10°, 20°, 30°
- ograničenje fleksije na: 0°, 10°, 20°, 30°, 45°, 60°, 75°, 90°, 105°, 120° .

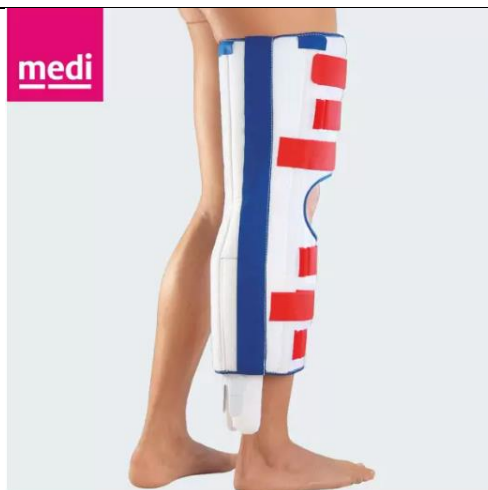Jednostavna je za korištenje, ima patentirani *QuickSet* zglob - jednostavni, ugodni zatvarači na preklop, te ima prilagodljive postrane metalne letvice. (40)



Slika 28 : Univerzalna ortoza za stabilizaciju koljena tvrtke Medi (40)

5.2.4. Ortoza za imobilizaciju koljena za olakšanje križnog ligamenta

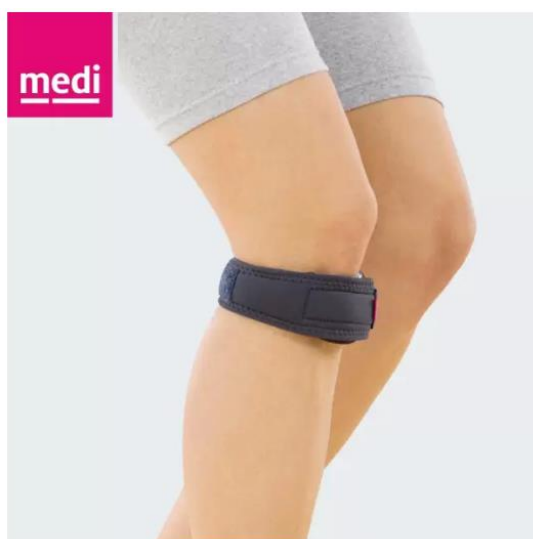Medi PTS, ortoza prikazana na slici 29, je ortoza za koljeno nakon ozljeda stražnjeg križnog ligamenta i za imobilizaciju koljena u ispruženom (0°) položaju s posebnim jastučićem za potkoljenicu. Ovaj jastučić podupire potkoljenicu i tako ograničava kretanje potkoljenice, tj. tibije unatrag. Istovremeno rasterećuje stražnji križni ligament. Otvoreni dizajn olakšava navlačenje i skidanje – bez savijanja koljena. Zahvaljujući trodijelnom dizajnu i kopčanju na čičak, može se lako prilagoditi opsegu noge. To je osobito važno nakon traume ili u početnoj fazi nakon operacija kada je koljeno obično otečeno. Udlaga za potkoljenicu može se prilagoditi prema individualnim potrebama. Medijalne, lateralne i gornje šipke su uklonjive. Kao što je već spomenuo, često se koristi u prvoj fazi liječenja neposredno nakon ozljede ili operacije stražnjeg križnog ligamenta. (41)



Slika 29 : Medi PTS - ortoza za imobilizaciju koljena za olakšanje križnog ligamenta (41)

5.2.5. Suspenzor za patelu

Ortoza Medi tvrtke, odnosno suspenzor za rasterećenje koljena i tetive kvadricepsa, prikazan na slici 30, djelomično stabilizira patelu. Pritiskom na tetivu kvadricepsa poboljšava se proprioceptivni učinak, zbog čega se pojačava mišićna potpora koljena. Koristi se kod patelarnog tendinitisa (skakačko koljeno), prilikom boli uzrokovanom patelofemoralnim nepravilnostima te blage nestabilnosti koljenog zgloba. Sadrži anatomski oblikovan jastučić, a napravljen je od pamuka i likre. (42)

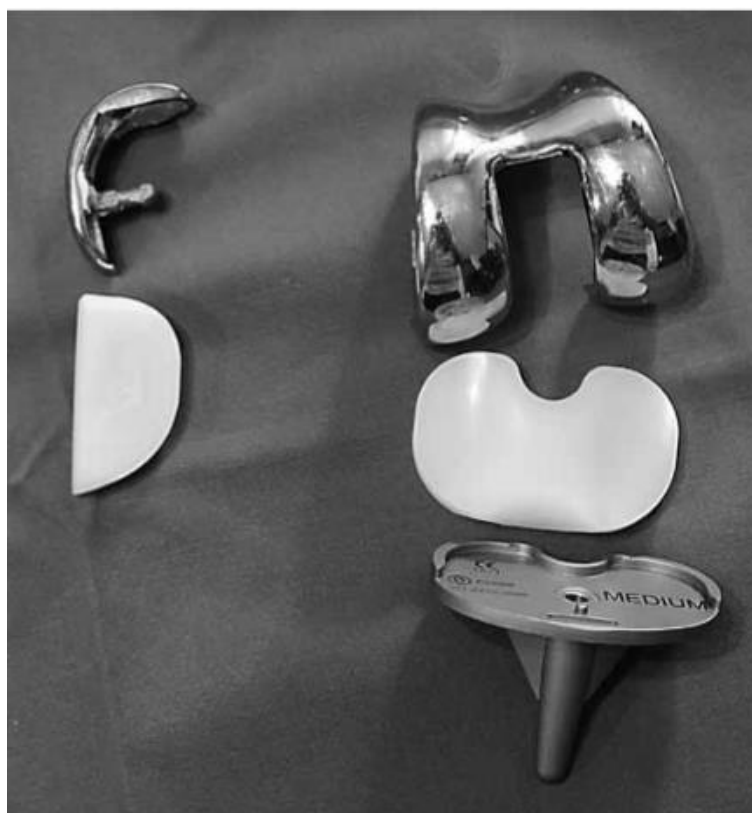

Slika 30 : Suspenzor za patelu tvrtke Medi (42)

5.3. Endoproteze

Ugradnja endoproteze koljena postupak je zamjene zglobnog tijela kod značajno oštećenih struktura zgloba uslijed uznapredovale bolesti zgloba. Postupak uključuje odstranjivanje oštećene kosti i hrskavice bedrene, goljenične kosti i patele te njihovu zamjenu umjetnim zglobom (proteзом). Ovisno o stupnju i lokalizaciji oštećenja, ali i informacijama dobivenim anamnezom i kliničkim pregledom, donosi se odluka o odabiru ugradnje totalne endoproteze koljena (zamjenjuju se sve zglobne površine koljena) ili parcijalne proteze koljena, postupka kojim se vrši zamjena samo dijela koljena (unutarnjeg, vanjskog ili prednjeg dijela koljena). (43) Ugradnjom endoproteza pacijent se rješava boli i unaprjeđuje se mobilnost, odnosno pokretljivost koljena.

Endoproteze ili umjetni zglobovi se prema metodi fiksacije dijele na bescementne, koje se fiksiraju urastanjem okolne kosti na površinu ili u poroznu strukturu endoproteze, i cementne kod koji se rabi koštani cement za fiksaciju endoproteze za kost. (44) Slikom 31 prikazana je cementna parcijalna (lijevo) i totalna endoproteza (desno) koljena. (44)



Slika 31 : Cementna parcijalna i totalna endoproteza koljena (44)

5.3.1. *Parcijalna endoproteza koljena*

Parcijalne ili djelomične endoproteze su unutar-zglobni implantati namijenjeni za zamjenu samo oštećenog dijela zgloba, a mogu biti ugrađene u sva tri odjeljka koljena: medijalni, patelofemoralni i lateralni dio koljena. Idealni kandidati za parcijalnu endoprotezu koljena su bolesnici s osteoartritisom u samo jednom odjeljku, koji imaju očuvan prednji križni ligament, očuvan opseg pokreta, korektibilan deformitet te funkcionalni kolateralni ligament. (45)

Oxford Partial Knee jedna je od najčešće ugrađivanih parcijalnih endoproteza u svijetu, a ugrađuje se više od 40 godina. Dizajn ove endoproteze i mobilni polietilenski dio koljena puno bolje imitiraju biomehaniku koljena nego kod potpunih endoproteza ili parcijalnih endoproteza s fiksnim polietilenskim dijelom. *Oxford* parcijalna proteza dozvoljava puno veće opterećenje nego potpune endoproteze koljena, tako igranje tenisa, trčanje i slične aktivnosti, u najvećem broju slučajeva, više nisu zabranjene (45)

5.3.2. *Totalna endoproteza koljena*

Totalna proteza koljena zamjenjuje sva tri odjeljka koljena. Danas se najčešće ugrađuju bikondilarne endoproteze, cementirane ili bescementne. Femuralna komponenta građena je od medicinskog čelika, dok je tibijalna građena od titanija. Na tibijalnu komponentu ugrađuje se polietilen koji služi smanjenju trenja i vrši funkciju zglobne hrskavice. Patela se nadograđuje s polietilenom, rjeđe na metalnoj bazi. Često nema potrebe za zamjenom patelarne komponente. Treba imati na umu da se odstranjuje samo površnih 6 do 8 mm kosti. Ne odstranjuje se sam zglob kako se to ponekad misli. Veći dio ostaje očuvan, to se odnosi na kolateralne ligamente, najčešće i stražnje ukrižene sveze, cijelu zglobnu čahuru, sve tetive i sve mišiće. Upravo je to razlog mogućnosti brze vertikalizacije, opterećenja hodom i brzo vraćanje u punu tjelesnu aktivnost. (46)

6. Rasprava

6.1. CPM uređaji – uređaji za kontinuirane pasivne pokrete

Kriteriji vrednovanja kvalitete:

- Mogućnost ograničenja pokreta – izvođenje fleksije i ekstenzije
- Brzina izvođenja pokreta
- Automatizacija
- Jednostavnost montaže i skladištenja
- Mogućnost prilagodbe sjedala i uređaja
- Efikasnost uređaja

U nastavku je uređaj *Kinetec Spectra* podložen vrednovanju prema prethodno navedenim kriterijima.

Kontinuirano pasivni pokreti koje omogućuju CPM uređaji su precizni i kontrolirani pokreti. Pacijent je u mogućnosti pomoću uređaja postići ekstenziju koljena od 120° te hiperekstenziju do 10°, što zadovoljava kriterij vrednovanja s obzirom da zdravo koljeno može postići aktivnu fleksiju do 130° te hiperekstenziju do 15°. Brzina izvođenja pokreta ograničena je na 45° do 155° po minuti, te je moguće zaustaviti tretman po potrebi (36), što također zadovoljava kriterij vrednovanja, jer ukoliko dođe do nepodnošljive boli tretman je moguće zaustaviti. Uređaj *Kinetec Spectra* opremljen je najnovijom USB tehnologijom koja omogućuje pacijentu da prati svoj proces oporavka, kao i programiranje cijelog rehabilitacijskog protokola. Upravljanje digitalnim uređajem pruža precizne i jasne informacije o napretku rehabilitacije. Moguće je kontrolirati vrijeme tretmana, kao i što je već ranije spomenuto, u svakom trenutku zaustaviti program. (36) Montaža i skladištenje je jednostavno, s obzirom da je uređaj lagan (do 17 kilograma) te je manjih dimenzija (103x41x33 cm) s mogućnošću rastavljanja, tj. sastavljanja. (36) Postoji mogućnost prilagodbe sjedala i uređaja prema potrebi pacijenta. Uređaj mogu koristiti pacijenti od 145 do 195 centimetara, te do 135 kilograma. (36) Tretmani CPM uređajem smanjuju bol i otok, kao i rizik od tromboze. Osim toga, sprječava se nastajanje priraslica i ukočenosti zgloba, što na duge staze znači povratak pune funkcionalnosti i smanjenje šansi za ponovnu povredu. Budući da je samostalno izvođenje pokreta u prvoj fazi rehabilitacije najčešće vrlo bolno ili čak i nemoguće, CPM uređaj pomaže pacijentima da povrate opseg

pokreta i te se na siguran način oporave. Ovim se omogućava jačanje mišića i bolja cirkulacija.

Uz to, CPM uređaj značajno smanjuje period oporavka. (36)

Iz analize se može zaključiti da CPM uređaji zadovoljavaju sve kriterije i na taj način opravdavaju svoju ulogu u rehabilitacijskim tretmanima.

6.2. Ortoze

Kriteriji vrednovanja kvalitete:

- Prilagodba ozljedi
- Prilagodba pacijentu
- Sprječavanje nenormalnih kretnji
- Ograničavanje pokreta
- Rasterećenje određene anatomske strukture koljena
- Materijal
- Efikasnost

S obzirom na namjenu postoji više vrsta ortoza za koljeno, najčešće se dijele na profilaktičke, funkcionalne, rehabilitacijske, patelofemoralne te na ortoze za korekciju varusnih deformacija koljena. U većini slučajeva ortoze dolaze u različitim veličinama, obično su to veličine od XS do XXXL te one ovise o opsegu 15 centimetara udaljenom od zgloba koljena. (38) Profilaktičke ortoze za koljena dizajnirane su za zaštitu neozlijeđenih koljena od valgusnih naprezanja koja bi mogla oštetiti medijalne kolateralne ligamente. Međutim, nema uvjerljivih dokaza koji podupiru njihovu učinkovitost i ne preporučuju se za redovitu upotrebu te se često zamjenjuju steznicima s otvorom za patelu. Funkcionalne ortoze za koljena namijenjene su stabilizaciji koljena tijekom rotacijskih i anteroposteriornih sila. Nude koristan dodatak liječenju i rehabilitaciji ozljeda ligamenata koljena. Rehabilitacijske ortoze koriste se pri rasterećivanju anatomske strukture koljena. Obično su sastavljene od dvije tračnice s dva zgloba te pomoću njih ograničavaju pokrete koljena. Mogu biti duže ili kraće ovisno o potrebi, izrađene serijski ili po mjerama pacijenta. Patelofemoralne ortoze za koljeno koriste se za liječenje poremećaja ivera. (47) Danas je u upotrebi širok izbor materijala za ortoze koljena, najviše se koriste sintetički, kompozitni i termoplastični materijali, dok su se prije koristili metali, koža i tkanina. Kompozitni materijali koriste se za ortoze koje trebaju biti tvrde, a lagane zbog svojih odličnih

mehaničkih svojstava (velika tvrdoća, čvrstoća niska specifična težina, otpornost na koroziju, visok modul elastičnosti, slab zamor materijala te dobra temperaturna postojanost).

Iz navedenog se može zaključiti da ocjena ortoza ovisi o ozbiljnosti ozljede, kao i samom rehabilitacijskom tretmanu. Pozitivne strane su da mogu ograničavati pokrete, rasteretiti određene anatomske strukture koljena, da se mogu prilagoditi pacijentu, tj. ozljedi, da nisu ograničene samo na jednu veličinu i serijsku proizvodnju, nego da se mogu izraditi po potrebi pacijenata. Nadalje, širok izbor materijala koji se koristi za izradu ortoza je također pozitivna stavka. No ono što je idalje upitno je, efikasnost ortoza. U nekim slučajevima su se pokazale kao dobro pomagalo, dok u nekim čak imaju i negativan učinak.

6.3. Endoproteze

Osnovni zahtjevi za endoprotezu:

- Biokompatibilnost - materijali od kojih se izrađuje implantat moraju biti hipoalergeni i ne smiju uzrokovati reakcije odbacivanja.
- Usklađenost s anatomske značajkama kostura - endoproteza mora odgovarati veličini i točno slijediti prirodne krivulje kostiju.
- Odgovaranje mehaničkih karakteristika materijala specifičnim strukturama zgloba koljena - materijal od kojeg je implantat izrađen mora biti čvrst i moći podnijeti velika opterećenja, dok površine proteze moraju biti glatke za lako klizanje njezinih dijelova.
- Dobra funkcionalnost - kvalitetna endoproteza trebala bi pružiti dobar raspon fleksije i ekstenzije bez ograničavanja pokretljivosti koljena.
- Zadržavanje forme i funkcije dugo vremena - endoproteze se tijekom godina ne bi trebale istrošiti ili deformirati.
- Velika otpornost na habanje - jamstveno razdoblje modernih proteza je 15-20 godina. Poznati su mnogi slučajevi kada je implantat funkcionirao 5-10 godina duže od propisanog vremena. (48)

Izbor materijala endoproteze ovisi o području na koje se ugrađuje. Tibijalnu komponentu predstavlja ravni element pričvršćen za gornji dio potkoljenice. On je u većini slučajeva izrađen od metalne platforme, najčešće legura titana, s polietilenskim umetkom. Femoralnu komponentu predstavlja veliki, zakrivljeni dio implantata koji je usidren u femuru. Izrađen je od metala ili keramike, najčešće od jakih legura kobalta i kroma, s obzirom da ovaj dio sudjeluje

u većini pokreta. Plastični odstožnik, koji je smješten između tibijalnog i bedrenog dijela izrađen je većinom od plastike, tj. polietilena. Ovaj fleksibilni dio pruža glatku i kliznu površinu za revitalizirani zglob koljena, odnosno služi smanjenju trenja te mu omogućava fleksiju i ekstenziju. Endoproteze dolaze u različitim veličinama, čime se prilagođavaju pacijentu, a ne obrnuto. Životni vijek endoproteze ovisi kako o kvaliteti upotrijebljenog materijala, vrsti proteze, razdoblju rehabilitacije tako i o poštivanju pravila i propisa liječnika, ugradnji same endoproteze, prisutnosti ponovljenih ozljeda te težini pacijenta. (45, 46, 48)

6.3.1. *Parcijalna endoproteza*

Kako bi se ovakva vrsta endoproteze mogla ugraditi, moraju biti zadovoljeni dodatni kriteriji:

- ligamentarni aparat mora biti očuvan
- ugrađuje se kod bolesnika s anteromedijalnim artritismom (oštećen je unutarnji ili medijalni dio koljena), pri čemu ostatak koljena mora biti dovoljno očuvan, jer je cilj da ugradnja djelomične endoproteze bude konačno, a ne samo privremeno rješenje
- ne smije se ugraditi kod sistemskih bolesti koje zahvaćaju zglobove (48)
- osovina koljena ne smije odstupati više od 10°
- patelofemoralno ne bi trebalo biti većih degenerativnih promjena, osim ako se ne mijenja i taj zglob (46)

Udio bolesnika kojima se može ugraditi parcijalna endoproteza koljena penje se i preko 50%, a prednosti takvog pristupa u odnosu na ugradnju potpune endoproteze koljena su:

- Povećana tjelesna težina više nije kontraindikacija.
- Endoproteza je pogodna i za bolesnike povećanog operativnog rizika jer je postotak infekcija manji za 50%.
- Gubitak krvi je također upola manji, a boravak u bolnici je kraći.
- Dozvoljeno je puno opterećenje, u većini slučajeva odmah nakon zahvata te bolesnici imaju značajno veći opseg pokreta nego kod potpune endoproteze koljena. (45)

Još jedna prednost parcijalne endoproteze u usporedbi s totalnom je što se ne zamjenjuju sve strukture, no upravo to može biti i nedostatak jer se javlja potencijalna potreba za više operacija - potpuna zamjena koljena može biti potrebna u budućnosti ako se artritis razvije u dijelovima koljena koji nisu zamijenjeni. (48)

6.3.2. Totalna endoproteza

Ugradnjom totalne endoproteze koljena smanjuje se bol u degenerativno oštećenom koljenu te se poboljšava kvaliteta života, ispravlja se deformacija koljena te dolazi do oporavka funkcije koljena. Nakon ugradnje endoproteze doseže se opseg pokreta koji je nužan za normalno funkcioniranje koljena, a čimbenici koji utječu na postoperativnu pokretljivost su: preciznost postavljanja komponenti endoproteze, operativna tehnika, fizikalna terapija, ali i opseg preoperativne fleksije. (50, 51)

Osnovni preduvjet za dugom trajnošću totalne endoproteze jest uspostava dobro balansirana koljena i neutralne mehaničke osovine donjeg ekstremiteta. Primijećeni su nešto slabiji rezultati pri ugradnji totalnih endoproteza koljena u osoba mlađih od 55 godina, što se tumači povišenom fizičkom aktivnošću. (48)

7. Zaključak

Koljeno je najveći i najsloženiji zglob u ljudskom tijelu. U njemu se uzglobljuju donji kraj bedrene kosti i gornji kraj goljenice te čine tibiofemoralni zglob. Koljenom zglobu pripada i kost iver koja se svojom stražnjom plohom naslanja na donji kraj bedrene kosti te skupa čine patelofemoralni zglob. Funkcionalnu stabilnost zgloba osim zglobnih tijela i zglobne čahure, osiguravaju i ligamenti, od kojih su prisutni prednji i stražnji križni ligamenti te unutarnji i vanjski kolateralni ligamenti, te menisci i skupina okolnih mišića.

Zglob koljena definira se kao kutno – obrtni zglob, što znači da se u njemu vrši fleksija i ekstenzija, ali i vanjska i unutarnja rotacija. Kretnje koljena omogućuju pasivni i aktivni stabilizatori koljena. Aktivni stabilizatori koljenog zgloba su svi mišići natkoljenice koji sudjeluju u vršenju bilo kojeg pokreta u tom zglobu. dok su pasivni stabilizatori ligamenti, menisci i zglobna tijela, tj. zglobna čahura. Križni ligamenti sprečavaju klizanje koljena, odnosno translaciju potkoljenice u odnosu na natkoljenicu naprijed ili natrag. Kolateralni ligamenti ograničavaju propadanje koljena unutra (*valgus* pozicija koljena) ili van (*varus* pozicija koljena) i na taj način stabiliziraju pokrete koljena. Menisci su zaduženi za prigušivanje vibracija i raspodjela tlaka nastalog zbog težine tijela na dodiru femura i tibije.

Pojavom nestabilnosti u samo jednoj od navedenih struktura dolazi do poremećaja same funkcije koljena. Što je sasvim normalno ako uzmemo u obzir da je koljeno izloženo brojnim opterećenjima pri svakodnevnim aktivnostima poput hoda po stepenicama, čučanja, klečanja te pri sportskim aktivnostima gdje dolazi do naglih promjena pravaca i rotacija. Nestabilnosti patele su jedne od češćih poremećaja lokomotornog sustava kod djece i adolescenata. S obzirom da patela ima važnu ulogu u funkciji koljena – ima funkciju poluge i omogućuje nesmetan rad ekstenzornog mehanizma, njen položaj je od velikog značaja za obavljanje zadaće. Narušena pozicija patele koja varira od nagiba, do djelomičnog iščašenja (subluksacije) ili pak potpunog iščašenja (luksacije) patele uzrokuje bol u prednjem dijelu koljena, otekline i ograničava pokret. Ukoliko se ne provede adekvatno liječenje te fizikalna terapija velika je vjerojatnost da će doći do ponovnog iščašenja ili do ozljede drugih dijelova koljena. Položaj patele u odnosu na femoralne kondile u proksimalno – distalnom smislu također je od velike važnosti za pokret koljena. Kod visoko položene patele dolazi do povećanja tlaka u femoropatelarnom zglobu što se odražava na fleksiju koljena, a i kontakt koji se pritom ostvaruje u donjem polu patele može dovesti do degenerativnih promjena u tom području. Hondromalacija patele je upravo degenerativna promjena hrskavice patele koja s vremenom uzrokuje degeneraciju ostalih dijelova zglobne čahure, kostiju i ligamenata. Uzrokuje bol i smanjen opseg pokreta zgloba

koljena. Najčešće se javlja kod sportaša i obično se liječi bez operacije, vježbom i fizikalnom terapijom. No ukoliko one ne pomažu, pristupa se operaciji. Gonartroza, odnosno sekundarna artroza degenerativna je bolest koljena popraćena propadanjem hrskavice, ali i oštećenjem drugih dijelova koljena. Vrlo je česta bolest koljena u osoba starijih od 50 godina. Simptomi su stalni bolovi u koljenu i ograničena pokretljivost, koji u velikoj mjeri utječu na ograničenje uobičajenih životnih aktivnosti. Što je oštećenje veće, to su češći bolovi i za vrijeme mirovanja. Prvotno se liječi konzervativnim liječenjem u vidu regulacije težine i načina života, lijekovima te fizikalnom terapijom, ukoliko ne dođe do željenih rezultata potreban je operacijski zahvat - osteotomija, aloartroplastika ili artrodeza. Od ostalih poremećaja koji zahvaćaju koljeno su deformacije femura u odnosu na tibiju, odnosno položaj koljena koji je poznat pod nazivom *genu varus* – položaj nogu u obliku slova „O“, tj. *genu valgus* – položaj nogu u obliku slova „X“. To su poremećaji koji su vidljivi kod manje djece i adolescenata, u pravilu se vrši korekcija operativnim putem, ukoliko deformacija ne nestane, jer u suprotnom može dovesti do pojave artrotskih promjena koljena i nestabilnosti zgloba. Te poremećaji koljena, koji se smatraju jednom od najčešćih ozljeda koljena, ruptur ligamenata. Rupture ligamenata, bilo da se radi o rupturi prednjeg ili stražnjeg križnog ligamenta, odnosno vanjskog ili unutarnjeg kolateralnog ligamenta, uzrokuju bol u koljenu, edeme te onemogućuju normalno pokretanje koljena. Oporavak i način liječenja ovisi o stupnju ozljede, ukoliko se radi o istegnuću ili izoliranoj parcijalnoj rupturi koristi se konzervativni pristup, dok se kod totalne ruptur ligamenata u kombinaciji s drugim ozljedama koljena odabire kirurški pristup koji omogućava rekonstrukciju pomoću autografta ili alografta.

Od konstrukcijskih rješenja koja pomažu pri rehabilitaciji ozljeda, poremećaja zgloba koljena izdvajamo uređaje za kontinuirane pasivne pokrete, tzv. CPM uređaje. Oni pomažu pacijentima da povrate opseg pokreta te da se na siguran način oporave. Obično se koriste u prvoj fazi rehabilitacije. Osim CPM uređaja, tu su i ortoze, odnosno steznici za koljeno. Ortoze su idealne za rasterećenja kod bolnih stanja nastalih uslijed istegnuća mišić i ligamenata, odnosno poboljšanju funkcije koljena i rehabilitaciji nakon raznih upala ili operacija. Za što bolje rezultate ortoze bi se trebale koristiti zajedno s rehabilitacijskim programom.

Kada konzervativna liječenja ne pomažu dolazi do potrebe za operacijom, tj. kirurškim zahvatom. Kirurški zahvati su nešto što želimo izbjeći, jer ishodi nisu dobri. Biomehanika koljena nakon operacija ostaje ista, ako ne i lošija. Od konstrukcijskih rješenja koja pomažu prilikom operacijskih zahvata posebno se izdvajaju endoproteze. Ugradnja endoproteze koljena postupak je zamjene zglobnog tijela kod značajno oštećenih struktura zgloba uslijed

uznapredovale bolesti zgloba. Ovisno o stupnju i lokalizaciji oštećenja, donosi se odluka o odabiru ugradnje totalne endoproteze koljena, kojom se zamjenjuju sve zglobne površine koljena ili parcijalne proteze koljena, postupka kojim se vrši zamjena samo dijela koljena (unutarnjeg, vanjskog ili prednjeg dijela koljena).

Analizom tržišta, dolazi se do zaključka da je ugradnja umjetnih zglobova jedan od najuspješnijih dostignuća medicine 20. stoljeća. No još uvijek ima mjesta za napredak, pogotovo u grani parcijalnih endoproteza.

LITERATURA

- (1) Hrvatska enciklopedija, mrežno izdanje. Leksikografski zavod Miroslav Krleža, 2021.
- (2) Zelle, J.; Barink, M.; de Waal Malefijt, M.; Verdonschot, N. Thigh-calf contact: Does it affect the loading of the knee in the high-flexion range? *J. Biomech.* 2009.
- (3) Krmpotić-Nemanić Jelena, Marušić Ana Anatomija čovjeka, Zagreb, Medicinska naklada, 2007.
- (4) D. R. Peterson, J. D. Bronzino: *Biomechanics Principles and Applications*, 2008.
- (5) Platzer, Werner Priručni anatomski atlas u tri sveska; Prvi svezak Sustav organa za pokretanje, Zagreb, Medicinska naklada; (2003)
- (6) prof. T. Jurčević Lulić, Predavanja iz kolegija „Biomehanika“, Fakultet strojarstva i brodogradnje, Zagreb, 2021.
- (7) Britannica, The Editors of Encyclopaedia. "tibia". *Encyclopedia Britannica* Netter F. H., *Atlas Of Human Anatomy (5th Ed.)*, 2010.
- (8) Fanghanel J, Pera F, Anderhuber F, Nitsch R. *Wadeyerova anatomija čovjeka*. 17. izd. Zagreb: Golden marketing – tehnička knjiga; 2009.
- (9) Clare E. Milner: *Functional Anatomy for Sport and Exercise*, Routledge, 2008.
- (10) Pećina M i suradnici: *Ortopedija*. Naklada Ljevak, Zagreb, 2004.
- (11) <https://www.pogophysio.com.au/blog/repair-my-ruptured-acl/> Kolovoz, 2023.
- (12) Križan Z. *Kompendij anatomije čovjeka*. 3. izd. 3. dio, Pregled građe grudi, trbuha, zdjelice, noge i ruke: za studente opće medicine i stomatologije. Školska knjiga; 1997.
- (13) Prof. Davor Šentija, *Prezentacije „Funkcionalna anatomija“*, KIF, Zagreb
- (14) Miller M, Thompson S, Hart J. *Review of orthopaedics*. Philadelphia: Saunders; 2012.
- (15) S. Y. V. M. H. F. Richard E. Debski, »Use of Robotic Manipulators to Study Diarthrodial Joint Function,« *J Biomech Eng* , p. 7, 2016.
- (16) M. Pećina, *Koljeno – Primijenjena biomehanika*, Jumena, Zagreb, 1982
- (17) https://www.bolnica-nemec.hr/hr/nestabilnost_patele_luksacija_patele/60/7 Kolovoz, 2023
- (18) I. Bojanić i suradnici, *Medijalni patelofemoralni ligament*, *Liječnički vjesnik*, Vol. 134 No. 7-8, 2012.

- (19) <https://x10therapy.com/patella-baja-the-most-common-knee-condition-nobody-knows-about/> Kolovoz, 2023
- (20) <https://www.arz.hr/hondromalacija-patele/> Kolovoz, 2023
- (21) <https://www.videoreha.com/hr-hr/programi/ypdfqmfld0gz5k6tllt63a/ozljede-i-ostecenja-hrskavice-u-koljenskom-zglobu--gonartroza-osteoarthritis-genus> Kolovoz, 2023
- (22) M. Erceg: Ortopedija za studente medicine, Medicinski fakultet, Split, 2006.
- (23) <https://medicalcg.me/deformiteti-koljena/> Kolovoz, 2023
- (24) <https://www.dreamstime.com/illustration/varus-knee.html>, Kolovoz, 2023.
- (25) <https://www.stetoskop.info/zdravlje-dece/o-i-x-noge> Kolovoz, 2023
- (26) <https://poliklinikaribnjak.hr/ortopedija/koljeno/prednji-krizni-ligament/> Rujan, 2023
- (27) <http://reha.hr/cms/djelomicna-ruptura-prednjeg-kriznog-ligamenta/> Rujan, 2023
- (28) <https://www.mayoclinic.org/diseases-conditions/acl-injury/symptoms-causes/syc-20350738> Rujan, 2023
- (29) <https://my.clevelandclinic.org/health/diseases/16576-acl-anterior-cruciate-ligament-tears> Rujan, 2023
- (30) <https://reha.hr/cms/ozljeda-straznjeg-kriznog-ligamenta/> Rujan, 2023
- (31) <https://sunorthopaedic.com/posterior-cruciate-ligament-pcl-tear/> Rujan, 2023
- (32) Šklempa Kokić I., Uremović M., Kokić T. Kineziterapija nakon ozljede medijalnog kolateralnog ligamenta, Hrvatski sportski vjesnik. 2012; 27: 3-9
- (33) <https://blog.yeghip.com/how-to-choose-the-best-knee-brace-for-a-torn-mcl> Rujan, 2023
- (34) <https://www.videoreha.com/hr-hr/programi/q9gkk9sbcki8tsgvne3pw/ozljede-ligamenata-koljena--lateralni-kolateralni-ligament-lcl-ruptura> Rujan, 2023
- (35) <https://draustinchen.com/lcl-injury/> Rujan, 2023
- (36) <https://studiokinetix.rs/2020/09/01/cpm-aparat/> Rujan 2023
- (37) <https://krenizdravo.dnevnik.hr/zdravlje/ortoza-za-koljeno-sto-je-njezina-primjena-i-cijena/> , Rujan, 2023.
- (38) <https://mojaortopedija.hr/proizvod/steznik-za-koljeno-sa-silikonskim-umetkom/> Rujan, 2023.
- (39) <https://mojaortopedija.hr/proizvod/kratka-funkcionalna-meka-ortoza-s-ogranicavanjem-fleksije-i-ekstenzije/> , Rujan, 2023.

-
- (40) <https://mojaortopedija.hr/proizvod/univerzalna-ortoza-za-stabilizaciju-koljena/>
Rujan, 2023.
- (41) <https://mojaortopedija.hr/proizvod/ortoza-za-imbilizaciju-koljena-za-olaksanje-kriznog-lligamenta/> , Rujan, 2023.
- (42) <https://mojaortopedija.hr/proizvod/suspenzor-za-patelu/> Rujan, 2023.
- (43) <https://www.svkatarina.hr/ortopedija-i-sportska-medicina/parcijalna-endoproteza-koljena> Rujan, 2023.
- (44) Delimar D., Crnogaća K., Bićanić G., Kirurško liječenje osteoartritis. Reumatizam. 2015 Oct 10;62(suppl. 1):0-.
- (45) <https://www.svkatarina.hr/blog/ugradnja-parcijalne-proteze-koljena> Rijan, 2023.
- (46) <https://www.akromion.hr/usluge/ortopedija/koljeno/proteze-koljenskog-zgloba/>
Rujan, 2023.
- (47) <https://www.aafp.org/pubs/afp/issues/2000/0115/p411.html> Rujan, 2023.
- (48) <https://hr.stillwaterwellnessclinic.com/kakoj-protez-sustava-luchshe> Rujan, 2023.
- (49) <https://orthoinfo.aaos.org/en/treatment/unicompartmental-knee-replacement/>
Rujan, 2023.
- (50) <https://najdoktor.com/endoproteza-koljena/a845> Veljača, 2024.
- (51) Mađarević T., Čubelić A., Gulan G., Šestan B., Mikačević M., Pokretljivost koljena nakon ugradnje totalne cementne endoproteze, *Medicina Fluminensis*, 45(2), 160-164. Preuzeto s <https://hrcak.srce.hr/38812>