

Utjecaj konstrukcijskog rješenja vanjskog fiksatora na stabilnost cijeljenja koštanog prijeloma

Mijatović, Magdalena

Undergraduate thesis / Završni rad

2021

Degree Grantor / Ustanova koja je dodijelila akademski / stručni stupanj: **University of Zagreb, Faculty of Mechanical Engineering and Naval Architecture / Sveučilište u Zagrebu, Fakultet strojarstva i brodogradnje**

Permanent link / Trajna poveznica: <https://urn.nsk.hr/urn:nbn:hr:235:103570>

Rights / Prava: [In copyright](#)/[Zaštićeno autorskim pravom.](#)

Download date / Datum preuzimanja: **2024-07-15**

Repository / Repozitorij:

[Repository of Faculty of Mechanical Engineering and Naval Architecture University of Zagreb](#)



SVEUČILIŠTE U ZAGREBU
FAKULTET STROJARSTVA I BRODOGRADNJE

ZAVRŠNI RAD

Magdalena Mijatović

Zagreb, 2021.

SVEUČILIŠTE U ZAGREBU
FAKULTET STROJARSTVA I BRODOGRADNJE

ZAVRŠNI RAD

Mentor:

prof. dr. sc. Aleksandar Sušić, dipl. ing.

Student:

Magdalena Mijatović

Zagreb, 2021.

Izjavljujem da sam ovaj rad izradila samostalno koristeći znanja stečena tijekom studija i navedenu literaturu.

Zahvaljujem svome mentoru, prof. dr. sc. Aleksandru Sušiću na strpljivosti, pomoći i vrijednim komentarima dobivenim u svrhu izrade ovoga rada, ali i razvijanja perspektivnog inženjerskog uma usmjerenog na veće dobro čovjeka.

Također, zahvaljujem svojim roditeljima, Ani i Miroslavu te sestri Antoneli na podršci i razumijevanju. Hvala Vam što ste sa mnom ovih godina dijelili suze i smijeh. Zahvaljujem i svim prijateljima na koje sam se mogla osloniti i zatražiti molitvu u trenucima slabosti. Bez vas bi ovo bilo teško.

Naposlijetku, želim zahvaliti dobrome Bogu na tome što me usprkos mojim svakovrsnim padovima uvijek primi natrag u svoje naručje. Bez Tebe bi ovo bilo nemoguće!

Magdalena Mijatović



SVEUČILIŠTE U ZAGREBU
FAKULTET STROJARSTVA I BRODOGRADNJE



Središnje povjerenstvo za završne i diplomske ispite
Povjerenstvo za završne ispite studija strojarstva za smjerove:
procesno-energetski, konstrukcijski, brodstrojarski i inženjersko modeliranje i računalne simulacije

Sveučilište u Zagrebu Fakultet strojarstva i brodogradnje	
Datum	Prilog
Klasa: 602 - 04 / 21 - 6 / 1	
Ur.broj: 15 - 1703 - 21 -	

ZAVRŠNI ZADATAK

Student: **Magdalena Mijatović** Mat. br.: 0035211801

Naslov rada na hrvatskom jeziku: **Utjecaj konstrukcijskog rješenja vanjskog fiksatora na stabilnost cijeljenja koštanog prijeloma**

Naslov rada na engleskom jeziku: **External fixator design influence on stability of bone fracture healing**

Opis zadatka:

Primjena vanjskog fiksatora poštuje postulate minimalno invazivne osteosinteze, te postoje brojne indikacije za njegovu upotrebu. Ključni zahtjev da se osigura stabilno cijeljenje koštanog prijeloma odnosno osteosinteza, osobito kod vrlo složenih prijeloma kosti, gdje je kontraindicirano postavljanje implantata, nerijetko ostavlja jedini izbor, koji podrazumijeva primjenu vanjskog fiksatora. Imajući u vidu brojna konstrukcijska rješenja vanjskog fiksatora, kao i izazov osiguravanja da se cijeljenje koštanog prijeloma odvija uz minimalne relativne pomake koštanih ulomaka, proizlazi da samo ispravno odabran i postavljen vanjski fiksator može ispuniti postavljene zahtjeve. Cilj rada je prikazati utjecaj konstrukcijskog rješenja vanjskog fiksatora na stabilnost cijeljenja koštanog prijeloma, ukazati na sve kritične uvjete primjene, konstrukcijske nedostatke, ljudsku grešku pri postavljanju i podešavanju, odnosno ukratko, provesti ergonomijsku analizu s ciljem utvrđivanja vodilja za ispravnu i pouzdanu primjenu vanjskog fiksatora. Također, očekivano je da analiza može dovesti do spoznaja o mogućim daljnjim unaprjeđenjima konstrukcijskih rješenja ove vrste.

U radu je potrebno:

- prikazati uvjete i indikacije za primjenu vanjskih fiksatora;
- prikazati grupe konstrukcijskih rješenja vanjskih fiksatora odnosno njihovih tehničkih i funkcionalnih karakteristika, s osvrtom na njihove prednosti i nedostatke;
- prikazati različite ishode primjene vanjskih fiksatora, kao i najvažnije spoznaje neophodne za uspješno cijeljenje koštanih prijeloma;
- provesti ergonomijsku analizu s ciljem utvrđivanja vodilja za ispravnu i pouzdanu primjenu i postavljanje vanjskog fiksatora;
- navesti zaključke provedene analize i eventualno preporuke za unaprjeđenje primjene ili/i konstrukcijske preinake.

Opseg ergonomijske analize i prikaza utvrđenih rezultata dogovoriti tijekom izrade rada. Tekst rada izraditi pomoću računala. U radu navesti korištenu literaturu, kao i eventualnu pomoć.

Zadatak zadan:

30. studenoga 2020.

Zadatak zadao:

Datum predaje rada:

1. rok: 18. veljače 2021.

2. rok (izvanredni): 5. srpnja 2021.

3. rok: 23. rujna 2021.

Predvideni datumi obrane:

1. rok: 22.2. – 26.2.2021.

2. rok (izvanredni): 9.7.2021.

3. rok: 27.9. – 1.10.2021.

Predsjednik Povjerenstva:

Prof. dr. sc. Vladimir Soldo

Izv. prof. dr. sc. Aleksandar Sušić

SADRŽAJ

SADRŽAJ	I
POPIS SLIKA	III
POPIS TABLICA.....	V
SAŽETAK.....	VI
SUMMARY	VII
1. UVOD.....	1
2. O KOŠTANIM PRIJELOMIMA	2
2.1. Mehanizmi nastanka prijeloma	2
2.2. Klasifikacija prijeloma	3
2.3. Cijeljenje prijeloma.....	5
2.3.1. Temeljni čimbenici cijeljenja.....	5
2.3.2. Primarno i sekundarno cijeljenje.....	5
2.4. Liječenje prijeloma	6
2.4.1. Konzervativno liječenje prijeloma.....	7
2.4.2. Kirurško liječenje prijeloma.....	8
3. VANJSKA FIKSACIJA	9
3.1. Povijesni razvoj.....	9
3.2. Načela vanjske fiksacije.....	14
3.3. Indikacije.....	16
3.4. Kontraindikacije.....	17
4. KONSTRUKCIJSKO RJEŠENJE VANJSKOG FIKSATORA	18
4.1. Grupe vanjskih fiksatora	20
4.1.1. Kružni vanjski fiksator.....	21
4.1.1.1. Taylorov prostorni fiksator	24
4.1.2. Monolateralni vanjski fiksator	24
4.1.2.1. Cjevasti vanjski fiksator.....	27
4.1.2.2. Rasponski vanjski fiksator	28
4.1.3. Hibridni fiksator.....	29
4.1.4. Zglobni vanjski fiksator	30
4.2. Materijali.....	32
4.2.1. Zahtjevi	33
4.2.2. Rezultati istraživanja o materijalima.....	34
4.3. Recikliranje vanjskih fiksatora.....	34
4.4. Usporedba modela i odabir optimalnog rješenja.....	35
4.5. Razmatranja koja prethode oblikovanju konstrukcije fiksatora.....	37
5. ERGONOMIJSKA ANALIZA	39
5.1. Analiza elemenata i konfiguracije konstrukcije.....	39
5.1.1. Parametri pinova	40
5.1.2. Upravljanje elementima	42
5.2. Analiza primjene konstrukcije	44
5.2.1. Sigurna anatomska područja	44
5.2.2. Optimiziranje ravnine primjene	46
5.2.3. Bušenje kosti.....	48

5.2.4. Umetanje pinova	49
5.2.5. Zatezanje žica.....	51
5.3. Evaluacija metode i konačni prijedlozi.....	53
6. ZAKLJUČAK.....	59
LITERATURA.....	61

POPIS SLIKA

Slika 1.	Vrste opterećenja koje djeluju na kost: a) tlak, b) vlak, c) smicanje, d) uvijanje, e) savijanje [2]	2
Slika 2.	Vrste prijeloma: 1 – poprečni prijelom, 2 – kosi prijelom, 3 – spiralni prijelom, 4 – prijelom s trokutastim ulomkom, 5 – kominutivni prijelom [3].....	4
Slika 3.	Vrste prijeloma: a) zatvoreni, b) otvoreni [4].....	4
Slika 4.	A) ekstenzija u liječenju prijeloma, B) repozicija koštanih ulomaka fizičkom snagom [3]	7
Slika 5.	Hipokratov vanjski fiksator [8]	9
Slika 6.	<i>Pointe métallique</i> [10]	10
Slika 7.	<i>Griffe métallique</i> [11].....	10
Slika 8.	Vanjski fiksatori: a) Parkhillov, b) Lambotteov, c) Andersonov, d) Staderov, e) Hoffmannov [11]	11
Slika 9.	Vidalov kvadrilateralni fiksator [11]	12
Slika 10.	Ilizarov fiksator [11].....	13
Slika 11.	Dinamizacija: A – pasivna, B – aktivna [16]	15
Slika 12.	Schanzovi vijci: a) Standardni Schanzov vijak, b) Samobušeći Schanzov vijak [AO Principles of Fracture Management]	18
Slika 13.	Stezaljke: a) za spajanje Schanzovog vijka i cijevi (šipke), b) za spajanje dvije cijevi (šipke) ili dva Schanzova vijka, c) univerzalna stezaljka, d) za spajanje dvije cijevi (šipke) [14]	19
Slika 14.	Šipke i cijev velike skupine [14]	19
Slika 15.	a) monolateralni uniplanarni, b) bilateralni uniplanarni, c) bilateralni biplanarni („V“ konfiguracija), d) bilateralni biplanarni („delta“ konfiguracija) [19].....	20
Slika 16.	Kružni vanjski fiksator [22]	22
Slika 17.	Taylorov prostorni fiksator [23]	24
Slika 18.	Monolateralni vanjski fiksator [26].....	25
Slika 19.	Monolateralni vanjski fiksator povećane krutosti [26].....	26
Slika 20.	Delta monolateralni fiksator [28]	26
Slika 21.	Primjeri primjene <i>Monotube Triax</i> fiksatora [29]	28
Slika 22.	Metoda modularne redukcije od otvorenog do fiksiranog prijeloma [14]	28
Slika 23.	Hibridni vanjski fiksator [14]	29
Slika 24.	Zglobni fiksator za lakat [14]	30
Slika 25.	Unilateralni lakatni zglobni fiksator [32]	31
Slika 26.	Multiplanarni lakatni zglobni fiksator [32]	31
Slika 27.	FEM analiza biomehaničkih karakteristika monolateralnog, hibridnog i kružnog fiksatora [48]	36
Slika 28.	Mjera interferencije [25]	40
Slika 29.	Pregled vrsta pinova [51]	41
Slika 30.	Samobušeći Schanzov vijak: 1 – svrdleni vrh, 2 – konus, 3 – simetrični navoj, 4 – obli prijelaz, 5 – standardna osovina [53]	42
Slika 31.	Upute za konfiguraciju fiksatora prikladne krutosti.....	43
Slika 32.	Sigurna područja umetanja pina za goljenu kost [55]	45
Slika 33.	Razine anatomskih presjeka i sigurnih zona za goljenu kost lijeve noge [56].	45
Slika 34.	Prikaz upućivanja uzorka prijeloma na silu uzroka [57].....	47
Slika 35.	Primjeri optimiziranja ravnine primjene fiksatora [25].....	48
Slika 36.	Predopterećenje pinova: a) savijanjem, b) radijalno [60].....	49
Slika 37.	Resorpcija kosti uslijed predopterećenja: 1 – savijanjem, 2 – radijalnog [60].....	50

Slika 38.	Prodiranje pinova: a) konvencionalni tip, b) samobuševići i samourezujući tip [62]	51
Slika 39.	Simultano zatezanje žica [22].....	52
Slika 40.	Prikaz pozitivnog (a) i negativnog (b) ishoda na mjestu pina [65]	53
Slika 41.	Popuštanje spoja pina i kosti [66].....	54
Slika 42.	Primjer fiksacije bez prevlake (lijevo) i uz hidroksiapatitnu prevlaku (desno) na pinovima [67]	54
Slika 43.	Prikaz nesrastanja uzrokovanog primarnim postavljanjem vanjskog fiksatora tretiran sekundarnom unutarnjom fiksacijom [68].....	55
Slika 44.	Prodiranje pina uslijed primjene vanjskog fiksatora [69]	55
Slika 45.	Prikaz nesrastanja uzrokovanog primarnim postavljanjem vanjskog fiksatora tretiran sekundarnim monolateralnim vanjskim fiksatorom [70].....	56
Slika 46.	Teleskopski klizači Taylorovog prostornog fiksatora [72]	57

POPIS TABLICA

Tablica 1. Sigurni i nesigurni znakovi prijeloma 6

SAŽETAK

Primarna svrha ovog završnog rada je istraživanje utjecaja tehničkih i funkcionalnih karakteristika vanjskoga fiksatora zajedno s postupcima koji obuhvaćaju njegovu primjenu na uvjetovanu stabilnost konstrukcije i područja koštanog prijeloma. Kako bi se ona ispunila, potrebno je obuhvatiti zadano područje ortopedske kirurgije te iznijeti značajne podatke, strukturirano i selektivno u odnosu na dostupnu literaturu. Cilj je slijedom realiziran definiranjem medicinske terminologije, povijesnih činjenica, načela i (kontra)indikacija metode vanjske fiksacije, klasificiranjem fiksatora te isticanjem njihovih značajki i materijala uz provedenu usporedbu modela i odabir optimalnog rješenja u skladu s postojećom literaturom. Na koncu je provedena ergonomijska analiza podjelom na analizu konstrukcijskih čimbenika i analizu čimbenika ljudske greške odnosno procesa koje obuhvaća postavljanje fiksatora. Evaluacija metode je pokazala da je izvor učestalih komplikacija kontaktna površina kosti i pinova usprkos tome što u dostupnim istraživanjima uglavnom nisu prisutne informacije o uzrocima negativnih ishoda. Nadalje, zaključeno je da manjkavost konstrukcije glede niti jednog od predstavljenih čimbenika, kako od pinova i konfiguracije tako do bušenja kosti i zatezanja žica, neće zadovoljiti stabilnost kojom je uvjetovan proces cijeljenja iako se pinovi uzimaju za ključne konstrukcijske elemente. Shodno tome, a i drugim spoznajama, može se izvesti preporuka da se prilikom konstruiranja fiksatora, u svrhu usavršavanja ovog pristupa zbrinjavanja koštanih prijeloma, središnji konstrukcijski zahtjevi postavljaju na pinove i materijal izrade koji će osigurati povoljno biološko okruženje za kost i biti nositelj primjerenih mehaničkih svojstava uz moguću preradu i ponovnu upotrebu.

Ključne riječi: vanjski fiksator, cijeljenje prijeloma, konstruiranje, ergonomija

SUMMARY

The primary purpose of this bachelor thesis is to investigate the effects of technical and functional characteristics of external fixator along with procedures that comprise its application on conditional stability of design and bone defect site. In order to do so, it is essential to include the default field of orthopaedic surgery and outline significant data, structured and selectively with regard to available literature. The aim was achieved consecutively by defining medical terminology, historical facts, principles and (contra)indications of external fixation, classification of fixators and emphasizing their features and materials along with conducted comparison of models and selection of optimal design according to existing literature. Finally, an ergonomic analysis was conducted by dividing it on analysis of design factors and analysis of human factor or processes that the application of fixator includes. Evaluation of the method demonstrated that the source of frequent complications is pin-bone interface despite the fact that the available literature mostly did not include information on the causes of negative outcomes. Furthermore, it was concluded that imperfection of the design regarding any of the presented factors, from pins and configuration to bone drilling and wire tensioning, will not satisfy stability conditioned by the process of healing even though pins are considered as crucial structural elements. According to that, and other premises, it is recommended that when designing a fixator, in order to improve this method of bone fractures treatment, vital design requirements are set upon pins and their material that will provide a convenient biological environment for bone and be an adequate mechanical properties carrier along with eventual suggestion of reprocessing and reuse.

Key words: external fixator, bone healing, designing, ergonomics

1. UVOD

Metoda zbrinjavanja koštanih prijeloma temeljena na fiksiranju ulomaka vanjskim elementima datira još iz vremena prije Krista kad je Hipokrat kožne prstenove povezao drvenim šipkama i tako svijetu predstavio prvi oblik vanjskog fiksatora. Tijekom vremena, a posebno od početka 20. stoljeća, njegov se dizajn mijenjao kako bi danas zauzeo formu jedne od najkompleksnijih medicinskih konstrukcija za ostvarenje uvjeta pravilnog cijeljenja, to jest stabilizaciju.

Vanjski fiksator je ključno oruđe ortopedske kirurgije u svakom pogledu te predstavlja rješenje za širok raspon mišićno-koštanih defekata počevši od otvorenih i zatvorenih prijeloma i ostalih teških politraumatskih stanja sve do ispravljanja deformacija i liječenja koštanih bolesti. Ukratko, prednost vanjske fiksacije, sadržana je u njezinoj minimalnoj invazivnosti u odnosu na druge osteosintetske pristupe poput unutarnje fiksacije. To je metoda koja fleksibilnom stabilnošću konstrukcije otvara put cijeljenju uz minimalno narušavanje neurovaskularnih struktura brzim kirurškim postupcima. Njezina teorija bila bi shvatljiva, ali nepotpuna bez uvida u pojmove mehanizama nastanka i cijeljenja koštanih prijeloma koji u radu prethode iznošenju njegove svrhe. Bez obzira na rasprostranjenost ove metode i njezinog statusa u medicini, u dostupnim literaturama nema strukturirano iznesenih podataka koji vode ka ispravnoj i pouzdanoj primjeni. Zbog toga se očekuje da će ih ovaj rad obuhvatiti i prikazati te da će se na koncu moći procijeniti najoptimalnije od dostupnih konstrukcijskih rješenja vanjskog fiksatora.

U radu će se, također, nastojati, ukoliko postoji, u vidu ergonomijske analize, definirati veza i utjecaj konstrukcijskih karakteristika fiksatora i postupaka koje obuhvaća njegovo postavljanje na konačan ishod zdravstvenog stanja pacijenta. Pregledom komplikacija i otkrivenih nedostataka konstrukcije i metode, bit će provedena krajnja evaluacija ovog osteosintetskog tretmana.

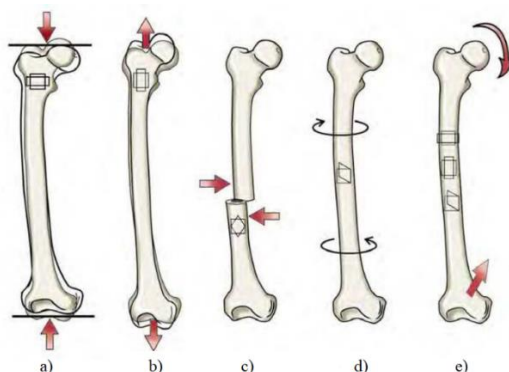
2. O KOŠTANIM PRIJELOMIMA

Kost je tvrdi organ koji u različitim oblicima i skupinama čini kostur i tako pruža osnovnu potporu prema kojoj se formira oblik tijela. Dakle, kosti u kombinaciji s pomičnim i nepomičnim spojevima čine pasivni dio lokomotornog sustava koji ujedno štiti vitalne organe. Definiranje mehaničkih svojstava kosti je osjetljiva tema i ne obuhvaća ju područje ovoga rada, ali je uobičajan spomen značajne čvrstoće, tvrdoće i gustoće te sposobnost podnošenja različitih mehaničkih opterećenja. Ipak, preopterećenjem zbog prirode posla, prometne ili sportske nesreće i drugih uzroka, dolazi do prijeloma. Također je bitno spomenuti da je mnogim istraživanjima dokazano da se prijelom ne odražava isključivo na kost nego dolazi do znatnih promjena okolnog mekog tkiva uz naglasak na periost i krvne žile [1].

Ovo poglavlje daje uvid u osnovne pojmove koji se odnose na koštane prijelome i teorije cijeljenja za površinsko razumijevanje biološke naravi problematike koja se iznosi u radu.

2.1. Mehanizmi nastanka prijeloma

Prijelom kosti nastaje djelovanjem unutarnje ili vanjske sile koja može biti izravna ili posredna pri čemu bi primjer izravne sile bio udarac tupim predmetom, a primjer posredne sile pad uz prijenos energije koji dovodi do prijeloma na nekom drugom mjestu. S obzirom na to da postoji određena granica naprezanja koju kosti svojim svojstvima mogu podnijeti kao i drugi materijali, prijelom nastaje kad novostvoreno naprezanje nadvlada čvrstoću, nosivost i kohezijske sile kosti. Pri tome od presudne važnosti za stvaranje prijeloma i njegov oblik nije samo intenzitet opterećenja uz svojstva kosti nego i brzina djelovanja primijenjene sile, raspored naprezanja, svojstva okolnog tkiva i pripadnost određenoj dobnoj skupini odnosno struktura kosti [1,2].



Slika 1. Vrste opterećenja koje djeluju na kost: a) tlak, b) vlak, c) smicanje, d) uvijanje, e) savijanje [2]

Na slici 1 su prikazane različite vrste opterećenja kosti koje mogu biti posljedica djelovanja vanjskih sila, ali i vlastite mase odnosno težine, gravitacije te mišićnih sila. Glede navedenih vrsta opterećenja, kost je najotpornija na tlak, a najmanje otporna na smicanje [2].

Ozljeda koštanog sustava može biti posljedica djelovanja jednog od tih opterećenja ili njihovom kombinacijom velikim intenzitetom ili opetovanim cikličkim opterećenjem manjega intenziteta naziva zamor kosti. U tom slučaju, bez obzira na to što su nametnuta opterećenja ispod dopuštene granice, nakon većeg broja ciklusa stvorene mikrofrakture se akumuliraju brže nego što se odvijaju reparatorni procesi i dolazi do prekida kontinuiteta koštane strukture. Prema tome, zaključeno je da je dinamička izdržljivost odnosno čvrstoća koštane tvari, puno manja nego statička. Primjerice, zamor kosti se može dogoditi pri trčanju na tvrdim površinama, nošenju neprikladne obuće i pri vojničkom maršu. Kako problematika loma u prethodno napisanome ne bi bila prejednostavna, potrebno je još najmanje iznijeti činjenicu da je koštani materijal anizotropan što znači da postoji još jedan čimbenik koji utječe na nastanak prijeloma, a to je smjer opterećenja [1,2].

2.2. Klasifikacija prijeloma

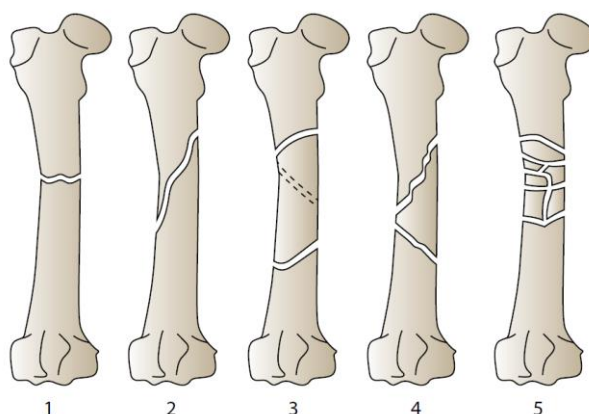
S obzirom na to da postoji više različitih pristupa definiranju vrsta prijeloma, u ovome radu će biti naglašene samo neke podjele koje se mogu najčešće susresti u literaturi.

Počevši od najjednostavnijih podjela, glede očuvanja periosta, prijelom može biti potpun i nepotpun. Potpuni prijelom podrazumijeva prekid kontinuiteta periosta, a nepotpuni prijelom uz očuvanje periosta [3].

Druga jednostavna podjela, prema [3], je na traumatske prijelome koji nastaju izravnim ili posrednim djelovanjem sile, spontane prijelome koji nastaju zbog preopterećenja kosti i patološke prijelome koji predstavljaju promjenu građe kosti odnosno bolest [3].

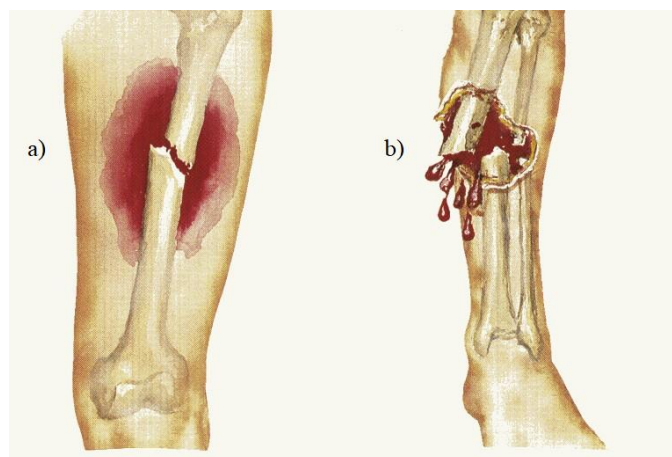
Vrste prijelomnih pukotina koštanih ulomaka, od kojih su neke prikazane na slici 2, su:

- poprečna prijelomna pukotina
- kosa prijelomna pukotina
- spiralna prijelomna pukotina
- uzdužna prijelomna pukotina.



Slika 2. Vrste prijeloma: 1 – poprečni prijelom, 2 – kosi prijelom, 3 – spiralni prijelom, 4 – prijelom s trokutastim ulomkom, 5 – kominutivni prijelom [3]

Jedna od najznačajnijih podjela bi bila s obzirom na stanje kože iznad mjesta prijeloma prema kojoj razlikujemo otvorene i zatvorene prijelome slikovito prikazane na slici 3. Za razliku od zatvorenog prijeloma, kod otvorenog se uočava prekid kontinuiteta kože te se, zbog mogućnosti kontaminacije i infekcije, on smatra ozbiljnijim oblikom prijeloma [3].



Slika 3. Vrste prijeloma: a) zatvoreni, b) otvoreni [4]

Nešto kompliciranije, ali jasnije definirane klasifikacije prijeloma su Gustilo – Anderson klasifikacija, Tschernoeva klasifikacija, AO klasifikacija, Schatzkerova klasifikacija i mnoge druge. One su formirane prema nekim značajkama prijeloma poput područja, veličine rane, oštećenja mekog tkiva, periosta i krvožilnog sustava, mogućnosti kontaminacije i obliku prijeloma [3].

2.3. Cijeljenje prijeloma

Cijeljenje koštanog tkiva je složeni fiziološki proces koji rezultira potpunom regeneracijom stvaranjem istovrsnog tkiva u kojem sudjeluju mnogi čimbenici koji utječu na brzinu i karakter procesa. Temelj pravilnoga cijeljenja odnosno uvjet za njegovo postizanje je zadržavanje koštanih ulomaka u anatomski zadovoljavajućem položaju. To je ujedno i mehanički preduvjet za neporemećeni tijek cijeljenja koji podrazumijeva reponiranje i retiniranje ulomaka [1].

Za razumijevanje ovoga procesa najprije je neophodno kratko definirati par pojmova poput koštanih stanica osteoblasta i osteoklasta koji sudjeluju u regeneraciji kosti. Pri tome su osteoklasti zaduženi za razgradnju, a osteoblasti za stvaranje kosti. Naknadno će se još javiti i pojmovi periosta i kalusa. Periost je sloj vezivnog tkiva koji čini površinu kosti, a kalus je cijeljenjem novonastala kost.

2.3.1. Temeljni čimbenici cijeljenja

Prema [1], četiri su čimbenika o kojima ovisi cijeljenje prijeloma kosti i to su:

- repozicija
- retencija
- popunjavanje koštanih defekata među ulomcima
- artroplastika.

Repozicija predstavlja povratak koštanih ulomaka u anatomski položaj konzervativnim ili kirurškim metodama. Retencija obilježava mirovanje koštanih ulomaka tijekom perioda regeneracije. Ta imobilizacija se može izvršiti vanjskim i unutarnjim metodama. Unutarnje metode podrazumijevaju isključivo kirurške metode poput unutarnje fiksacije. Vanjske metode uključuju imobilizaciju udlagama, sadrenim povojima, ekstenzijom, vanjskim fiksatorima i sl. Pri tome je popunjavanje koštanih defekata među ulomcima neophodno zbog velikog utjecaja volumena interfragmentarnog prostora na proces cijeljenja. Ono se, jasno, odvija transplantacijom kosti. Artroplastika je kirurški zahvat ugradnje umjetnih zglobova od različitih materijala zbog oštećenja zglobnih dijelova slomljenih kostiju [1,3].

2.3.2. Primarno i sekundarno cijeljenje

Primarno cijeljenje je moguće ostvariti isključivo uz ispunjenje uvjeta potpune imobilizacije koštanih ulomaka što uključuje prethodno uspostavljenu anatomsku repoziciju koštanih

ulomaka te naknadno postignutu stabilnost fiksacijom uz interfragmentarnu kompresiju. Glede (ne)postojanja kontakta između ulomaka, postoji kontaktno i pukotinasto primarno koštano cijeljenje. Razlikuju se na mikroskopskoj razini, a kontaktno je povoljniji oblik zbog izravnog uraščivanja jednog ulomka u drugi te zbog brzine cijeljenja [5].

Proces počinje prorastanjem krvnih žila s osteoklastima i osteoblastima iz jednoga u drugi ulomak od kojih najmanje jedan mora biti vitalan. Pri tome se razgrađuje mrtva kost i stvara nova koja se polagano pretvara u koštani spoj. U ovom pristupu cijeljenju, kompresija nema osteogenetski učinak i kratkotrajna je zbog početka razgradnje [1].

Sekundarno cijeljenje je neizravni način cijeljenja prijeloma u kojemu sudjeluje periost koji pri primarnom ima minimalnu ulogu. Ovo cijeljenje podrazumijeva stvaranje kalusa i uvijek se odvija u slučaju konzervativnog liječenja prijeloma. Stvaranje kalusa je posljedica mehaničke nestabilnosti i mogućnosti gibanja ulomaka i upravo ono je alternativa mehaničkoj fiksaciji. S obzirom na to da je to prirodni način cijeljenja, uključuje više mogućih komplikacija posebno u slučaju povećane nestabilnosti između koštanih ulomaka zbog čega dolazi do pojačane resorpcije krajeva koštanih ulomaka. U takvom stanju može doći do pseudoartroze [6].

2.4. Liječenje prijeloma

Kako bi se prijelom pravilno dijagnosticirao i u skladu s time liječio, potrebno je najprije definirati jasne znakove prijeloma sadržane u tablici 1.

Tablica 1. Sigurni i nesigurni znakovi prijeloma

ZNAKOVI PRIJELOMA	
NESIGURNI	SIGURNI
<ul style="list-style-type: none"> • oteklina • bolnost pri dodiru ili pokretu • promjena boje kože • smanjenje ili potpuni ispad funkcije 	<ul style="list-style-type: none"> • deformacija uzdužne osi kosti • patološka gibljivost • krepitacije (pucketanja) ulomaka

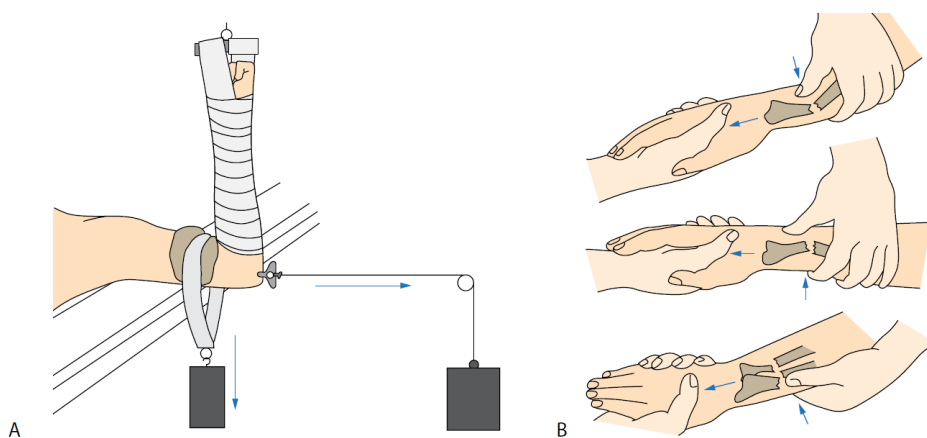
Primjenom različitih dijagnostičkih metoda poput promatranja kliničke slike, rendgenske obrade u dvije ravnine, CT ili MR metodom se rekonstruira položaj koštanih ulomaka te se

prema tome bira kirurški ili konzervativni pristup liječenju. Odabir pristupa definira postupak retencije ulomaka, a ono što im je zajedničko je svakako konačan cilj potpune anatomske i funkcionalne restitucije ozlijeđenog uda [3].

Odabir metode ovisi o stanju bolesnika, tipu loma i tehničkim mogućnostima bolnice i operatera. Ipak, izbor uglavnom pada na kirurško liječenje zbog kontrolirane repozicije i retencije te ubrzanja procesa cijeljenja kao i omogućenog pokreta na koji se drugim pristupom puno duže čeka i koji između ostaloga, gotovo sigurno dovodi do razvoja novih bolesti [6].

2.4.1. Konzervativno liječenje prijeloma

Konzervativno liječenje prijeloma je neoperativna metoda koja obuhvaća sve načine repozicije koštanih ulomaka primjenom fizičke snage uz naknadnu primjenu vanjske imobilizacije poput gipsanih zavoja i drugih vrsta udlaga te primjenu ekstenzija. Ručno namještanje ulomaka je potrebno izvršiti što prije kako bi se povećale mogućnosti za uspjeh. Liječenje ekstenzijom se ponekad smješta i u posebnu skupinu liječenja prijeloma, a razlikujemo kožnu i koštanu ekstenziju. Kožna ekstenzija podrazumijeva pozicioniranje traka na kožu ispod mjesta prijeloma te njihovo opterećivanje utezima što omogućava cijeljenje i ona se danas rijetko bira za razliku od koštane. Koštana ekstenzija podrazumijeva kiruršku intervenciju umetanja žica i čavala u kost preko kojih se izvodi ekstenzija. Ovakva vrsta liječenja prijeloma je dugotrajna te zbog nemogućnosti pokreta odnosno zbog imobilizacije dolazi do atrofiranja mišića i kontrakture zglobova što podrazumijeva dugotrajnije fizijatrijsko liječenje uz mnoge druge komplikacije. Na slici 4 su prikazana ta dva pristupa liječenju [3,7].



Slika 4. A) ekstenzija u liječenju prijeloma, B) repozicija koštanih ulomaka fizičkom snagom [3]

2.4.2. Kirurško liječenje prijeloma

Kirurško liječenje podrazumijeva operativne zahvate na mjestu prijeloma koji obuhvaćaju repoziciju koštanih ulomaka uporabom odgovarajuće opreme te retenciju prikladnom fiksacijom koja može biti unutarnja i vanjska. Drugi naziv za unutarnju fiksaciju kosti je otvorena osteosinteza i ona se izvodi pomoću implantata od specijalnih vrsta čelika ili legura s ciljem pretvaranja sila vlaka, savijanja i smicanja u aksijalne tlačne sile na mjestu prijeloma. Vanjska fiksacija se obično primjenjuje u slučaju velikih mogućnosti kontaminacije rane i razvoja infekcije kako bi se spriječilo prodiranje stranoga materijala koje bi takvo stanje dodatno pogoršalo [3].

Osteosinteza je danas sinonim kirurškog zbrinjavanja prijeloma i koštanih bolesti. Temeljni principi i značajke ovakvog pristupa su precizna repozicija ulomaka te, uz prikladnu retenciju u dovoljno dugom trajanju, rana rehabilitacija. Retencija uključuje primjenu različite opreme poput žica, vijaka, čavala, ploča, vanjskoga fiksatora i sličnih instrumenata, ovisno o odluci o smjeru zahvata i liječenja. Dva principa kojima se vodi osteosinteza su interfragmentarna kompresija i princip navođenja. Princip interfragmentarne kompresije podrazumijeva povećanje trenja među ulomcima kako bi se sva naprezanja neutralizirala. Implantati koji se u tom slučaju koriste moraju biti prednapregnuti, a površine kontaktnih ulomaka što veće. Uz postignutu stabilnost i povoljne vaskularne uvjete, ostvaruje se primarno koštano cijeljenje. Principom navođenja stabilnost nije moguće postići jer se ono dovodi u vezu sa sekundarnim cijeljenjem odnosno stvaranjem kalusa. Navođenje je uobičajeni izbor pri liječenju dugih kostiju te razlikujemo unutarnje i vanjsko ovisno o pristupu fiksacije. Unutarnje navođenje podrazumijeva primjenu, primjera radi, intramedularnog čavla ili pločice, a vanjsko vanjske fiksatore [3].

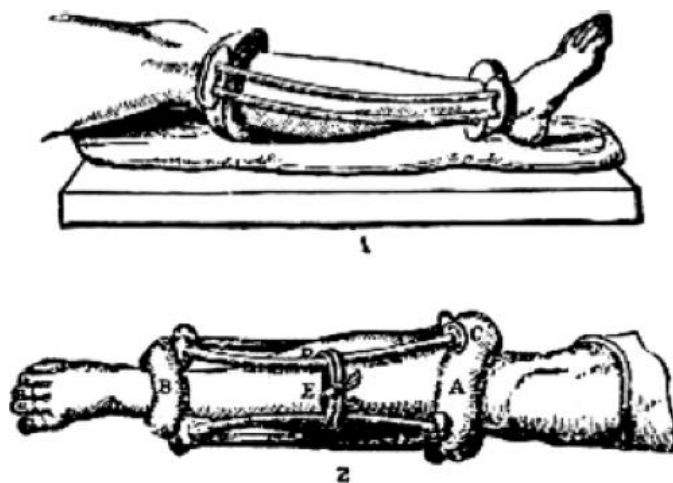
Ovaj rad uključuje istraživanje načela vanjske fiksacije te mu je stoga posvećeno posebno poglavlje.

3. VANJSKA FIKSACIJA

Prema prethodnom poglavlju, čimbenici koji doprinose prirodi i brzini koštanog cijeljenja su područje prijeloma, priroda krvne opskrbe i način fiksacije odnosno cjelokupan tijek liječenja prijeloma. U ovom poglavlju se nalazi pregled povijesnog razvitka kirurške metode vanjske fiksacije, njezina osnovna načela te indikacije i kontraindikacije za primjenu.

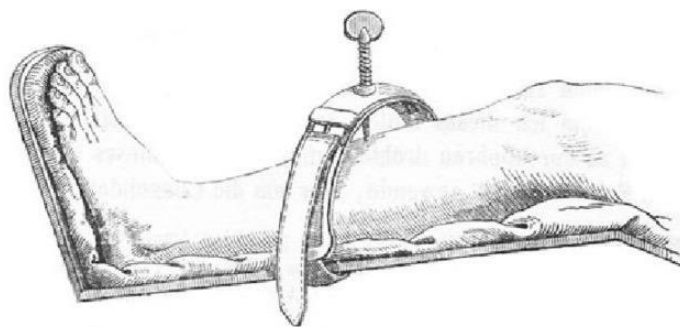
3.1. Povijesni razvoj

Kirurška metoda liječenja prijeloma vanjskom fiksacijom svoju povijest započinje 400 godina prije Krista Hipokratovim opisom jednostavnog vanjskog fiksatora korištenog pri liječenju prijeloma goljenične kosti. Tim opisom je definiran kao sustav proksimalnog i distalnog kožnog prstena koji su povezani četirima savijenim drvenim šipkama prema slici 5 [8].



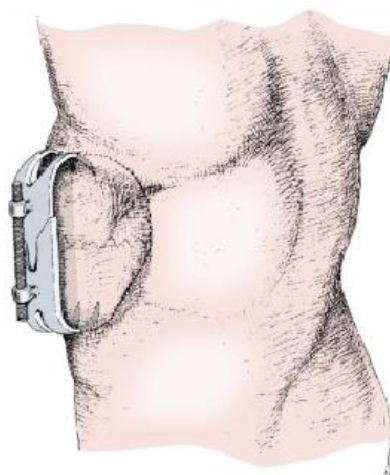
Slika 5. Hipokratov vanjski fiksator [8]

Prvo značajno dokumentirano rješenje problematike fiksacije modernije povijesti se javlja 1840. godine na prijedlog Jean-Francoisa Malgaignea. Izumom polukružnog *pointe métallique* uređaja se, prema slici 6, zatezanjem vijka omogućavala relativno jednostavna repozicija u procesu cijeljenja prijeloma potkoljenice [9].



Slika 6. *Pointe métallique* [10]

Malgaigne je, također, 1843. godine opisao *griffe métallique* odnosno *Malgaigneov fiksator* u službi cijeljenja prijeloma patele koji se sastojao od dvije dvostruke kuke i vijka ili uređaja za okretanje prema slici 7 [9].



Slika 7. *Griffe métallique* [11]

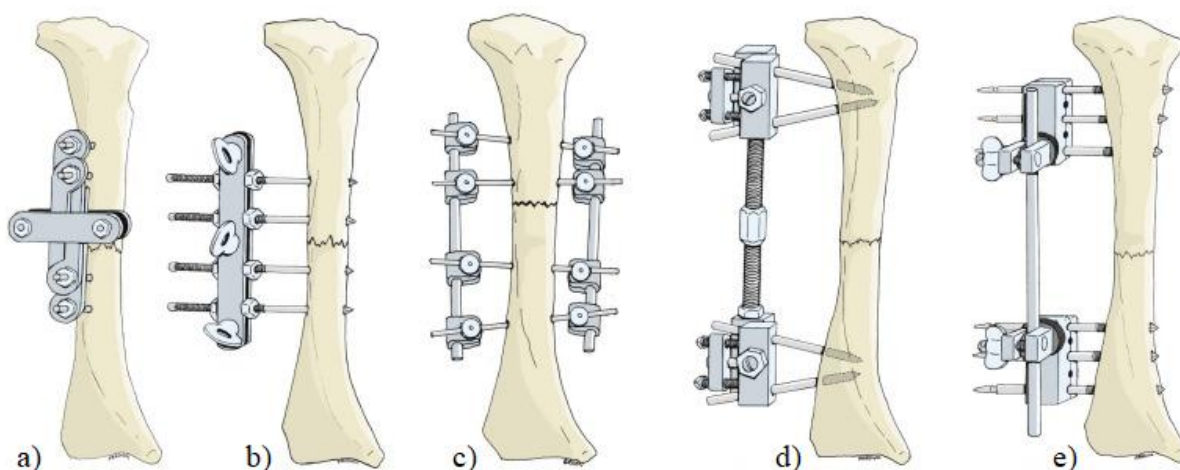
Prethodno navedeni uređaji se, usprkos svojim značajkama, ipak ne svrstavaju u konkretne skupine vanjskih fiksatora, a za fiksator današnjega oblika i funkcije zaslužan je američki kirurg Clayton Parkhill. Točnije rečeno, Parkhill je 1897. godine dizajnirao prvi monolateralni fiksator kojeg su, prema slici 8, činila dva vijka u proksimalnom fragmentu i dva vijka u distalnom fragmentu povezana preko četiri pločice te vijcima s maticama. Krutost konstrukcije se u ovome slučaju oslanjala na činjenicu da su četiri pločice u cjelinu povezane iznad mjesta prijeloma. Ovom metodom je Clayton liječio prijelome i pseudoartrozu goljenične kosti, a za svoj instrument je iznosio posebne tvrdnje. Prema njima instrument može biti jednostavno i točno prilagođen, sprječava longitudinalne i lateralne pokrete ulomaka, njegovom se upotrebom u tkivima ne zadržava ništa što bi moglo spriječiti vitalnost ili dovesti do boli ili infekcije,

sprječava nuždu drugoga zahvata te tvrde da nijedan raniji pristup nije pokazivao ovakvu učinkovitost. To je, dakako, tvrdio s obzirom na to da je spomenuta učinkovitost ovim pristupom ostvarena na svih četrnaest tretiranih pacijenata [8,9].

Pionir suvremene osteosinteze, Albin Lambotte je 1902. godine razvio vanjski fiksator nalik današnjem AO cjevastom fiksatoru. Njegov se koncept sastoji od dvije longitudinalne pločice bočno stegnute pomoću četiri transverzalno umetnuta samourezujuća vijka. Lambotte je također naglašavao smanjenu učestalost amputacije koja je prethodno njegovom izumu često bila neizbježna [8].

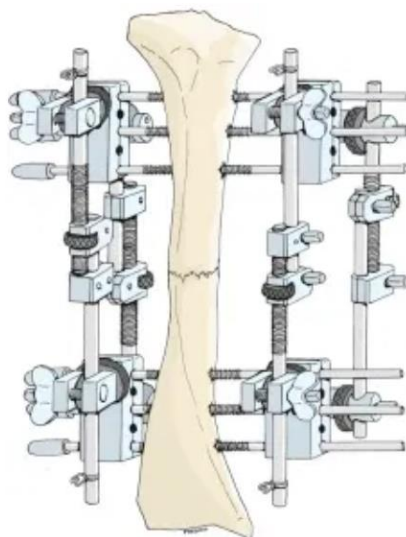
Roger Anderson je izumio bilateralno pomagalo za redukciju prijeloma kojeg su činile transfiksacijske igle spojene na metalne stezaljke. Prvotno je uz fiksator primjenjivan i sadreni zavoj no razvojem koncepta je zavoj zamijenio spoj igli i šipki. Otto Stader je 1937. godine razvio stabilizacijski sustav za multiplanarno ublažavanje prijeloma u veterinarskoj praksi. Naknadno je taj sustav zajedno s Lewisom i Breidenbachom izmijenio kako bi se mogao primijeniti i na čovjeka. Oni su, također, prvi opisali prednost postavljanja igli što dalje od mjesta loma te pozitivni utjecaj na stabilnost njihova međusobnog postavljanja pod kutem. Godine 1938. opisom metode vanjske fiksacije Raoula Hoffmana, spominje se prvi oblik minimalno invazivne ortopedije. Hoffmanova se metoda temelji na zatvorenoj redukciji s vođenim perkutanim postavljanjem igli [12].

Svi navedeni fiksatori su prikazani na slici 8.



Slika 8. Vanjski fiksatori: a) Parkhillov, b) Lambotteov, c) Andersonov, d) Staderov, e) Hoffmannov [11]

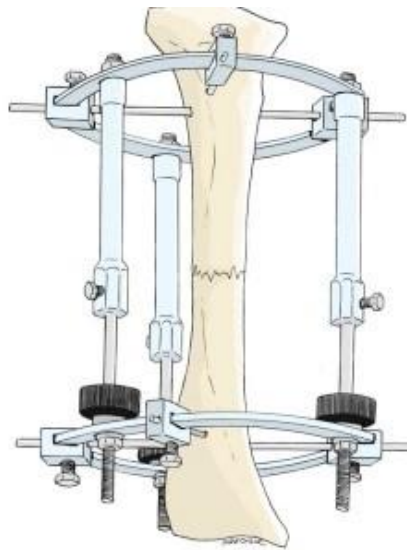
Što se tiče povijesti bilateralnih i biplanarnih odnosno multiplanarnih vanjskih fiksatora, ona dolazi do izražaja sredinom prošloga tisućljeća kad je Jacques Vidal pomoću Hoffmannove opreme konstruirao kvadrilateralni fiksator, prema slici 9, za krutu stabilizaciju kompleksnih prijeloma i pseudoartroze [11].



Slika 9. Vidalov kvadrilateralni fiksator [11]

Ipak, može se reći da je najopsežniji doprinos ovoj temi i njezinoj popularizaciji dao sovjetski kirurg Gavriil Ilizarov, također sredinom dvadesetoga stoljeća, vlastitim fiksatorom, ali i zapazanjima. Metoda po Ilizarovu je minimalno invazivna metoda liječenja prijeloma, pseudoartroza i ispravljanja deformacija koja se temelji na biološkim i mehaničkim načelima distrakcijske osteogeneze. To podrazumijeva mehaničku indukciju nove kosti vlačnim silama na mjestu prijeloma, ali se, ovisno o indikacijama, zatezanjem i otpuštanjem vijaka koštani fragmenti mogu sabijati kako i razvlačiti [13].

Prema slici 10, metalni okvir koji okružuje ekstremitet je vezan na kost ukrižanim žicama, a vanjski prstenovi koji čine konstrukciju su povezani navojnim šipkama i zglobnim spojevima koji omogućuju pomicanje koštanih ulomaka bez reza na mjestu prijeloma. To bi bio jednostavniji opis složene konstrukcije Ilizarovog fiksatora koja se sastoji od mnogih komponenti svrstanih u primarnu i sekundarnu skupinu [13].



Slika 10. Ilizarov fiksator [11]

Ovdje su navedeni samo neki od brojnih primjera koji su se javljali tijekom godina pokušaja razvitka metode vanjske fiksacije i samih fiksatora kako bi se dao kratak uvid u razvoj složenosti konstrukcije kroz različita desetljeća. Spomena vrijedno je i osnivanje Udruge za osteosintezu odnosno AO grupe (njem. *Arbeitsgemeinschaft für Osteosynthesefragen*) s namjerom definiranja cjelokupnog tijeka liječenja prijeloma fiksacijom. S obzirom na to da je u tom vremenu ratova i teških ozljeda, fiksator bilo rješenje kojemu se rijetko pribjegavalo zbog loše razvijenog koncepta i rezultirajućih amputacija, neophodno je bilo dokumentirati sve probleme i komplikacije te ih svesti na najmanju moguću razinu i tako unaprijediti ovu metodu. Upravo to je bila zadaća ove udruge koja danas slijedi svoja načela nastala još u drugoj polovici dvadesetoga stoljeća. [14]

Prema [14] ta načela su:

- redukcija i fiksacija prijeloma u svrhu obnove anatomskih odnosa
- fiksacija prijeloma koja pruža potpunu ili relativnu stabilnost ovisno o karakteru prijeloma, pacijentu i zahtjevima ozljede
- očuvanje krvne opskrbe mekog tkiva i kosti nježnijom metodom redukcije i pažljivim rukovanjem
- rana i sigurna mobilizacija i rehabilitacija ozlijeđenog dijela tijela i pacijenta kao cjeline.

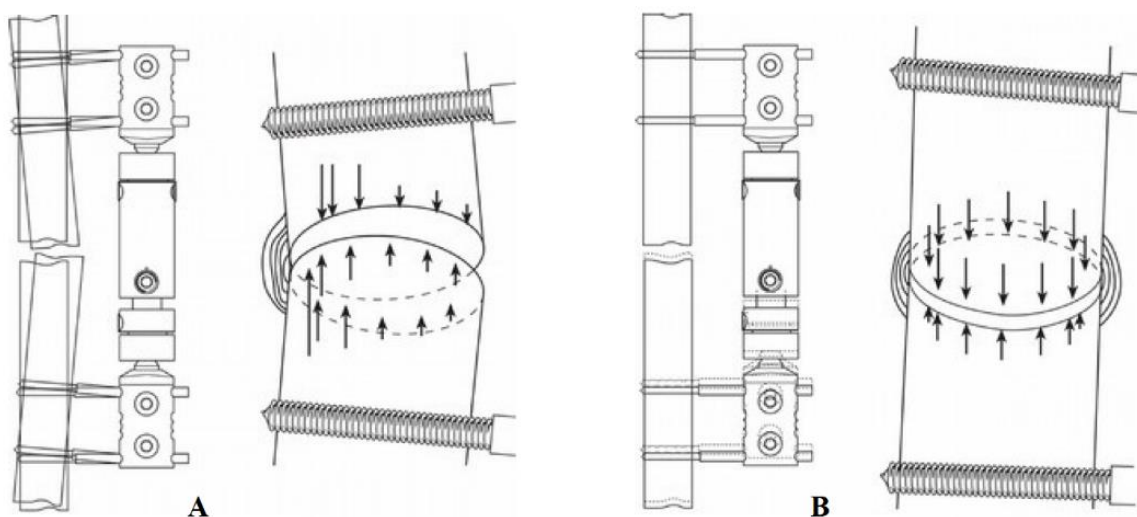
Usprkos činjenici da je povijest vanjske fiksacije počela stotinama godina prije nove ere, uspješnost ove metode liječenja, u prvome redu prijeloma, došla je do izražaja tek između osamdesetih i devedesetih godina prošloga stoljeća. Razlog tomu je povećana komunikacija između zapadnog i istočnog dijela Europe te uspješnost metode nakon riješenih osnovnih problema koji su se uz nju vezivali. Bez obzira na navedeno, Sjedinjene Američke Države su primjer države u kojoj su kirurzi još uvijek u strahu od primjene vanjske fiksacije.

3.2. Načela vanjske fiksacije

Kako je već spomenuto, vanjska fiksacija je minimalno invazivni postupak liječenja prijeloma i drugih zahtjevnih mišićno-koštanih stanja pacijenta. Vanjski fiksator ima dvije uobičajene konfiguracije, a to su ortopedski okvir za kontrolu oštećenja (engl. *damage-control orthopaedic frame*) i okvir za definitivno odnosno konačno zbrinjavanje (engl. *definitive-treatment frame*). Okvir za kontrolu oštećenja je privremeno rješenje u postupku hitnog kirurškog zbrinjavanja odnosno kirurškoj kontroli oštećenja (engl. *damage control surgery – DCS*) koja podrazumijeva ubranu kiruršku intervenciju politraumatiziranih pacijenata sa svrhom zaustavljanja krvarenja i kontaminacije te sprječavanja oštećenja organa. U ovom slučaju se mora uzeti u obzir utjecaj fiksatora na stanje pacijenta i naknadnu konačnu intervenciju koja će uključivati neke druge oblike fiksacije poput pločica ili fiksacije čavlima ili čak ponovo vanjski fiksator. Iz tog razloga je neophodno posjedovati znanje o pretvaranju fiksatora iz DC u DT konfiguraciju. Što se tiče druge spomenute konfiguracije, ona predstavlja konačnu odluku o primjeni vanjskog fiksatora u postupku liječenja. Pri tome je od presudne važnosti razumijevanje regulacije mehaničkih svojstava fiksatora koja izravno utječu na proces cijeljenja što se može smatrati temeljem principa vanjske fiksacije. U slučaju primjene vanjskog fiksatora kao konačnog rješenja u tretmanu, početna konfiguracija mora pružati maksimalnu stabilnost pa će prema tome biti i najkruća i kao takva se pokazala najpovoljnijim okruženjem za zarastanje mekoga tkiva te za rane faze cijeljenja kosti. To znači da se fiksator postupno mora namještati kako bi se prilagodio procesu cijeljenja što uključuje smanjenje krutosti konstrukcije u svrhu prijenosa opterećenja s fiksatora na kost. Potrebno je naglasiti kako se taj proces odvija polagano i to isključivo uz potvrdu biološke aktivnosti koja podrazumijeva stvaranje kalusa. Moguće je zaključiti da se načela vanjske fiksacije svode na konfiguraciju konstrukcije, ali i na pravilan odabir trenutka za smanjenje krutosti odnosno prijenos opterećenja. Ukoliko se to dogodi prerano, rezultirajuća deformacija može dovesti do pseudoartroze. Nasuprot tome, ukoliko se dogodi prekasno, doći će do nepravilnog stvaranja kalusa, resorpcije kostiju, a sukladno tome i

osteopenije odnosno ranog stadija osteoporoze. Krutošću konstrukcije se upravlja izravno njezinom konfiguracijom i to uklanjanjem ili premještanjem šipki, igli i žica uz pažljivo planiranje [15].

Prema [16], pojam dinamizacije podrazumijeva pretvaranje statičke fiksacije u fiksaciju koja dopušta prolaz silama i omogućava stimulaciju područja prijeloma kontroliranim mikropomacima. Ona se dijeli na pasivnu, aktivnu i induciranu. Pasivna dinamizacija se postiže kad pacijent, uz statičku konfiguraciju fiksatora, primijeni silu značajnog iznosa na ud koja je obično iznad 200 N. Pri tom procesu, mikropokreti su ciklični i asimetrično djeluju na kalus savijanjem igli koje su kod fiksatora najelastičniji elementi. Ipak, bitno je napomenuti da se dugotrajnom pasivnom dinamizacijom otvara put pseudoartrozi. S druge strane, aktivnu dinamizaciju je moguće postići na fiksatorima koji posjeduju teleskopske klizace i nju karakterizira simetrična stimulacija stvaranja kalusa tako da se primjenom opterećenja pukotina na mjestu prijeloma zatvara progresivno. Pri tom procesu se teleskopski element pozicionira paralelno u odnosu na os koštanih ulomaka. Naposljetku, inducirana dinamizacija može biti ručna ili mehanička i primjenjuje se prema poznatim količinama i frekvencijama putem vanjskih aktuatora. Brojnim istraživanjima je dokazano uspješnije cijeljenje uz dinamizaciju u odnosu na skupine pacijenata sa statičkom fiksacijom, a pasivna i aktivna dinamizacija su prikazane na slici 11.



Slika 11. Dinamizacija: A – pasivna, B – aktivna [16]

Cilj vanjske fiksacije je pružanje fleksibilne stabilnosti pri čemu je održavanje stabilnosti zadaća konstrukcije fiksatora, a fleksibilnost rezultat vještog rukovanja njegovim komponentama.

Höntzsch u [14] piše da su prednosti ove metode:

- očuvanje krvne opskrbe kosti
- minimalna invazivnost
- ubrzana primjena pogodna za hitno kirurško zbrinjavanje
- stabilizacija otvorenih i kontaminiranih prijeloma
- prilagodba redukcije prijeloma i stabilnosti bez operativnog zahvata
- minimalna prisutnost stranoga tijela
- za primjenu zahtijeva manje iskustva i vještine nego klasična otvorena redukcija i unutarnja fiksacija
- omogućeno ispravljanje deformacija.

3.3. Indikacije

Höntzsch u [14] indikacije za primjenu vanjske fiksacije svrstava u šest skupina. Prva od njih su indikacije za otvorene prijelome s naglaskom na ozbiljnija stanja gdje se vanjski fiksator primjenjuje kao privremeno ili trajno rješenje o čemu je već bilo spomena u prethodnom potpoglavlju. Druga skupina su zatvoreni prijelomi za koje se fiksator bira kao rješenje u slučaju privremenog zatvaranja pri ozbiljnoj politraumi, zatvorenim nagnječenjima mekog tkiva i otrgnuća kože. Treća skupina za koju se indiciraju vanjski fiksatori je pri hitnom kirurškom zbrinjavanju u stanju politraume i to zbog minimalno invazivnog karaktera, mogućnosti primjene za gotovo svaki tip prijeloma dugih kosti te brze stabilizacije prijeloma. Četvrta skupina su zglobni prijelomi koji se inače tretiraju kirurškim zahvatom unutarnje fiksacije otvorene redukcije (engl. *open reduction internal fixation* – ORIF). U slučaju vanjske fiksacije se koristi kombinacija pločica i vijaka s vanjskim fiksatorom koja uglavnom predstavlja privremeno rješenje za zaštitu mekog tkiva u slučaju nestabilnog ili zahtjevnog prijeloma te kod iščašenja zgloba gdje definitivna fiksacija nije poželjna. Najčešće se kao takvo rješenje primjenjuje na zapešću, koljenu i gležnju. Peti primjer indikacije bi bio slučaj liječenja osteoporoze ili drugih bolesti koje zahtijevaju prvotno skraćenje uda te naknadnu distrakcijsku osteogenezu za obnovu duljine. Posljednja skupina koju navodi je indikacija za primjenu fiksatora prilikom izvođenja indirektno redukcije koštanih ulomaka.

Ukratko, vanjska fiksacija se bira kao rješenje u slučaju teških politraumatskih stanja, artrodeze, infekcije, korektivne osteotomije, distrakcijske osteogeneze, za kompleksne ozljede lakta uz primjenu zglobnog vanjskog fiksatora koji omogućava kontrolirane pokrete, ali zahtijeva posebnu preciznost te mnoge druge slučajeve [14].

3.4. Kontraindikacije

Ispravnoj primjeni prethodi detaljno proučavanje metoda postavljanja te koncepta i funkcije pojedinog fiksatora zbog čega se ona tretira kao relativno siguran minimalno invazivan postupak koji je od značajne koristi pri cijeljenju prijeloma. Među ostalima, primjena vanjskog fiksatora na bedrenoj kosti zahtijeva posebnu pozornost zbog učestalosti prijeloma i anatomske presjeka područja odnosno debljine zbog čega je konstrukcija fiksatora često pretjerano nestabilna i dovodi do deformacije koljena [16].


Prema [16] kontraindikacije za primjenu vanjske fiksacije su:

- pretilost
- izražena osteoporoza
- psihološka ili emotivna nestabilnost
- nesuglasnost pacijenta.

4. KONSTRUKCIJSKO RJEŠENJE VANJSKOG FIKSATORA

Danas su na tržištu dostupne mnoge vrste vanjskih fiksatora u različitim izvedbama te nije moguće općenito navesti elemente sadržane u svim skupina. Ipak, neki osnovni elementi koje sadrže fiksatori su vijci, čavli, stezaljke i dodatne šipke dok se kod kružnih i hibridnih pojavljuju još i prstenovi, žice, polu-čavli, upornice itd. U daljnjem tekstu fiksacijske elemente veze kosti i fiksatora poput žica, igli, vijaka i čavala, žargonski, nazivamo pinovima.

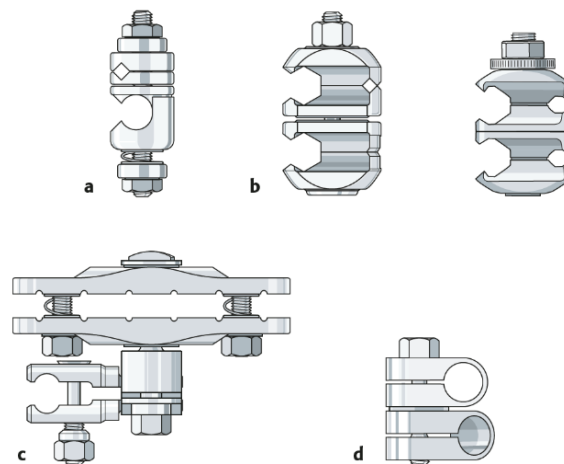
Schanzovi vijci se primjenjuju u rasponu promjera od 2 do 6 mm te mogu biti samourezni i samobušeci. Standardni Schanzovi vijci imaju oblik vrha poput medicinskog instrumenta trokara i oni uvijek zahtijevaju prethodno bušenje. Prilikom bušenja ili uporabom samobušecih vijaka je neophodno neprestano ispiranje kako bi se smanjio utjecaj topline i mogućnost stvaranja nekroze kosti. Primjer tih vijaka se nalazi na slici 12.



Slika 12. Schanzovi vijci: a) Standardni Schanzov vijak, b) Samobušeci Schanzov vijak [AO Principles of Fracture Management]

Ti su vijci dizajnirani za upotrebu na području metafize kosti. Odabrani promjer ovisi o sustavu fiksacije koji se primjenjuje odnosno o karakteru prijeloma i veličini kosti. Steinmannovi čavli se, također, umeću kroz kost i mogu biti s navojem ili bez njega te imaju trokarni vrh. U slobodnom prijevodu se umjesto čavala još koristi i izraz igle, a glavne razlike između čavala i vijaka su prisutnost ili odsutstvo finog ili grubog navoja i izgled vrha. Mogu biti od nehrđajućeg čelika, titana i s hidroksiapatitnom prevlakom. Zbog hidroksiapatitnog karaktera kosti to je vrlo dobro rješenje jer kost može srasti sve do čavla i smanjuje se mogućnost labavljenja spoja [14,17,18].

Stezaljke povezuju cijevi ili šipke koje čine okvir fiksatora s vijcima ili čavlima ili, u posebnim izvedbama, služe za međusobno povezivanje cijevi ili šipki. Ovisno o elementima koji se spajaju stezaljkom, postoji više vrsta od kojih su neke novije prikazane na slici 12. Te nove generacije stezaljki imaju povećanu prilagodljivost odnosno podržavaju umetanje više šipki, cijevi i vijaka te ih je moguće aksijalno pomicati bez dodatnog pritezanja [14].



Slika 13. Stezaljke: a) za spajanje Schanzovog vijka i cijevi (šipke), b) za spajanje dvije cijevi (šipke) ili dva Schanzova vijka, c) univerzalna stezaljka, d) za spajanje dvije cijevi (šipke) [14]

Kako bi se formirao okvir fiksatora, vijci se stežu na dodatne šipke ili cijevi koje se klasificiraju u skupine prema duljini gdje u velikoj skupini set sadržava i čelične cijevi i šipke od karbonskih vlakana dok recimo srednja skupina sadržava samo šipke od ugljičnih vlakana. Svaka ta skupina ima sebi podređenu skupinu Schanzovih vijaka. Te šipke mogu biti modificiranoga oblika što znači da mogu biti zakrivljene ovisno o području prijeloma. Primjer šipki i cijevi velike skupine je prikazan na slici 14 [14].



Slika 14. Šipke i cijev velike skupine [14]

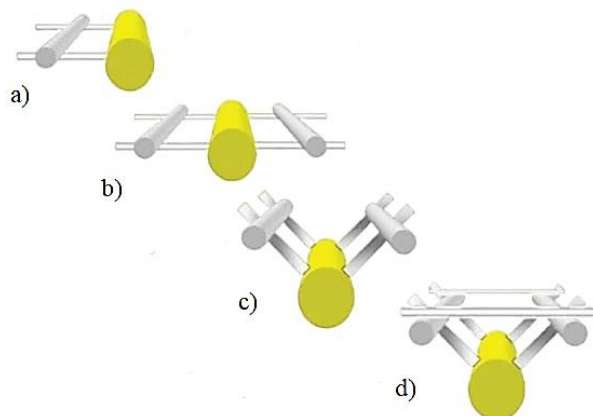
4.1. Grupe vanjskih fiksatora

Prema [3] fiksatori se, što se tiče uloge, dijele na:

- stabilizacijske
- kompresijske
- distrakcijske.

Uloga u tome smislu podrazumijeva odnos koštanih ulomaka koji proizlazi iz odabranog fiksatora. Stabilizacijski fiksator podrazumijeva stabilizaciju ulomaka bez kompresije, kompresijski pobuđuje interfragmentarnu kompresiju ulomaka, a distrakcijski se primjenjuje u slučajevima manjka koštane mase te prema svome nazivu služi za održavanje duljine uda [3].

S obzirom na to da se fiksatori mogu postavljati samo u jednoj ili dvije ravnine s jedne ili dvije strane ozlijeđenog uda, postoji i takva podjela koja se često pronalazi u literaturi. Ukoliko je postavljen samo s jedne strane uda, onda je to monolateralni ili unilateralni fiksator, a ukoliko je postavljen s dvije strane, onda je to bilateralni fiksator. Glede ravnina fiksacije, može biti uniplanarni, biplanarni i multiplanarni. Kako se i može naslutiti, uniplanarni podrazumijeva samo jednu ravninu, biplanarni dvije ravnine, a multiplanarni više ravnina. Uz prethodno napisano, sad moguće je razlikovati fiksatore prema slici 15 [17,19].



Slika 15. a) monolateralni uniplanarni, b) bilateralni uniplanarni, c) bilateralni biplanarni („V“ konfiguracija), d) bilateralni biplanarni („delta“ konfiguracija) [19]

U različitim literaturama je moguće zateći svrstavanje konfiguracija delta i V u monolateralne fiksatore uz objašnjenje da su njihovi elementi smješteni jedni u odnosu na druge pod kutem manjim ili jednakim 90° . Također se mogu susresti i trilateralni i kvadrilateralni fiksatori, a

najbolji i najčešći primjer multiplanarnog je kružni fiksator. U veterinarskoj literaturi se, prema [20], linearni fiksatori često svrstavaju u četiri osnovna tipa:

- IA – unilateralni uniplanarni
- IB – unilateralni biplanarni
- II – bilateralni uniplanarni
- III – trilateralni biplanarni.

Terminologija vezana uz konfiguraciju elemenata vanjskog fiksatora u smislu razmještaja po stranama uda i broju ravnina se vrlo često upotrebljava u samom nazivlju. AO skupina u svojim priručnicima spominje modularne, kružne ili prstenaste, hibridne, jednocjevaste i zglobove fiksatore [14,17].

Pregledom literature, moguće je zaključiti da je svrstavanje fiksatora u skupine odluka subjektivnog karaktera donesena po vlastitom nahođenju istraživača ili liječnika ovisno o tematici koja se iznosi. Iz tog razloga, u ovome radu je detaljna klasifikacija svedena na terminologiju koja se danas javlja na tržištu i usko je vezana s oblikom, fleksibilnošću i područjem primjene vanjskoga fiksatora. U skladu s time, četiri vrste su izdvojene i detaljno opisane kako slijedi uz navedene primjere modularnih izvedbi. Te četiri izvedbe su kružni, monolateralni, hibridni i zglobovi vanjski fiksator. Uz monolateralne, postoje i bilateralni fiksatori koji su zbog rijetke primjene izostavljeni iz ovoga poglavlja.

Prema [15], modularni fiksatori su moderna alternativa monolateralnih fiksatora što bi značilo da se taj naziv koristi isključivo za fiksatore koji se nalaze s jedne strane uda međutim to nije točno. Detaljnim pregledom trenutnog stanja tržišta može se primijetiti da pridjev „modularni“ opravdava fleksibilnost koncepta fiksatora. Takav fiksator bi, istina, mogao biti samo s jedne strane uda, ali i ne mora biti jer se i spomenutom Taylorovom prostornom fiksatoru pridružuje svojstvo modularnosti, a njega je logičnije svrstati u kružne fiksatore. Tako se može zaključiti da sve vrste fiksatora mogu biti modularne i tako predstavljaju modernizirane fleksibilne izvedbe klasičnih vrsta fiksatora.

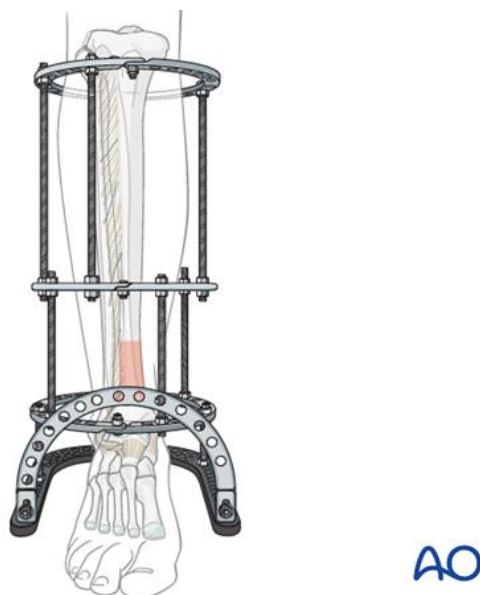
4.1.1. Kružni vanjski fiksator

Prema [21], metodu kružne vanjske fiksacije je prvi predstavio kirurg Joseph Bittner 1934. godine, ali za puno veći uspjeh ove metode je zaslužan jedan od najpoznatijih vanjskih fiksatora – Ilizarov fiksator. On je već dugo sinonim kružne fiksacije, a upotrebljava se za produljenje

ekstremiteta, ispravljanje deformacija, liječenje prijeloma i pseudoartroza. Metoda liječenja po Ilizarovu se temelji na načelima distrakcijske osteogeneze o čemu je već bilo spomena.

Prema [16], osnovna načela odnosno kratke smjernice primjene kružnog fiksatora su:

- predoperativno planiranje
- razmatranje odgode primjene okvira kod politraumatskih pacijenata
- poznavanje anatomije područja presjeka
- najmanje 2 cm zračnosti između prstena i kože
- izbjegavati vezivanje tkiva kako bi se zaštitio pokret zglobova
- obično dva prstena iznad i dva ispod prijeloma.



Slika 16. Kružni vanjski fiksator [22]

Kružni fiksator u jednoj svojoj konfiguraciji prikazanoj na slici 16 se sastoji od 4 skupine dijelova. Prvu skupinu predstavljaju prstenovi koji mogu biti potpuni ili djelomični (1/2 ili 5/8). Puni prstenovi daju najveću krutost konstrukcije, a djelomični prstenovi odnosno lukovi se koriste najčešće na području zglobova zbog ograničenog dostupnog prostora. Drugu skupinu čine šipke za povezivanje prstenova koje su obično navojne tako da se može osigurati tlak ili vlak između prstenova. Treću skupinu čine žice, igle i čavli odnosno pinovi koji povezuju kost i prstenove. Promjer im je obično od 1,5 mm do 1,8 mm, a neke podvrste su žice sa *stoperima* (engl. *stopper wires*) ili *olivama* (engl. *olive wires*) odnosno stoperske ili olivarne žice. One se mogu zamijeniti polupinovima (engl. *half-pins*). Četvrtu skupinu čine drugi posebni dijelovi koji uključuju pločice, zglobove, upornice, lukove, stezaljke i drugi manji elementi [16].

Prema [16], indikacije za primjenu kružnoga fiksatora se dijele na apsolutne i relativne.

Apsolutne indikacije su:

- prijelom praćen gubitkom koštane mase
- inficirani prijelom
- prijelom na području spoja metafize i dijafize (izbjegavati zglobne prijelome)
- kominutivni prijelom dijafize
- Schatzker tip V bikondilarni prijelom tibije
- prijelom s prethodno postojećom koštanom deformacijom ili neskladnom duljinom udova
- odgođena prijava prijeloma (poteškoće s obnavljanjem poravnanja koštanih ulomaka).

Neke od relativnih indikacija su prijelomi distalnog dijela goljenične kosti, prijelomi s ozbiljnom destrukcijom zgloba koji uzrokuju primarnu artrodezu, otvoreni prijelomi kod djece te Schatzker VI zglobni prijelomi proksimalnog dijela goljenične kosti [16].

Prema postojećim iskustvima, ne postoje indikacije ni potrebe za primjenom kružnog fiksatora na ključnoj, palčanoj i lakatnoj kosti. Također je vrijedno napomenuti da njegova primjena na nadlaktičnoj kosti zahtijeva visoku preciznost i veliko znanje o anatomiji područja pa se u te svrhe rijetko koristi [16].

Glavna prednost kružnih vanjskih fiksatora je istovremeni prolaz osi opterećenja i osi korekcije kroz centar kružnog sustava i duž osi kosti. Općenito, ova metoda vanjske fiksacije se koristi pri zahtjevnim korekcijama u više ravnina, produženju skraćenih udova i pri liječenju teških prijeloma te se uz nju usko veže spomenuta značajka rane rehabilitacije i omogućenog pokreta. Zaključno, kružne fiksatore karakterizira kontrolirana kompresija te smanjeno smicanje i povećana mogućnost mikropokreta. Kružni vanjski fiksator pruža izrazitu vanjsku stabilnost s obzirom na to da predstavlja multiplanarnu fiksaciju. Njegova se krutost mijenja ovisno o konfiguraciji, broju prstenova i upotrebi različitih vrsta žica poput Kirschnerovih žica i Schanzovih vijaka. Značajke besprijelejnoga vanjskog fiksatora koje posjeduje ova skupina, a koje uključuju prilagodljivost, stabilnost, omogućen pokret zglobova i omogućeno ispravljanje deformacija druge vrste fiksatora teško mogu postići svojom konfiguracijom. Unatoč tome, danas se u razvijenijim sredinama rijetko pribjegava primjeni kružnih fiksatora najprije zbog njihove robusnosti [14,18].

4.1.1.1. Taylorov prostorni fiksator

Po uzoru na Ilizarov kružni fiksator, danas je dostupan puno fleksibilniji i često korišten Taylorov prostorni fiksator prikazan na slici 17.



Slika 17. Taylorov prostorni fiksator [23]

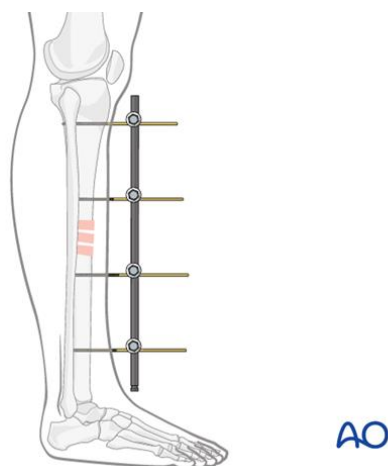
On se sastoji od šest teleskopskih upornica koje povezuju dva prstena. Svih šest upornica (engl. *struts*) ima promjenjivu duljinu i to neovisno o drugima što znači da omogućava aksijalni pomak u šest različitih osi. U skladu s time, naziva se i heksapodnim fiksatorom. Podatke o koštanom stanju kirurg unosi u računalnu aplikaciju u kojoj se oni interpretiraju te se na temelju toga stvara plan liječenja. Prema tome planu, provodi se svakodnevna prilagodba upornica pri čemu se primjećuje i razmještanje prstenova što na kraju dovodi do pomicanja koštanih ulomaka u svrhu ispravljanja ili cijeljenja [24].

Indikacije za primjenu kružnog fiksatora koje se odnose na odgođenu prijavu prijeloma koja rezultira poteškoćama s obnavljanjem poravnanja koštanih ulomaka te prijelome s koštanom deformacijom se danas uglavnom odnose upravo na primjenu Taylorovog fiksatora [16].

4.1.2. Monolateralni vanjski fiksator

Prema već definiranoj terminologiji, formirala se skupina monolateralnih ili unilateralnih fiksatora. Oni se postavljaju s jedne strane tretiranog uda pri čemu je aksijalna os fiksatora uglavnom paralelna s aksijalnom osi kosti uz iznimku kod primjene na zdjelici. Pri tome oni obuhvaćaju kružni isječak na ekstremitetu s kutem manjim ili jednakim 90° što znači da svi

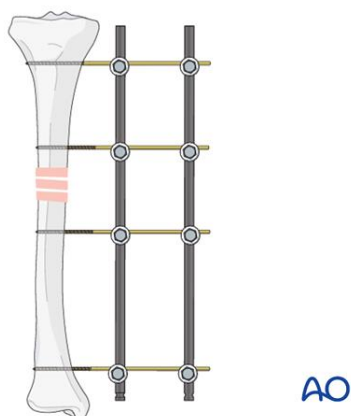
elementi fiksatora ne moraju nužno biti paralelni s osi kosti, ali da svakako moraju biti unutar tog određenog kuta. Također je korisno spomenuti naziv cjevasti fiksator (engl. *tubular fixator*) koji se pojavljuje zbog tehničke karakteristike prisutnosti cijevi kao glavnoga dijela ove vrste fiksatora. Na slici 18 se nalazi najjednostavniji tip ovakvoga fiksatora [25].



Slika 18. Monolateralni vanjski fiksator [26]

Većina monolateralnih fiksatora postoji u jednoj od dvije vrste. Prva vrsta su unaprijed sastavljeni fiksatori odnosno oni koji su sastavljeni prije primjene na ozlijeđeno područje. Za njih se uglavnom koristi spomenuti naziv cjevasti fiksator. Druga vrsta su fiksatori koji se sastavljaju nakon umetanja vijaka odnosno čavala. Oni omogućavaju kirurgu slobodu izbora i konfiguracije prema konkretnoj kliničkoj situaciji, ali uz uvećan faktor ljudske greške pri postavljanju [25].

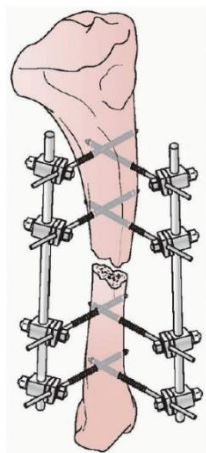
U svom najjednostavnijem obliku, monolateralni fiksatori imaju tri osnovne komponente. To su šipke odnosno cijevi koje čine okvir fiksatora, pinovi i stezaljke. Pri tome postoje dvije vrste stezaljke – one koje povezuju vijke i šipke te one koje međusobno povezuju šipke. Šipke odnosno cijevi su dostupne u različitim promjerima i materijalima koji utječu na krutost konstrukcije. Nehrđajući čelik su zamijenili aluminij i ugljična vlakna i to na način da se koriste šipke punog poprečnog presjeka umjesto čeličnih cijevi poprečnog presjeka kružnog vijenca. Iako veći promjer izravno povećava krutost, uobičajena je i upotreba dvostrukih šipki manjega promjera za povećanje fleksijske krutosti prema slici 19. Pri tome je povoljno za krutost da prva šipka bude što bliže kosti, ali da su međusobno što više razmaknute [27].



Slika 19. Monolateralni vanjski fiksator povećane krutosti [26]

Stabilnost se poboljšava povećanjem broja i promjera pinova, broja šipki, udaljenosti između čavala, smanjenjem udaljenosti okvira od kosti i postavljanjem pinova u različitim ravninama odnosno multiplanarnom fiksacijom [27].

Glede sigurnih zona, monolateralni fiksatori obično nalaze na anteromedijalnoj površini goljenične kosti. Tako postavljeni su sigurni i stabilni za privremene metode liječenja, a u slučaju dugotrajnijeg konačnog zbrinjavanja njihova primjena zahtijeva dodatnu stabilizaciju. Bitno je naglasiti da u slučaju privremenog tretmana, ukoliko su u pitanju kominutivni odnosno nestabilni prijelomi uz prisutnost više koštanih krhotina, jednostavni okviri montirani na anteromedijalnu poziciju ne mogu pružiti dovoljnu stabilnost tako da je potrebno optimiziranje ravnine postavljanja uzimajući u obzir silu koja je dovela do prijeloma. Tad bi se mogla pojaviti potreba za biplanarnim monolateralnim vanjskim fiksatorom, a jedna od takvih konfiguracija se naziva delta fiksator i prikazan je na slici 20.



Slika 20. Delta monolateralni fiksator [28]

Njegovom primjenom se osigurava kontrola savijanja u sagitalnoj i koronalnoj ravnini, visoka otpornost na uvijanje te fiksiranje prijeloma pri kojima je najučinkovitija ravnina izuzeta od sigurnih prolaza za umetanje pinova i kominutivnih prijeloma [25].

Prema [16], u ortopedskoj kirurgiji se monolateralni vanjski fiksatori koriste u slučaju:

- produljenja uda
- pseudoartroze
- korektivne osteotomije
- rekonstrukcijske operacije zbog gubitka svojstava
- visokoenergetskih pilon prijeloma (rasponski vanjski fiksator).

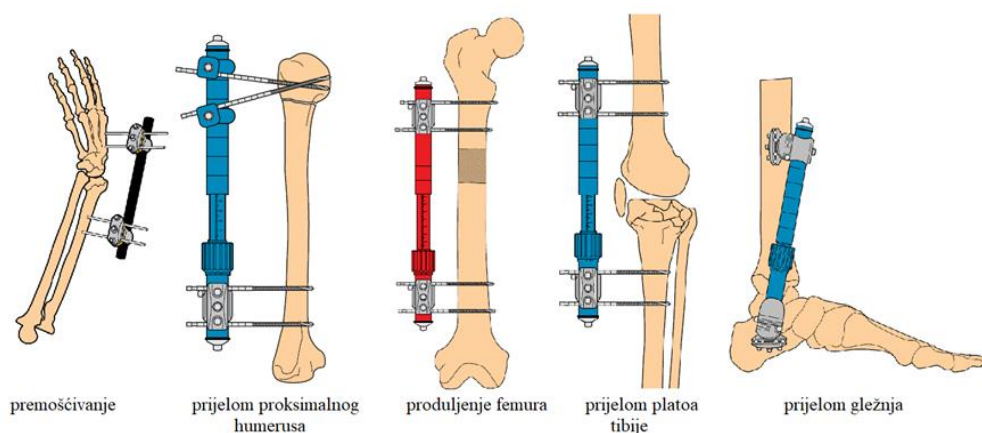
Prema postojećim slučajevima, najveća indikacija za primjenu monolateralnog fiksatora je prijelom distalnog radijusa odnosno donjeg kraja palčane kosti uz ili bez dodatne unutarnje fiksacije. Općenito, ova skupina fiksatora se u najvećem broju slučajeva koristi za hitno zbrinjavanje s obzirom na to da je njihovo postavljanje najjednostavnije zbog čega je skraćeno vrijeme trajanja fiksiranja čime se posljedično smanjuje i gubitak krvi [16].

Prednost monolateralnih fiksatora se svodi uglavnom na primjenu polupinova kojima se izbjegava dodatna šteta na neurovaskularnim strukturama nasuprot mjesta umetanja te brza primjena i pojednostavljeno predoperativno planiranje. Činjenica je da se danas rijetko primjenjuju obični monolateralni fiksatori tako da je cjevasti fiksator s klizačima sinonim monolateralne fiksacije.

4.1.2.1. Cjevasti vanjski fiksator

Naziv cjevastog vanjskog fiksatora je nastao slobodnim prijevodom (engl. *monotube external fixator*). On se najčešće primjenjuje za produljenje ili skraćivanje udova, ispravljanje rotacijskih deformacija i segmentalni koštani transport [18].

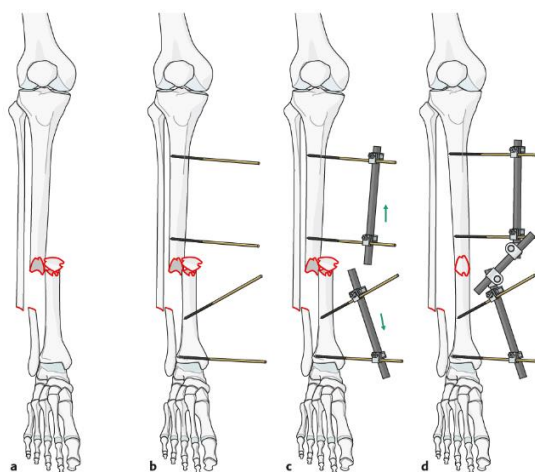
Primjer ovakvoga fiksatora je *Monotube Triax External Fixator* koji se opisuje kao dinamički aksijalni fiksator namijenjen redukciji prijeloma. Njegova modularnost i višestruke mogućnosti repositioniranja omogućuju obnovu anatomije u tri ravnine. Tri osnovne komponente ovoga fiksatora su dinamička cijev odnosno teleskopski element i dvije vrste stezaljki, a primjeri njegove primjene su prikazani na slici 21 [29].



Slika 21. Primjeri primjene *Monotube Triax* fiksatora [29]

4.1.2.2. Rasponski vanjski fiksator

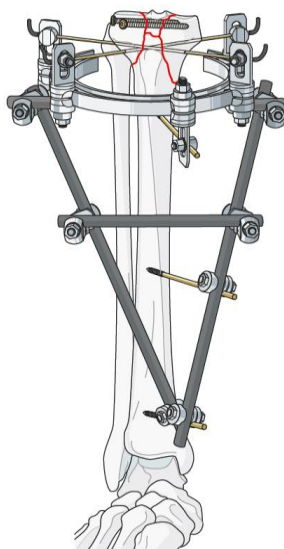
Većina monolateralnih vanjskih fiksatora koji se upotrebljavaju na području zglobova su rasponski fiksatori (engl. *spanning fixators*) koji se također temelje na ligamentotaksiji odnosno primjeni kontinuirane aksijalne sile u svrhu približavanja koštanih ulomaka. To su modularni vanjski fiksatori čiji se dijelovi mogu spajati na različite načine u različite oblike u svrhu cijeljenja prijeloma ili premošćivanja zglobova. Prema slici 22, primjer ovakvog sustava fiksiranja započinje umetanjem dva Schanzova vijka u proksimalni i dva Schanzova vijka u distalni koštani ulomak. Nakon toga se proksimalni vijci povezuju na jednu cijev ili šipku te isto vrijedi za distalne vijke. Tako se stvaraju dva poluokvira, po jedan za svaki ulomak. Na koncu se ta dva poluokvira labavo povežu pomoću treće cijevi ili šipke. Nakon što se provede redukcija koštanih ulomaka, treća cijev se pritegne i tako prijelom postaje fiksiran [14,17].



Slika 22. Metoda modularne redukcije od otvorenog do fiksiranog prijeloma [14]

4.1.3. Hibridni fiksator

Hibridni vanjski fiksator kombinira fiksaciju tankim žicama i vanjskim prstenom na području zgloba i fiksaciju čavlima na području dijafize. Ta kombinacija je ostvarena zategnutim Kirschnerovim žicama i konvencionalnim Schanzovim vijcima, a umjesto punih kružnih prstenova se koriste djelomični. Jedna konfiguracija hibridnog vanjskog fiksatora je prikazana na slici 23.



Slika 23. Hibridni vanjski fiksator [14]

Ova vrsta fiksatora je razvijena u svrhu implementacije pritegnutih žica za stabilizaciju periartikularnih prijeloma, a izbjegavanja formiranja kompleksne potpune kružne strukture fiksatora. Početne jednostavne konfiguracije hibridnog fiksatora koje su uključivale periartikularni prsten pritegnut žicama na monolateralnu šipku koja je potom s kosti povezana pomoću dva ili tri polupina su naknadno pokazale mehaničku nestabilnost pri podnošenju opterećenja uz rezultirajuće nepravilno ili potpuno nesrastanje. To se događalo najčešće zbog umetanja samo dvije žice i to pod kutem od 90° što je vrlo nepovoljno zbog anatomije periartikularnih područja, ali nužno za onemogućavanje iznenadnog klizanja kosti te zbog povećane udaljenosti između polupinova i područja prijeloma [14,28].

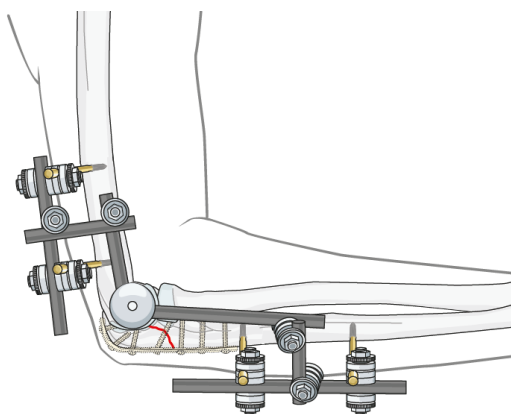
Ovi fiksatori su dizajnirani s namjerom fiksiranja složenih proksimalnih i distalnih prijeloma goljenične kosti. Pri tome, osobito onih prijeloma koji se nalaze oko zgloba i to kad ozljede mekog tkiva sprječavaju otvorenu redukciju i unutarnju fiksaciju ili kad vrsta prijeloma ne dopušta umetanje Schanzovih vijaka odnosno klasičnu konfiguraciju nekog od predstavljenih

vrsta fiksatora. Glede vrste prijeloma, koriste se za poprečne, kose i kominutivne dijafizne prijelome [30,31].

Zaključno, pojam hibridne metode u kontekstu vanjske fiksacije danas podrazumijeva upotrebu polupinova i žica u istome okviru koji uključuje i prstenove i monolateralne šipke. Stabilnost takvoga fiksatora se ostvaruje fiksacijom periartikularnih područja prstenom i najmanje trima pritegnutim žicama uz dodatno osiguranje polupinovima. Glavna prednost ovoga fiksatora je udobnost pri nošenju i manja robusnost. Usporedbom s kružnim vanjskim fiksatorima, kružni se bolje odupiru deformacijama uslijed aksijalnog i savojnog opterećenja pri čemu su linearnim elementima osigurani mikropokreti, a ova vrsta fiksatora obuhvaća najbolje značajke kružnih i monolateralnih fiksatora [18,28].

4.1.4. Zglobni vanjski fiksator

Zglobni vanjski fiksator (engl. *hinged external fixator*), prikazan na slici 24, zadržava prednosti statičke fiksacije uz određeni raspon pokreta za anatomske zglob. Osnovnu razinu ovih fiksatora čine dva kruta tijela međusobno ograničenog gibanja u odnosu na jednu os. Zglobna vanjska fiksacija u svojim načelima podrazumijeva podudaranje osi rotacije tih dvaju krutih tijela sa stvarnom anatomskom osi rotacije zgloba i održavanje stabilnosti zglobu pridruženih kostiju [32].



Slika 24. Zglobni fiksator za lakat [14]

Primjena zglobnih fiksatora se uglavnom odnosi na područje lakta, ali u ograničenim mjerama s obzirom na to da je vrlo teško postići podudaranje osi fiksatora s anatomske osi lakta odnosno osi rotacije umjetnog i stvarnog zgloba te zbog problema uslijed kontakta s mekim tkivom [33].

Dijelovi ove vrste fiksatora se ne razlikuju pretjerano u odnosu na već spomenute vrste s tim da u ovome slučaju imamo prisutan i zglob koji ih karakterizira. Prema [32,34], glavna podvrsta zglobnih fiksatora, lakatni fiksatori su kategorizirani u monolateralne ili uniplanarne te multiplanarne te kao takvi imaju svoje značajke, prednosti i nedostatke. Uniplanarni fiksatori slabije nadražuju živce, omogućavaju savijanje i istežanje, ali uz ograničene lateralne pokrete i rotaciju u odnosu na nepomičnu os te su jednostavniji za izradu i primjenu. Jedan takav fiksator je prikazan na slici 25.



Slika 25. Unilateralni lakatni zglobni fiksator [32]

Multiplanarni fiksator pruža kruću fiksaciju te je njime omogućeno i višeravninsko upravljanje laktom odnosno njegovom rotacijom, ali je glomazniji i teži za izradu i primjenu na račun čega je i stabilniji u odnosu na uniplanarni [32].

Na slici 26 je prikazan primjer multiplanarnog zglobnog fiksatora.



Slika 26. Multiplanarni lakatni zglobni fiksator [32]

Upotreba lakatnog fiksatora ima četiri glavne indikacije, a to su:

- kontinuirana i trajna nestabilnost lakta nakon rekonstrukcije i liječenja koštane i ligamentarne lezije
- zaštita kirurških rekonstrukcija u slučaju složenih nestabilnosti lakta
- redislokacija nakon kirurških zahvata
- služba početnog stabilizatora za kiruršku kontrolu oštećenja.

Ukratko, stanja lakta za primjenu zglobnog fiksatora uključuju ankilozu ili kontrakturu lakta, akutnu ili kroničnu nestabilnost lakta i artritis. Infekcija na području zgloba se smatra apsolutnom kontraindikacijom uz nepoznavanje opreme i njezine tehničke primjene te neslaganje pacijenta. Komplikacije uslijed primjene uključuju infekcije, neprestanu nestabilnost, ozljede živaca, ijtrogene prijelome i heterotopsko okoštavanje [33,35].

Bez obzira na postojanje zglobnih vanjskih fiksatora, metoda vanjske fiksacije se izbjegava kod zglobnih prijeloma s obzirom na to da se razlikuju zahtjevi fiksiranja u takvom slučaju s uvjetima vanjske fiksacije. Ti zahtjevi uključuju točnu redukciju zgloba i krutu fiksaciju uz rijetko postavljanje preduvjeta ranog oslanjanja na tretirani ud dok se najpovoljniji uvjeti za vanjsku fiksaciju ostvaruju primjenom fiksatora bez otvaranja područja prijeloma uz preduvjet ranog oslanjanja. Zbog toga se kod zglobnih prijeloma uglavnom pribjegava unutarnjoj fiksaciji iako se ponekad ove dvije metode kombiniraju i to često u slučaju prijeloma na proksimalnom dijelu goljenične kosti gdje vanjski fiksator ima ulogu stabilizacije koštanih ulomaka i dijafize, a unutarnji fiksira zglobno područje [16].

Svi vanjski fiksatori neutraliziraju sile u ozlijeđenom ud u sve dok on ne zacijeli dovoljno da bi ih sam mogao prihvatiti i prenositi, a zglobni istodobno omogućavaju i gibanje pripadajućeg zgloba kako bi meka tkiva zacijelila s pravilnim ravninama klizanja i približno ispravnom duljinom i napetošću. Sukladno potrebama, iako vrlo rijetko, pribjegava se ovim vrstama fiksatora kao potpori pravilnom koštanom cijeljenju [32].

4.2. Materijali

Pri pronalasku odgovarajućega materijala u procesu dizajniranja konstrukcije vanjskoga fiksatora, a i drugih medicinskih konstrukcija, potrebno je skrenuti pozornost na elemente koji će u svojoj primjeni biti u izravnoj ili neizravnoj interakciji s ljudskim tijelom. Općenito, poželjna svojstva takvoga materijala su netoksičnost, korozijska otpornost, statička i dinamička izdržljivost, povišena čvrstoća i žilavost te nizak modul elastičnosti. Fiksator mora moći

podnijeti nametnuto opterećenje te različite uvjete kliničke prakse poput sterilizacije pri temperaturi od 134 °C i pri tlaku od 304 kPa. Najčešće korišteni materijali su nehrđajući čelici, superlegure na bazi kobalta, titan i titanove legure, aluminijske legure i različiti kompoziti. Veliki problem u primjeni metalnih materijala je upijanje rendgenskih zraka koje otežava radiološko promatranje procesa cijeljenja što se rješava odabirom kompozitnih materijala. U današnje se vrijeme često pri izradi elemenata fiksatora koji ne dolaze u interakciju s kosti i mekim tkivom, proizvodnja priklanja izboru polimernih materijala i to posebno poli(eter-eterketona) u izvornom obliku ili ojačanog ugljičnim vlaknima [36,37].

Jedno od kritičnih mjesta, ovisno o materijalu, su dodiri anatomskih segmenata s iglama, šipkama ili vijcima koje vežu fiksator i kost. Kao posljedica tog dodira se često javljaju infekcije i popuštanje spoja što se pokušavalo spriječiti različitim prevlakama od titanija, srebra i hidroksiapatita. Istraživanjima se kasnije pokazalo da upotrebom srebrenih prevlaka dolazi do povećanja njegove koncentracije u krvi te su njegove prevlake odbačene kao moguće rješenje problema. Danas je najveći fokus na proučavanju učinka hidroksiapatitnih prevlaka za koje se navodi da poboljšavaju oseintegraciju i mehaničku stabilnost spoja kosti i metalnih elemenata fiksatora i to povećanjem potrebnog momenta izvlačenja elementa te smanjenjem učestalosti popuštanja i inficiranja [38,39].

4.2.1. Zahtjevi

Prema [40,41], neki od zahtjeva koji se postavljaju na materijale elemenata fiksatora su:

- prikladna mehanička svojstva
- optimalna masa
- izuzetna korozivna otpornost
- visoka kvaliteta površinske obrade
- radiolucencija - malo upijanje rendgenskih zraka vanjskih elemenata fiksatora smanjuje operativno vrijeme i izlaganje zrakama za pacijente i kirurge
- primjena nanotehnologije - omogućava antibakterijsku zaštitu
- cijena.

Navedene zahtjeve je moguće ispuniti različitim pristupima poput primjene novih materijala, optimiziranjem dizajna konstrukcije, eksperimentima, numeričkim modeliranjem te mjerenjem stvarnih opterećenja.

4.2.2. Rezultati istraživanja o materijalima

Što se tiče kompozitnih materijala, u [37] se za uložnu maticu i cijev fiksatora koristio kompozit s polifenilensulfidnom matricom ojačanom ugljičnim vlaknima (C/PPS). Ispitivanjem je zaključeno da materijal ispunjava zahtjeve za statička i dinamička ispitivanja te je fiksator bio ponovo upotrebljiv.

U [40] su autori za istraživanje koristili prstenove i šipke izrađene od kompozita ugljičnih vlakana i matrice epoksidne smole. Ostali materijali korišteni u konstrukciji su nehrđajući čelik i titanij. Rezultati dobiveni FEM analizom su pokazali smanjenje mase 63 % u odnosu na metalni fiksator uz zadovoljavajuću čvrstoću konstrukcije. Faktor sigurnosti prstenova je bio nešto niži od očekivanog te su predložili izmjenu konstrukcije u svrhu njegovog povećanja.

Vrijedno je zapaziti rezultate istraživanja prema [41] gdje su uspoređene dvije vrste fiksatora različitih materijala za prijelom zdjelice. Prvo rješenje je bilo potpuno metalno, a drugo djelomično metalno uz kompozitne šipke načinjene od ugljičnih vlakana. Usporedbom su uočili prednost drugoga rješenja u smislu dodatne antibakterijske zaštite, radiolucencije, opadanja mase i povećanja krutosti fiksatora te opadanje maksimalnog naprezanja i deformacije. Također je uočeno poboljšanje kod udobnosti za pacijenta i procjenjene pouzdanosti fiksatora. Jedino što se nije promijenilo u odnosu na potpuno metalno rješenje je bila jednostavnost sklapanja fiksatora koja je ostala jednaka.

Usprkos odličnim svojstvima i rezultatima koje donosi primjena titanija u medicinskim konstrukcijama, raznim istraživanjima objedinjenim u [42] se pokazalo da se puno bolja svojstva fiksatora ostvaruju izradom dijelova od nehrđajućeg čelika što se posebno odnosi na elemente u dodiru s kosti poput pina.

4.3. Recikliranje vanjskih fiksatora

Prema [43], mnogi fiksatori se neprikladno i nesavjesno odlažu zbog manjka znanja i komunikacije te rasprave o tome trebaju li se oni tretirati kao implantati. Osim gomilanja otpada, tema recikliranja, prerade i ponovne upotrebe fiksatora se treba razmotriti glede etičkih pitanja, njihove mehaničke učinkovitosti i ekonomske isplativosti zbog povećane upotrebe fiksatora kao DCS rješenja.

Poznato je da je FDA odobrila samo jednu primjenu fiksatora, ali tvrtke koje se bave preradom i recikliranjem fiksatora tretira kao i proizvođače uređaja. Također, početkom 21. stoljeća je

FDA kategorizirala medicinske uređaje za recikliranje i preradu gdje su svi elementi vanjskih fiksatora osim pinova opisani kao niskorizični [44].

U pogledu testiranja mehaničkih svojstava korištenih fiksatora, literatura je oskudna, a u [45] je provedeno istraživanje o razlici savojne krutosti i čvrstoće novih i upotrijebljenih šipki fiksatora. Primijećena je razlika od oko 6 % glede smanjenja krutosti i oko 2 % glede smanjenja čvrstoće. Prema autorima, s obzirom na to da se te vrijednosti nisu značajno razlikovale od onih koje su se reklamirale za nove šipke, pretpostavlja se da je ponovna upotreba moguća najmanje jedanput iako je istraživanje obavljeno relativno površno odnosno bez uzimanja faktora vremena u obzir.

Istraživanjem provedenom u [46], unatoč 25 % uštedi za pacijenta, 13 % odabrane grupe pacijenata nije pristalo na liječenje recikliranim fiksatorom što djelomično može upućivati i na slabu komunikaciju ili krive informacije dobivene od strane liječnika.

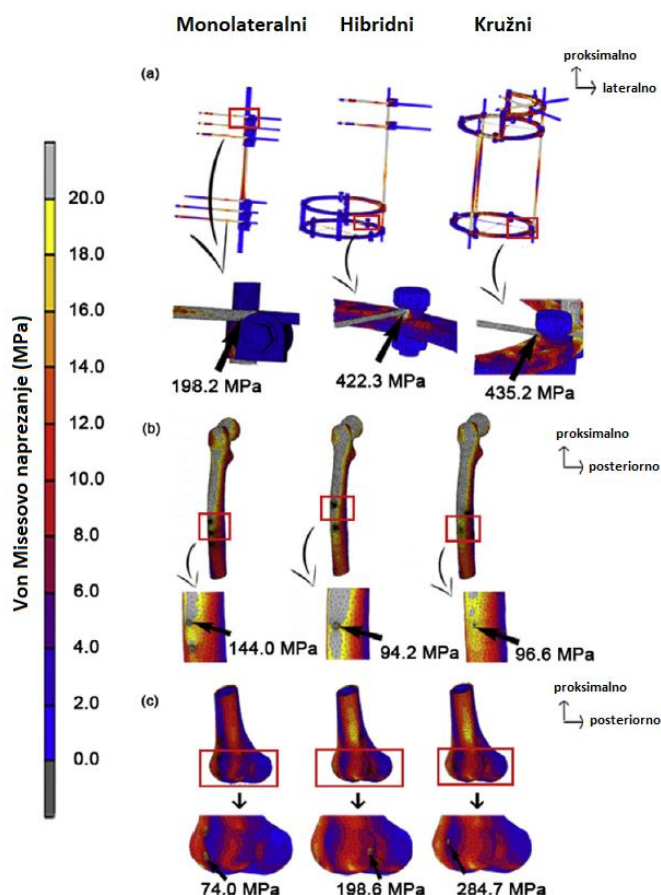
S druge strane, autori u [47] smatraju da se mehaničke promjene u fiksatorima događaju odmah po njihovom pritezanju te da njihova svojstva ne mogu biti obnovljena, ali priznaju i da se velike razlike glede ekonomske isplativosti ne javljaju. Prema njima, naknade za osiguravanje kvalitete, liječnika i proizvođača, porezne posljedice i odgovornost za proizvod bi premašili njihovu stvarnu tržišnu vrijednost.

4.4. Usporedba modela i odabir optimalnog rješenja

U prethodnim potpoglavljima su predstavljeni različiti koncepti ostvarivanja vanjske fiksacije koji su danas, u većoj ili manjoj mjeri, zastupljeni u ortopedskoj kirurgiji. Pregledom rješenja moguće je zaključiti da u većini slučajeva ne postoji jedan ispravan odabir koji će dovesti do uspješnog cijeljenja prijeloma. Često se fiksator bira prema preferencijama i vještinama kirurga ili prema indikacijama i kontraindikacijama koje mogu biti i očigledne pa, primjerice, upućuju na to da se kružni fiksator neće primjenjivati u slučaju zglobnih prijeloma. Također, postoje pojedine vrste fiksatora oblikovane i korištene u posebne svrhe kao što je to slučaj kod Taylorovog prostornog fiksatora koji se uglavnom koristi kod ispravljanja deformacija. S druge strane, postoje prijelomi poput čestih dijafiznih prijeloma goljenične ili bedrene kosti koji nas ne upućuju na idealno nego optimalno rješenje.

Različite grupe fiksatora imaju različitu biomehaničku stabilnost koja uzrokuje različite stope cijeljenja i rizične komplikacije. U svrhu odabira najpovoljnijeg rješenja za proces cijeljenja i smanjenja mogućnosti infekcije, autori su u [48] na primjeru prijeloma bedrene kosti

primjenom metode konačnih elemenata usporedili monolateralni, hibridni i kružni fiksator. Primjenom aksijalnog opterećenja koje je simuliralo fazu oslanjanja pri hodu su se dobili podaci o interfragmentarnim pomacima na mjestu prijeloma te naprezanju i deformacijama na mjestu dodira pina i kosti. Pri tome je dopušteni i koristan raspon interfragmentarnog pomaka od 0,2 do 1 mm čijim premašivanjem može doći do pseudoartroze. Iako se istraživanjem pokazalo da se pomaci kod sve tri vrste nalaze u dopuštenom rasponu, monolateralni se pokazao najstabilnijim rješenjem zbog minimalnih vrijednosti pomaka okvira fiksatora, interfragmentarnih pomaka te vrijednosti naprezanja prema von Misesu. Rezultati posljednje spomenute vrijednosti su prikazani na slici 27, gdje je moguće primijetiti da su vrijednosti naprezanja koja se javljaju na dijelovima fiksatora koji dolaze u dodir s kosti za hibridni i kružni fiksator dvostruko veće nego kod monolateralnog. Glede koštane površine, najveća naprezanja se javljaju na distalnom dijelu. Prema [48], pretpostavlja se da su iznosi naprezanja na fiksatoru za druge dvije vrste puno veći zbog manje kontaktne površine koju imaju elementi fiksatora i kost jer su žice manjeg promjera nego čavli koji se koriste kod monolateralnih fiksatora.



Slika 27. FEM analiza biomehaničkih karakteristika monolateralnog, hibridnog i kružnog fiksatora [48]

Jednak zaključak proizlazi i iz članaka [49,50] u kojima ispitivanjem biomehaničkih karakteristika različitih izvedbi monolateralnog, bilateralnog i kružnog fiksatora na savijanje i tlak, posljednje mjesto glede biomehaničke stabilnosti zauzima kružni fiksator usprkos tome što je predstavnik multiplanarne fiksacije. Također se pokazalo da se najpovoljniji uvjeti za koštano cijeljenje primjenom monolateralnih fiksatora ostvaruju pomoću konvergentno postavljenih pinova.

4.5. Razmatranja koja prethode oblikovanju konstrukcije fiksatora

S obzirom na to da su mehanička svojstva koštanog materijala područje opsežnih rasprava bez konkretnih zaključaka, uputno je konstrukcijski oblikovati fiksator računajući na minimiziranje vrijednosti naprezanja i deformacija kako bi se izbjeglo značajno labavljenje spoja kosti i elementa fiksatora odnosno scenarij pseudoartroze i infekcije, a ostvarilo koštano cijeljenje. Ukoliko nam je poznat problem koji rješavamo odnosno koštano cijeljenje te sredstvo kojim ćemo to riješiti odnosno vanjski fiksator, preostaje nam razmatranje glavnih konstrukcijskih značajki tog sredstva odnosno tehnički i funkcionalni dizajn i odabir materijala.

Sukladno provedenim istraživanjima, monolateralni fiksator predstavlja zadovoljavajuće rješenje ponajprije glede stabilnosti konstrukcije i stabilizacije prijeloma. Njegova konstrukcijska izvedba je izgledom kompaktnija i manje robusna što su estetske i funkcionalne prednosti za pacijenta kojemu je namijenjena, a i korisna smjernica za konstruiranje. U odnosu na kružni fiksator, monolateralni je moguće primijeniti na teže dostupnim mjestima ili na manjim kostima poput metakarpalnih i to uz minimalno oštećenje neurovaskularnih struktura. Olakšana je operativna procedura glede bržeg i jednostavnijeg postavljanja uz pomno predoperativno planiranje u svrhu optimiziranja ravnine postavljanja i praćenja cjelokupnog procesa cijeljenja. Zbog toga su danas klizači stalni sastavni dio suvremene opreme vanjskih fiksatora zajedno uz računalno planiranje koštanog cijeljenja. Oni su prisutni u svrhu ostvarivanja aktivne dinamizacije te su prema tome element vrijedan posebne pozornosti pri konstruiranju. Njihova konačna izvedba mora omogućiti preciznu i jednostavnu prilagodbu udaljenosti koštanih fragmenata kojom se može služiti i sam pacijent bez negativnih posljedica. Cilj dinamizacije je izbjegavanje statičkog i apsolutno krutog stanja fiksatora pa se svaki medicinski prikladan konstrukcijski element koji može doprinijeti kontroliranom stvaranju mikropokreta može razmotriti za implementaciju u sustav vanjskog fiksatora.

Materijal fiksatora je jedna od glavnih značajki konstrukcije koju je potrebno razmotriti kako bi konačna izvedba imala što bolja mehanička svojstva uz osiguranje povoljnog okruženja za proces cijeljenja. Uz svojstva, vrlo je važno, prilikom odabira materijala, pripaziti i na ostale zahtjeve koji su izneseni u radu, ali i na razgradivost ili ponovnu upotrebljivost fiksatora. Budući da elementi koji čine tijelo odnosno okvir fiksatora uglavnom nisu dizajnirani po mjeri te da su fiksatori predimenzionirani odnosno konstruirani s velikim faktorom sigurnosti, jasno je da je njihova ponovna upotreba moguća, ali se znanstvenici ne mogu složiti oko toga je li sigurna i isplativa za pacijente i bolnice. Svaka tema koja se tiče smanjenja otpada je danas izrazito popularna i definitivno je potrebno dovesti ovo pitanje do odgovora, a kakav god on bio, reciklaža materijala uvijek ostaje opcija. Zbog toga je neophodno o recikliranju ili razgradnji razmišljati unaprijed, pri odabiru materijala. Ukoliko se, kao danas, koriste kompoziti ojačani ugljičnim vlaknima, javlja se problem jer njihova početna izvanredna svojstva recikliranjem degradiraju u opasnim mjerama. S druge strane, upotrebom metalnih materijala, koji se mogu rastaliti i tako reciklirati, se povećava masa što je oduvijek nepoželjna značajka vanjskih fiksatora. Zbog toga je poželjno u ovom području razmotriti uvođenje novih materijala koji mogu biti i prirodnog porijekla. Koštano tkivo se u najvećoj mjeri sastoji od hidroksiapatita pa je pojava umjetno dobivenih hidroksiapatitnih prevlaka na pinovima zajedno sa svojim pozitivnim ishodima dobar smjer u kojem se primjena materijala na konstrukcijama za fiksaciju treba kretati. Osim materijala hidroksiapatitnog karaktera, postoje i drugi koji pospješuju fiksaciju i cijeljenje stvaranjem biološkog okruženja na području prijeloma poput biorazgradivih polimera koji se danas već i koriste za proizvodnju vijaka za unutarnje fiksiranje.

5. ERGONOMIJSKA ANALIZA

Prema [16], osnovne značajke sustava vanjske fiksacije koje je potrebno razmotriti su:

- elementi veze kost-fiksator (igle, vijci i sl.)
- udaljenost kost-fiksator
- stabilnost sustava za pričvršćavanje
- geometrija konstrukcije fiksatora
- materijal konstrukcije fiksatora.

Sukladno tome, moguće je definirati nekoliko značajki na kojima bi se temeljila ispravna i pouzdana primjena vanjskog fiksatora. Bitna spoznaja, a i logičan zaključak, je da konfiguracija fiksatora izravno utječe na krutost konstrukcije. Ona predstavlja upravljanje razmještajem elemenata, njihovim dimenzijama, oblicima i materijalima. Potrebno je razmotriti potencijalna i već poznata kritična mjesta primjene što se uglavnom svodi na dodir anatomskih segmenata s pinovima odnosno vezu fiksatora i kosti. Također, poznavanje anatomskih koridora odnosno prolaza pri postavljanju fiksatora igra ključnu ulogu te su upute unaprijed definirane za pojedini koštani segment. Analiza tih i dodatnih esencijalnih značajki je predstavljena u sljedeća dva potpoglavlja.

5.1. Analiza elemenata i konfiguracije konstrukcije

Prema [25], tri varijable koje izravno utječu na stabilnost konstrukcije vanjskog fiksatora su:

- dodir kosti i igle
- elementi fiksatora
- konfiguracija fiksatora.

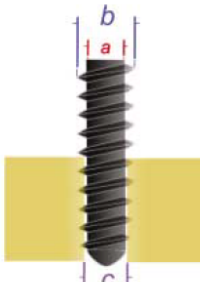
Među tim značajkama, dodir anatomskih segmenata s pinovima koje vežu fiksator i kost je srž stabilnosti konstrukcije i pravilnoga cijeljenja i stoga, od svih elemenata koje jedan fiksator posjeduje, fokus je upravo na njima.

5.1.1. Parametri pinova

Parametri pinova koji se razmatraju prilikom konstruiranja fiksatora su promjer pina, interferencija, broj pinova, vrsta navoja, metoda umetanja pina te njegov materijal i prevlaka ili premaz.

Promjer pina mora biti takav da rizik loma na mjestu njegovog prodiranja u tijelo bude minimalan, a da u isto vrijeme svojom krutošću osigurava prikladnu stabilnost. Najmanju potrebnu dimenziju promjera pina bismo mogli izračunati kad bismo znali točan promjer kosti, debljinu kortikalne kosti, elastični modul kosti, broj pinova za primjenu, modul elastičnosti materijala pina i iznos primijenjenog opterećenja. Rezultati istraživanja pokazuju da provrt za pin veći od 30 % promjera kosti rezultira smanjenjem torzijske čvrstoće kosti za 45 %, a ukoliko je provrt veći od 50 %, smanjenje je 62 %. Savojna krutost pina se, s druge strane, definira kao funkcija četvrte potencije njegova promjera. U praksi se savjetuje da promjer pina ne prelazi trećinu promjera kosti i obično je to 5-6 mm za goljeničnu i bedrenu kost. Te su dimenzije, daleko manje ukoliko se radi o transfiksacijskim žicama čiji promjer obično iznosi 1,5-1,8 mm [16,25].

Interferencija je, u kontekstu fiksacije, mjera zahvata pina prema kosti te je njezin iznos, uglavnom, maksimalan odmah po umetanju i vremenski opada s primjenom opterećenja. Izračun iznosa ove veličine je prikazan na slici 28. Kako bi zahvat bio što duže stabilan, poželjno je da iznos interferencije na početku bude što veći što se ne može postići jednostavnim smanjenjem početno bušenog provrta i povećanjem promjera pina jer bi to dovelo do mikropukotina i ubrzane propagacije, ali su konusni vijci put prema dobrom rješenju. Prema tome, potrebno je pratiti posebne upute proizvođača za dimenzije svrdla te primijeniti radijalno predopterećenje pinova umjesto predopterećenja savijanjem [25].

$$\text{INTERFERENCIJA} = \frac{\text{veliki promjer (b) - promjer provrta (c)}}{\text{veliki promjer (b) - mali promjer (a)}}$$


Slika 28. Mjera interferencije [25]

Povećanjem broja pinova se izravno povećava stabilnost implantata kao i njihov ravnomjeran razmještaj oko segmenta. Ukoliko je okvir fiksatora dovoljno krut, dva ili tri pina po koštanom ulomku su dovoljna za osiguranje stabilnosti neovisno o njihovom razmještaju [16].

Vrsta navoja pina je određena njegovim oblikom, korakom i visinom koraka te je dostupan veći broj vrsta pinova različitih morfoloških karakteristika. Neke od značajki pri konstruiranju pina na koje treba obratiti pozornost su i njegove površine koje dolaze u dodir s kortikalnom i trabekularnom kosti koje imaju različit sastav te vršni kut pina koji utječe na temperaturu i moment umetanja [16].

Kada govorimo o morfološkim karakteristikama pina, njegov oblik, vrh i navoj ga karakteriziraju i prema tome kategoriziraju u brojne vrste od kojih su neke prikazane na slici 29.



Slika 29. Pregled vrsta pinova [51]

Prema obliku, pinovi se dijele na cilindrične i konusne. Vrh pina može biti samobušeci (engl. *self-drilling*), samourezni (engl. *self-tapping*), tupi (engl. *blunt*), konusni (engl. *conical*), bajunetski (engl. *bayonet*) za metafizu, trokarni (engl. *trocar*) za dijafizu ili neki drugi od brojnih dostupnih na tržištu. Također, ukoliko je urezan, navoj može biti fini ili grubi [14,18,52].

Upotreba samobušecih pinova se povezuje s mikropukotinama u kortikalnoj kosti i razvojem temperatura iznad 50 °C koje mogu uzrokovati termičku nekrozu. Predbušenje oštrim svrdlima sprječava mogućnost pojave nekroze i oštećenja kosti naknadnom upotrebom samoureznih stožastih pinova koji sami stvaraju putanju i dodirnu površinu [16].

Materijal pinova mora biti biokompatibilan i krut što danas uglavnom upućuje na nehrđajući čelik. Pinovi od titanija su pokazali veću elastičnost i manje popuštanje spoja, a kao što je to

već i napomenuto, hidroksiapatitne prevlake navojnog dijela pina dugoročno osiguravaju dobre dodirne površine i povećavaju interferenciju [16].



Slika 30. Samobušeci Schanzov vijak: 1 – svrdleni vrh, 2 – konus, 3 – simetrični navoj, 4 – obli prijelaz, 5 – standardna osovina [53]

Na slici 30 je prikazan primjer samobušecog Schanzovog vijka. Prema [53], njegove karakteristike su samobušeci ili svrdleni vrh koji zahtijeva mali moment umetanja, kratki konus koji osigurava optimalno radijalno predopterećenje, simetrični dugi navoj koji nameće potrebu za velikim momentom izvlačenja te oblikovani prijelaz između navojnog i glatkog dijela vijka koji smanjuje koncentraciju naprezanja.

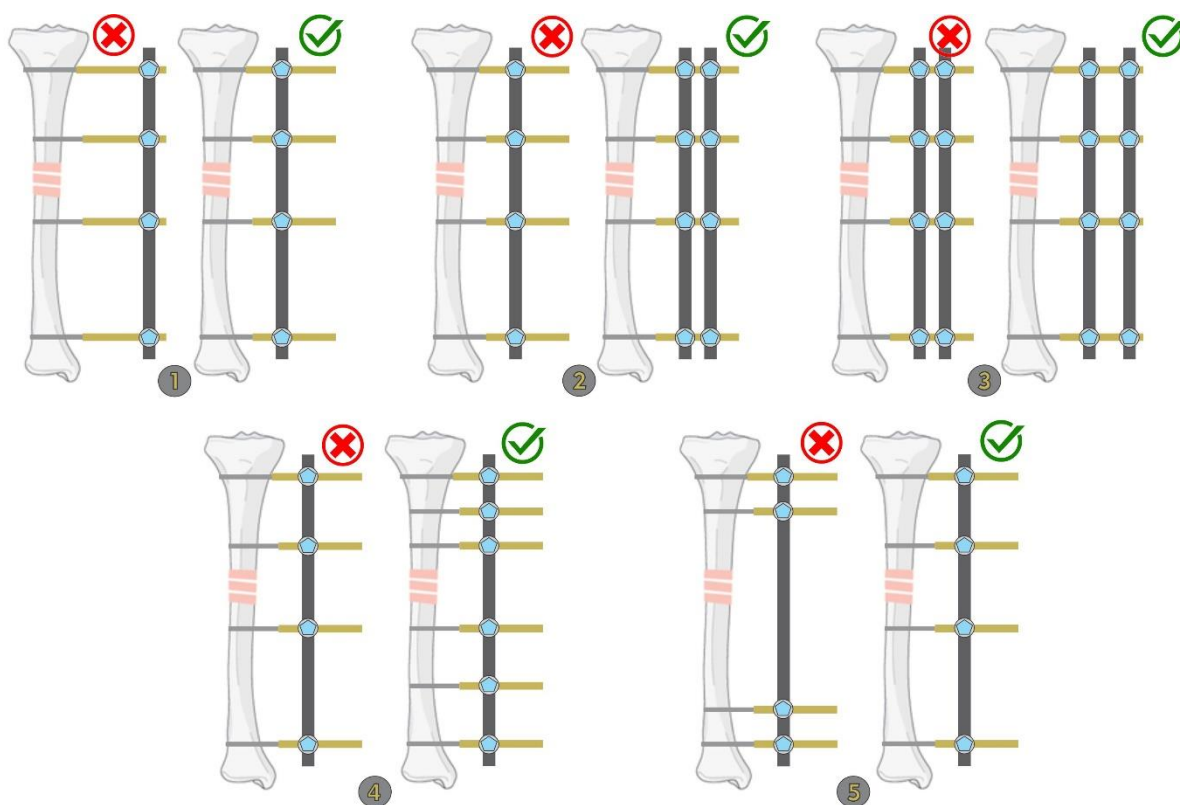
5.1.2. Upravljanje elementima

Kao što je već spomenuto u ovome radu, krutost fiksatora je jedan od glavnih čimbenika koji utječu na stabilnost cijeljenja, ali to je i jedini čimbenik na koji se može izravno utjecati, a koji nije izravno vezan za kost i biološke procese. Uspješnost vanjske fiksacije se, pri tome, mjeri pravilnim razmještajem elemenata odnosno konfiguracijom konstrukcije. Prema [19], krutost se definira kao funkcija sljedećih značajki:

- broj šipki, njihova međusobna udaljenost i njihova udaljenost od kosti
- broj pinova, njihova međusobna udaljenost i udaljenost od mjesta prijeloma
- konfiguracija fiksatora.

Stabilnost fiksatora u slučaju kružne fiksacije je najvećim dijelom pod utjecajem promjera prstena, ali većina uputa glede konfiguracije jednako vrijedi kao i za monolateralne fiksatore. Smanjenje promjera prstena za 2 cm povećava aksijalnu krutost fiksatora za 70 %. Prema tome, preporučuje se upotreba prstena najmanjeg mogućeg polumjera uz napomenu da je potrebno ostaviti oko 2 cm prostora oko uda za moguću pojavu otekline. Udaljenost između prstenova također utječe na stabilnost koja će biti manja što su prstenovi više udaljeni i povezani dužim

šipkama. Kako bi se ta udaljenost smanjila i osigurala potrebna stabilnost, dodaju se slobodni prstenovi i manje šipke. Glede transfiksacijskih žica, stabilnost okvira fiksatora se povećava povećanjem njihovog promjera i broja po pojedinom prstenu te njihovim postavljanjem u različitim ravninama. Križanje žica na prstenu pod kutem od 90° pruža najveću stabilnost, a ukoliko je kut ispod 60° postoji opasnost od klizanja kosti po žicama što se danas sprječava upotrebom olivarnih žica ili polupinova. Glede broja elemenata fiksatora, preporučuje se upotreba dva prstena po koštanom ulomku, najmanje četiri šipke za povezivanje prstenova i najmanje dvije žice. Također, treba napomenuti da atrofična pseudoartroza zahtijeva primjenu dvostrukoga bloka prstenova kako bi se povećala stabilnost konstrukcije, a za hipertrofičnu je dostatan jedan prsten po bloku ukoliko nije potrebno ispravljanje deformacija [54].



Slika 31. Upute za konfiguraciju fiksatora prikladne krutosti

Za monolateralni fiksator vrijede iste upute, a prikazane su detaljno na slici 31 izrađenoj prema [19,25]. Prvi primjer na slici upućuje na postavljanje šipki u što manjoj udaljenosti u odnosu na kost uz preporuku da je minimalna udaljenost ipak 2 cm od tretiranog uda. Druga uputa govori o tome da je povoljnije rješenje postaviti dvije šipke umjesto jedne uz napomenu da se time poboljšava savojna krutost u ravnini pinova, ali ne i stabilnost u ortogonalnoj ravnini niti torzijska krutost. Treća uputa se odnosi na pozitivno povećanje udaljenosti između šipki, a

četvrta na povećanje broja pinova po koštanom ulomku s tim da je korist od dodavanja četvrtog pina minimalna te se prema tome savjetuju tri pina po ulomku. Peta uputa sadržava korisnost veće međusobne udaljenosti pinova po ulomku. Pri tome se pinovi postavljaju tako da je cijela kost obuhvaćena te prvi proksimalni i prvi distalni pin u odnosu na mjesto prijeloma trebaju biti što bliže postavljeni, ali ne manje od 2 cm od mjesta prijeloma.

Na koncu definiranja konfiguracije kakvom će se postići velika krutost, važno je napomenuti da se u svrhu postizanja pravilnog cijeljenja nije potrebno fokusirati na maksimiziranje krutosti. Nestabilan odnosno nedovoljno krut fiksator će sigurno odgoditi proces cijeljenja, ali je to moguće i u slučaju prekrute konstrukcije fiksatora [14].

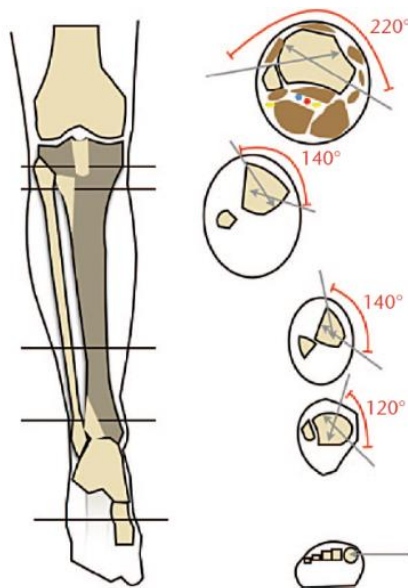
5.2. Analiza primjene konstrukcije

Faktori primjene vanjskog fiksatora se uglavnom odnose na konkretnu situaciju odnosno područje primjene pri čemu je ljudska greška vrlo izražena u cijelom procesu planiranja vanjske fiksacije. Osim što treba posjedovati znanje o anatomiji područja, potrebno je pravilno predbušiti kortikalnu kost, umetnuti pin točne duljine te naposljetku sustav zategnuti kako bismo mu osigurali prikladnu krutost [14].

5.2.1. Sigurna anatomska područja

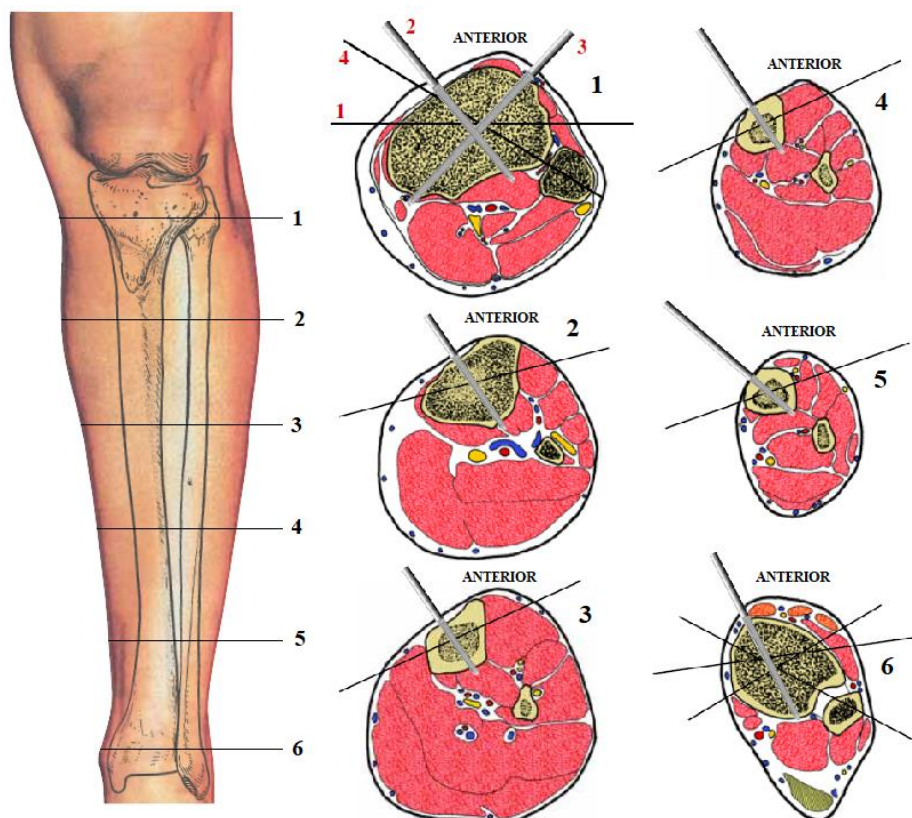
Za medicinski sigurnu fiksaciju, potrebno je veliko znanje o anatomiji područja na koje se fiksator primjenjuje. To se, u pravilu, odnosi na umetanje pinova pri čemu je potrebno izbjegavati živce, krvne žile i tetive, smještaj pinova u zglob, žarište prijeloma, hematoma te područja prisutnosti kontuzije i avulzije. U tu svrhu su definirane sigurne zone odnosno putanje za umetanje pinova i one podrazumijevaju mjesta na kojima je kost najdebljeg presjeka te se nalazi blizu površine kože, a mogućnost narušavanja neurovaskularnih struktura minimalna. Samo u slučaju nužde, pinove se može postavljati na područja veće mišićne mase iako se to nastoji u potpunosti izbjegavati [14,20].

Kao na primjeru prema slici 32, područje umetanja za goljeničnu kost je okomito na njezinu anteromedijalnu površinu, a kutovi ove sigurne zone variraju od 220° na platou do 120° na razini gležnja. Pri umetanju je potrebna velika mjera opreza pri izlazu pina u proksimalni dio kosti kako se ne bi ozlijedile zakoljena arterija i vena ili goljenični živac.



Slika 32. Sigurna područja umetanja pina za goljeničnu kost [55]

Upute o sigurnim zonama su obično dostupne u katalogima proizvođača pojedinih fiksatora, ali se mogu naći i u drugim priručnicima poput [56].



Slika 33. Razine anatomskih presjeka i sigurnih zona za goljeničnu kost lijeve noge [56]

Prema uputama iz [56], na slici 33 se nalaze razine anatomskih presjeka i sigurnih zona za goljeničnu kost lijeve noge te se primjećuje da prvi presjek prelazi preko medijalnog i lateralnog platoa točno ispod razine koljenog zgloba gdje je goljenična kost spužvasta oko 80 % ukupnog presjeka, a lisna kost postaje spužvasta na posterolateralnoj strani. Istovremeno su veće neurovaskularne strukture smještene posteriorno i lateralno. Drugi presjek se nalazi 7 do 8 cm distalno od koljenog zgloba i na ovoj razini je ona oko 40 % kortikalna te su neurovaskularne strukture smještene kroz sredinu. Treći presjek se nalazi oko 12 cm distalno od koljenog zgloba. Kortikalna komponenta se povećava, a lisna kost je na ovoj razini u presjeku otprilike trokutasta i zauzima svoj najmanji promjer. Neurovaskularne strukture su u središtu uda, između goljenične i lisne kosti. Četvrti presjek se nalazi ispod središnje točke koja spaja zglobove koljena i gležnja. Presjek goljenične kosti je sad 80 % kortikalna, a lisna kost je pravokutnog poprečnog presjeka. Glavne neurovaskularne strukture su blizu geometrijskog središta noge. Peti presjek se nalazi otprilike 12 cm od gležanjskog zgloba. Na obje kosti na ovoj razini prevladava kortikalna komponenta, a neurovaskularne strukture su smještene anteriorno i posteromedijalno. Šesti presjek se nalazi otprilike 2 cm proksimalno od gležanjskog zgloba te su obje kosti na ovoj razini poprilično opipljive i pravokutnog poprečnog presjeka, a neurovaskularne strukture su smještene otprilike kao i na petom presjeku.

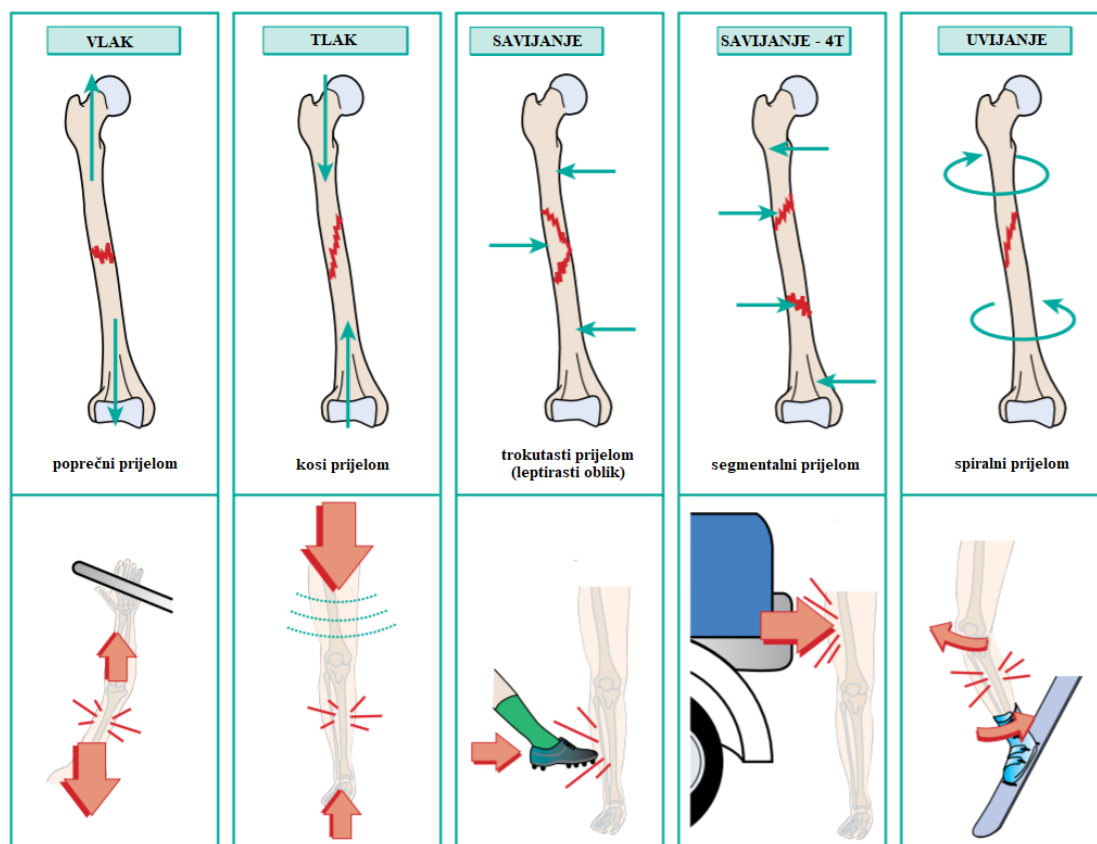
Ovo je bio samo jedan kratak opis problematike vezane uz sigurne prolaze koju je neophodno poznavati za uspješno postavljanje fiksatora i to za svaki tretirani ud odnosno kost pojedinačno.

5.2.2. Optimiziranje ravnine primjene

Većina fiksatora se postavlja u sigurnim zonama prema uputama o kojima je nešto izneseno u prethodnom ulomku. Za goljeničnu kost se primjena svodi na anteromedijalno područje što je zadovoljavajuće ukoliko se radi o privremenoj stabilizaciji odnosno ortopedskom okviru za kontrolu oštećenja jednostavnih prijeloma. Međutim, ako je namjera upotrebe monolateralnog fiksatora za konačno zbrinjavanje, korisno je za stabilnost konstrukcije razmotriti i ravninu primjene što vrijedi i u slučajevima privremenog zbrinjavanja ukoliko je riječ o kominutivnim ili nestabilnim prijelomima [25].

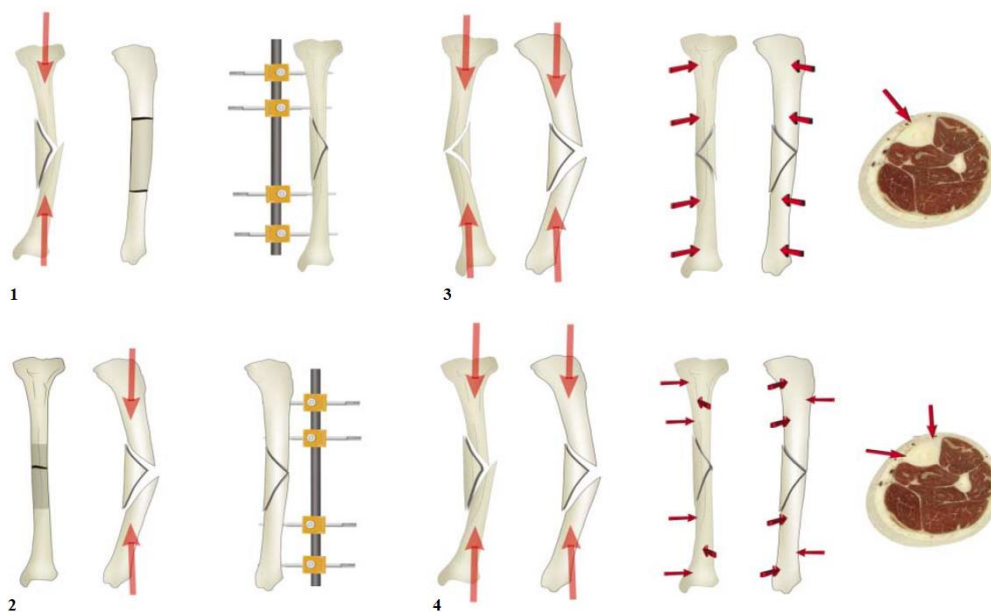
Optimiziranje ravnine podrazumijeva razmatranje uzorka prijeloma uz utvrđivanje ravnine i smjera sile koja je dovela do ozljede. Na slici 34 su prikazani uzorci prijeloma i navedene sile koje dovode do pojedinih oblika koje, također, stvaraju i uzorke ozljeda mekog tkiva. Ovisno o tim uzorcima, gotovo uvijek postoji tendencija gubitka stabilnosti fiksatora i općenito

poravnjanja kosti u smjeru izvornog pomaka. S obzirom na to, ukoliko se primjenjuje monolateralni fiksator, potrebno je posvetiti određenu pozornost tim silama [25].



Slika 34. Prikaz upućivanja uzorka prijeloma na silu uzroka [57]

Dakle, poprečni prijelom nastaje uslijed vlačne sile i ukoliko je pravilno reduciran, zahtijeva samo kontrolu savijanja i uvijanja vanjskim fiksatorom. Uz poznate činjenice da se tijekom normalnog hoda uz netaknutu goljeničnu kost, glavne sile savijanja javljaju u sagitalnoj ravnini te da monolateralni fiksator postiže najbolju kontrolu momenata savijanja u ravnini umetanja pinova, a najslabiju okomito na nju – u ortogonalnoj ravnini, proizlazi zaključak primjene. Prema njemu je optimalan položaj za primjenu monolateralnog fiksatora na poprečni prijelom u sagitalnoj ravnini. S druge strane, sile savijanja stvaraju trokutaste prijelome u obliku leptira. Vrh trokuta ili leptira označava stranu vlačnih, a baza tlačnih sila pa se ravnina i smjer u kojem je sila bila primijenjena se očitavaju iz rendgenskih snimaka. Nakon toga se primjenjuje ista logika – upravljanje pomaka u smjeru uzročne sile se ostvaruje smještajem fiksatora u njezinoj ravnini. Postoje slučajevi u kojima najprikladnija ravnina nije ostvariva zbog ograničenja nametnutih uputama o sigurnim zonama pa se primjenjuju neke druge vrste fiksatora ili biplanarne modularne izvedbe monolateralnih [25].



Slika 35. Primjeri optimiziranja ravnine primjene fiksatora [25]

Prvi primjer na slici 35 prikazuje trokutasti prijelom u frontalnoj ravnini i frontalni fiksator, a drugi primjer prikazuje trokutasti prijelom u sagitalnoj ravnini i sagitalni fiksator. Treći primjer prikazuje trokutasti prijelom koji je izazvala sila anteromedijalno-posterolateralnog smjera pa se fiksator primjenjuje u anteromedijalnoj ravnini. Četvrti primjer prikazuje prijelom uzrokovan silom anterolateralno-posteromedijalnog smjera pa se monolateralni fiksator u tom slučaju, zbog ograničenja sigurnih zona, ne smije postavljati [25].

5.2.3. Bušenje kosti

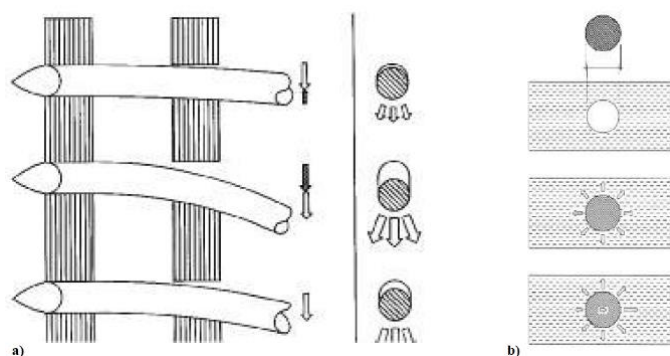
Ortopedsko bušenje tijekom kirurških procesa uzrokuje povećanje temperature kosti i sila koje dovode do osteonekroze što sve zajedno ima za posljedicu gubitak stabilnosti cijeljenja koštanih prijeloma. U [58] su objedinjena razna istraživanja na ovu temu od kojih je najbitnije spomenuti zaključke vezane uz prag pojavljivanja osteonekroze te parametre bušenja u svrhu kontroliranja generirane topline.

Termička osteonekroza se očituje odumiranjem koštanog tkiva uslijed nedovoljne opskrbe krvlju, a pojavljuje se kao posljedica povišene temperature prilikom bušenja kostiju. Prema istraživanjima, većina autora se slaže s pragom od 47 °C tijekom jedne minute izloženosti iznad kojeg nastupa nekroza [58].

Mnogi su čimbenici procesa bušenja koji utječu na povećanje temperature, a uključuju konstrukciju i mehanička svojstva svrdla, parametre bušenja, sile rezanja, upotrebu sredstava za hlađenje, vrijeme trajanja bušenja itd. Provedena istraživanja o ovim čimbenicima često imaju različite zaključke pa se može reći da ne postoje točne vrijednosti koje je potrebno postići nego se provođenje procesa bušenja kosti svodi na upravljanje različitim kombinacijama parametara. Međutim, postoje općenite upute kojih se kirurzi danas uglavnom drže od kojih je prva i glavna da je promjer svrdla konstrukcijski najbitniji parametar jer se njegovim smanjenjem javljaju najveće pozitivne promjene temperature. Također se preporuča visokobrzinska obrada jer se nakon postizanja maksimalne temperature, ona smanjuje porastom brzine rezanja, a postiže se i smanjenje vremena trajanja obrade. S obzirom na to da kost ima malu toplinsku vodljivost, zbog čega se otpuštena toplina zadržava u zoni bušenja, nužno je koristiti rashladno sredstvo gdje se hlađenje plinom pokazalo kao najpovoljnije rješenje [58,59]. Moguće je zaključiti da je ovaj postupak iznimno podložan ljudskoj grešci, a ujedno i presudan za ostvarivanje vanjske fiksacije. Zbog toga je potrebno nastojati razviti automatizirane sustave za bušenje koji bi spriječili svaku moguću grešku koju može izazvati manjak kirurških vještina ili koncentracije.

5.2.4. Umetanje pinova

Kod umetanja pinova u kost, osim bušenja, bitno je razmotriti još dva pojma, a to su predopterećenje i prodiranje pinova.



Slika 36. Predopterećenje pinova: a) savijanjem, b) radijalno [60]

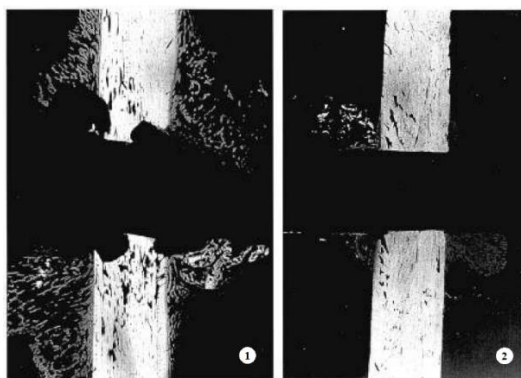
Prema [60,61], predopterećenje pinova duž aksijalne osi kosti povećava stabilnost na mjestu dodira pina i kosti, smanjuje labavljenje spoja i smanjuje resorpciju kosti, ali se postavlja pitanje

koja je vrsta predopterećenja, od prikazanih na slici 36, bolje rješenje za smanjenje mikropokreta na tom kritičnom mjestu.

Predopterećenje savijanjem se očituje umetanjem pina u provrt jednakog promjera i njegovim naknadnim savijanjem, a radijalno predopterećenje se očituje umetanjem pina u provrt manjeg promjera osiguravanjem potpunog nalijeganja kosti na pin i njemu se danas daje prednost [19,60].

Pretpostavlja se da slabi rezultati koje predopterećenje savijanjem daje leže u činjenici da predopterećenje duž aksijalne osi kosti stabilizira samo dio dodira pina i kosti. Primjenom tlaka na jednu stranu pina se tlači distalni dio kosti ostavljajući, pritom, zračnost između pina i proksimalnog dijela kosti te se kao posljedica prilikom funkcionalnog opterećenja javljaju pomaci između kosti i pina odnosno nestabilnost konstrukcije. Zbog nestabilnosti konstrukcije i prisutnog opterećenja na kost, unutarnje sile reakcije mijenjaju smjer te imaju destruktivno djelovanje po kost jer su nekad pozitivne, a nekad negativne. Kako bi se to spriječilo, primjenjuje se radijalno ili koncentrično predopterećenje koje je promjenjivo, ali uvijek pozitivno [19,60].

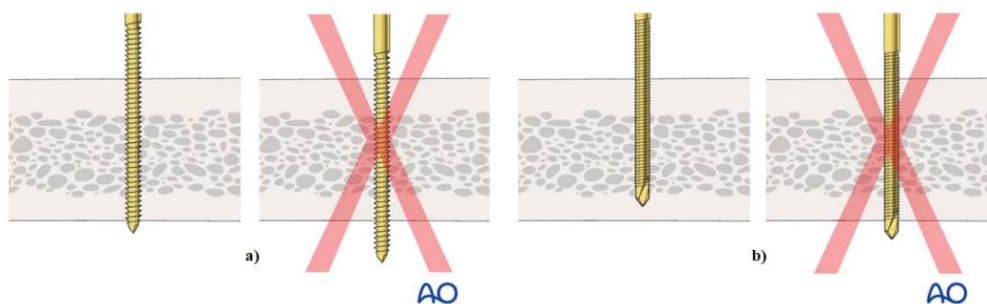
Radijalno predopterećenje konstantno djeluje na cijelu površinu kortikalne kosti te dodatno funkcionalno opterećenje povećava tlak na jednoj strani, a smanjuje, ali ne poništava, opterećenje s druge strane. Najveći problem s kojim se suočava ova metoda predopterećivanja je odabir prikladnog iznosa predopterećenja jer premali iznos opterećenja neće dati dovoljnu stabilnost, a preveliki iznos će premašiti granicu čvrstoće kostiju. Opća smjernica dimenzioniranja provrta se, prema [60], svodi na razliku od 0,1 mm što znači ako je pin promjera 4,5 mm, provrt u kosti od najviše 4,4 mm je optimalan.



Slika 37. Resorpcija kosti uslijed predopterećenja: 1 – savijanjem, 2 – radijalnog [60]

Na slici 37 se jasno vide rezultati primjene radijalnog i predopterećenja savijanjem kada govorimo o resorpciji kosti na mjestu umetanja pina. Podaci iz [60] govore da predopterećenje savijanjem rezultira resorpcijom kosti do čak 60 % ukupnog prvotnog kontakta nakon pet tjedana, a u slučaju radijalnog je resorpcija gotovo nepostojeća. Također je vrijedna spomena činjenica da su između nikakvog predopterećenja i predopterećenja savijanjem, razlike u resorpciji zanemarive. Danas se labavljenje spoja, osim odabirom pristupa radijalnog predopterećenja, sprječava različitim vrstama i oblicima pinova kao što je već spomenuto.

Općenito se predlaže da se pri umetanju pinova u koštani ulomak obuhvati kako prednja, tako i stražnja strana kortikalne kosti. Ukoliko se stražnja strana ne obuhvati dovoljno pinom, njegova veza s kosti će biti nestabilna te će prednja strana biti izložena visokim naprezanjima. U suprotnom, odnosno pretjeranim prodiranjem, moguća su velika oštećenja mekog tkiva [62].



Slika 38. Prodiranje pinova: a) konvencionalni tip, b) samobušeci i samourezujući tip [62]

Na slici 38 su prikazane dvije dobre izvedbe umetnutih različitih vrsta pinova. Moguće je primijetiti da se konvencionalni pinovi umeću bikortikalno kako je prethodno opisano, a specijalni samobušeci i samourezujući pinovi u pravilu ne bi trebali probiti stražnju stranu kortikalne kosti zbog preoštrg vrha koji bi vrlo lako mogao izazvati ozljedu mekog tkiva [62].

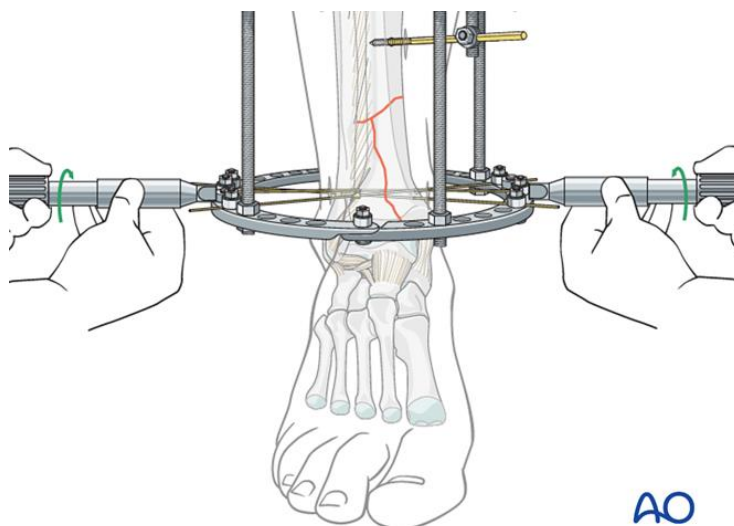
5.2.5. Zatezanje žica

Svi izneseni čimbenici postavljanja vanjskoga fiksatora kao i konfiguracija elemenata utječu na krutost konstrukcije i konačan ishod ove medicinske metode zbrinjavanja koštanih prijeloma. Međutim, u slučaju primjene fiksacije žicama kao što je to slučaj kod Ilizarovog vanjskog fiksatora, njihovo zatezanje igra vrlo bitnu ulogu koja donosi i neke brojke prema [63].

Zatezanje žica je izravno povezano s njihovom duljinom, promjerom, granicom elastičnosti, opterećenjem, brojem žica po pojedinom prstenu, orijentacijom, promjerom prstena, metodom zatezanja i brojnim drugim karakteristikama veze. Uobičajeni raspon zatezanja se kreće između

90 i 130 kg iako su zabilježeni čak i od 30 kg. Istraživanjem se pokazalo da se povećanjem vrijednosti zatezanja krutost povećava nelinearno te se zadovoljavajući rezultati postižu već oko 110 kg. U pogledu granice elastičnosti, koja za Kirschnerove žice okvirno iznosi 120 kg/mm², optimalno zatezanje predstavlja 50 % tog iznosa. Primjerice, za žice promjera 1,8 mm, granica elastičnosti iznosi 305 kg što dovodi do zaključka da se zatežu na najviše 140 kg iako se ta vrijednost u praksi gotovo uvijek nalazi ispod 130 kg [63].

Proces zatezanja je potrebno pažljivo planirati sukladno efektu koji se nastoji postići fiksacijom. Dakle, on ne uključuje samo poznavanje vrijednosti zatezanja koje je nužno postići nego i razmatranje budućeg opterećenja sustava te zatezanje matica i vijaka s provrtima kroz koje žice prolaze. Tako se preporuča da se koža prilikom umetanja pinova u svrhu produljenja kosti, kod proksimalnog dijela konstrukcije povuče u distalnom smjeru, a kod distalnog dijela konstrukcije u proksimalnom smjeru tako da se to meko tkivo produljenjem kosti može rastegnuti bez pojave iritacije [64].



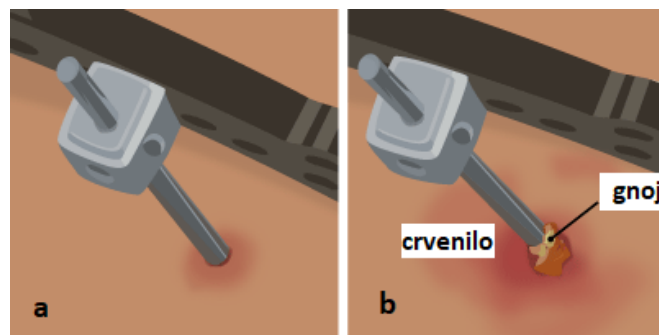
Slika 39. Simultano zatezanje žica [22]

Preporuča se da se proces zatezanja izvodi simultano za dvije žice kao što je to prikazano na slici 39. U suprotnom se zbog deformacije prstena nakon zatezanja žice i ona počne opuštati pa je potrebno ponovo zatezati sve žice u koštanom ulomku kako bi se zadržao njegov položaj [22].

5.3. Evaluacija metode i konačni prijedlozi

Prema [48], kao posljedica prevelike krutosti javlja se osteoporozna, a premale krutosti nestabilnost i mogućnost sekundarnog prijeloma. Te pojave nije moguće spriječiti isključivo oblikovanjem konstrukcije nego planiranjem njezine konfiguracije te predoperativnim planiranjem i postavljanjem. Prema tome zaključujemo da je pri ovim, a i drugim medicinskim zahvatima, kao i pri uspješnom konstruiranju bitno unaprijed razmišljati o konačnom ishodu i mogućim komplikacijama te u skladu s negativnim ishodima nastojati unaprijediti metodu.

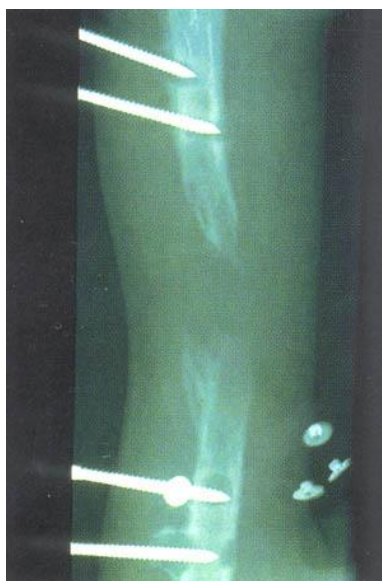Primjerice, infekcija pina, prikazana na slici 40, je jedna od najčešćih komplikacija koja se, prema [55] događa u oko 30 % slučajeva. Trenutno ne postoje strogo definirane upute koje su stopostotno učinkovite glede tretiranja područja na kojem su pinovi umetnuti, ali je očigledno da pri umetanju pinova treba minimizirati napetost okolnog tkiva, posvetiti pozornost pri odabiru materijala tijela i prevlake pina te voditi računa o higijenskim uputama koje se dobivaju od strane liječnika.



Slika 40. Prikaz pozitivnog (a) i negativnog (b) ishoda na mjestu pina [65]

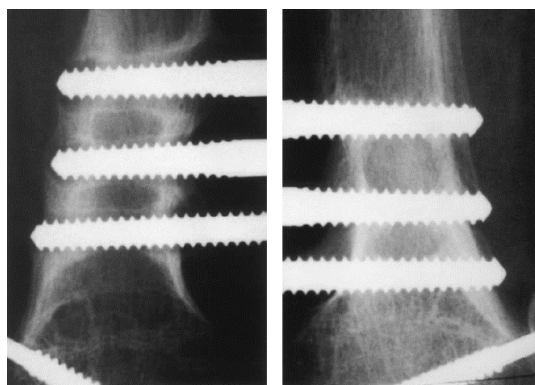
Prevencijom infekcije se uglavnom izravno utječe i na prevenciju druge najčešće komplikacije - labavljenje spoja kosti i pina. Prema [18], do toga dolazi uslijed infekcije ili termonekroze te predopterećenja savijanjem. Dakle, ona se sprječava poštivanjem smjernica o pravilnom bušenju i radijalnim predopterećenjem pinova.

Na slici 41 je prikazana resorpcija kosti oko četiri olabavljena pina te se na posljednjem pinu može primijetiti i periostealna reakcija u vidu infekcije.



Slika 41. Popuštanje spoja pina i kosti [66]

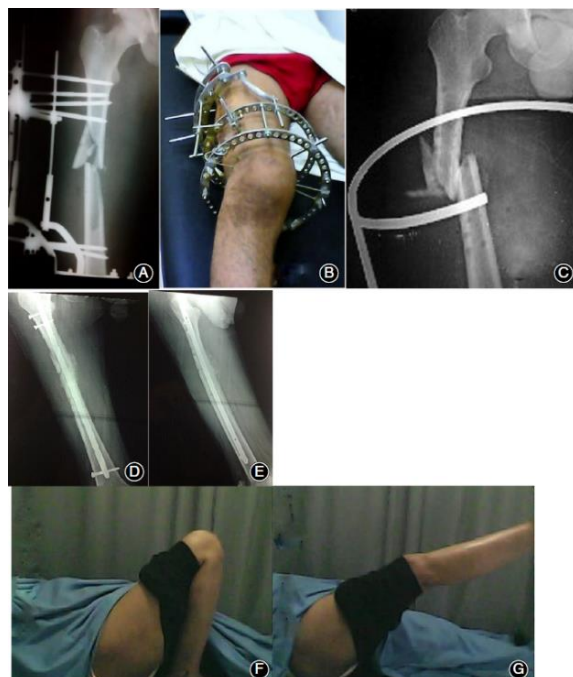Postoje nepotvrđene teze o koincidentnosti infekcija i popuštanja spoja zbog pozitivnog utjecaja hidroksiapatitnih prevlaka na njihovo sprječavanje. Na slici 42 je prikazan primjer labavog i čvrstog fiksiranja pod utjecajem (ne)prisutnosti prevlake [67].



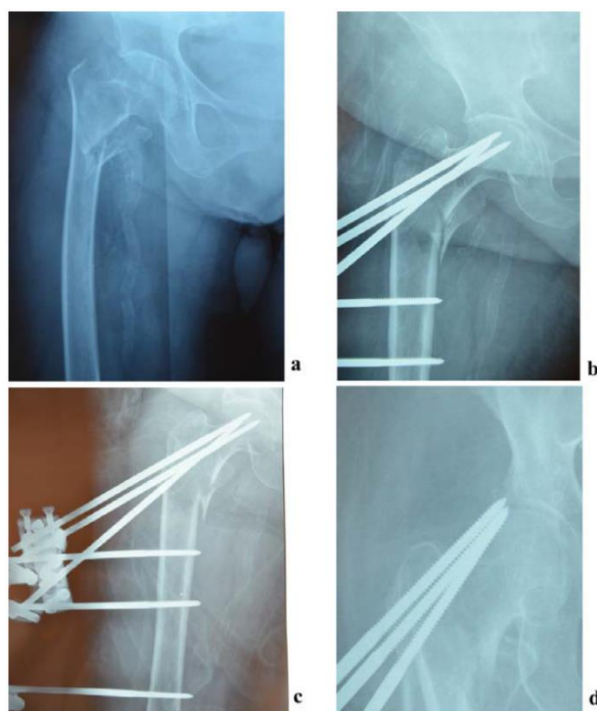
Slika 42. Primjer fiksacije bez prevlake (lijevo) i uz hidroksiapatitnu prevlaku (desno) na pinovima [67]

Nesrastanje ili krivo srastanje su manje česte te izrazito nepoželjne komplikacije ove metode koje su podložne konfiguraciji fiksatora. Slikovite primjere takvih ishoda primjene se, posve logično, teško može pronaći u literaturama međutim članak [68] objedinjuje rezultate loše provedene vanjske fiksacije koja je sekundarno zamijenjena unutarnjom uslijed nesrastanja prijeloma. Jedan primjer je prikazan na slici 43 i odnosi se na pacijenta koji je najprije nosio

kružni vanjski fiksator te nije došlo do srastanja nakon uklanjanja kao što se da primijetiti na 43.C.



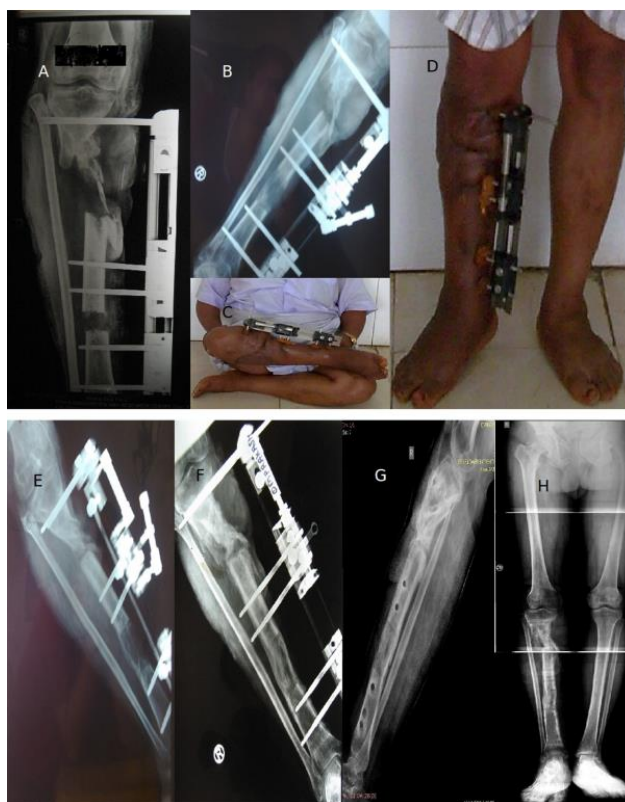
Slika 43. Prikaz nesrastanja uzrokovanog primarnim postavljanjem vanjskog fiksatora tretiran sekundarnom unutarnjom fiksacijom [68]



Slika 44. Prodiranje pina uslijed primjene vanjskog fiksatora [69]

Primjer sa slike 44 pokazuje ozbiljniju komplikaciju prodiranja pinova u jedanaestom tjednu nošenja fiksatora zbog čega se na koncu moralo pribjeći reviziji kuka bipolarnom hemiartroplastikom.

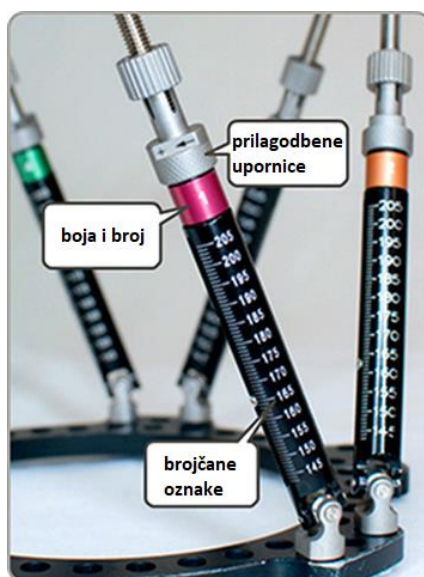
Na slici 45 je prikazan tijek cijeljenja sekundarno primijenjenim monolateralnim fiksatorom. U tom je slučaju primarno, također, bio primijenjen neki od vanjskih fiksatora koji ni nakon osam mjeseci primjene nije doveo do srastanja koštanih ulomaka te je primarni ishod prikazan na 45.A dijelu slike. Slike 45.B-D su nastale osam mjeseci nakon sekundarne primjene fiksatora i one su dokaz da nije nužno odabir metode odgovoran za loše ishode.



Slika 45. Prikaz nesrastanja uzrokovanog primarnim postavljanjem vanjskog fiksatora tretiran sekundarnim monolateralnim vanjskim fiksatorom [70]

Nažalost, u pregledanim literaturama nisu bile dostupne nikakve informacije o tome što je dovelo do prikazanih negativnih ishoda, ali je posve logično uzroke grupirati po formularu po kojemu je izrađeno ovo poglavlje. Dakle, odgovorna može biti konfiguracija konstrukcije i sve njezine značajke poput oblika i materijala o čemu je već pisano u prethodnom poglavlju ili je odgovornost na kirurgu i ostalom medicinskom osoblju koji sudjeluje u osteosintetskom zahvatu. Usprkos nedostatku konkretnih objašnjenja, nerijetko se uz negativne ishode mogu pronaći pinovi kao neizravni krivci. Shodno tome, a i činjenici da se u trećini slučajeva primjene

fiksatora javljaju infekcije na mjestu umetanja pinova, izvodi se zaključak da se primarni konstrukcijski zahtjevi javljaju upravo na pinovima. Svi presudni parametri su prethodno navedeni i zajedno s konfiguracijom konstrukcije predstavljaju bitnu stepenicu koja vodi ka uspješnom i stabilnom cijeljenju. Pravilna konfiguracija će osigurati stabilnost konstrukcije, a pomno odabrani parametri pinova će osigurati stabilnost spoja. Ukoliko to uzmemo za glavnu smjernicu koja se tiče konstrukcije, preostaje nam još spomenuti i sveprisutni faktor ljudske greške o kojemu se u literaturama gotovo ništa ne može pronaći. Jedan od takvih faktora su i česti nesporazumi između liječnika i pacijenata zbog kojih pacijenti nakon postavljanja vanjskog fiksatora izražavaju nezadovoljstvo izgledom ili masom konstrukcije zbog čega im postaje psihički neizdržljiva trajnost ove metode. Prema [71], istraživanjem provedenom u Japanu se došlo do podataka o tome da se 25 % podnesenih sudskih tužbi u zdravstvu odnosi na komunikaciju, a tek 13 % ih se odnosi na tehničke neispravnosti. Iako je prethodno bilo vrijedno spomena, ove teme se tiče posljednji postotak i to autor u spomenutoj literaturi naziva terapijskim pogreškama. Potrebno je razmotriti i predložiti konstrukcijske detalje koji utječu na svođenje takvih grešaka na minimum kako kod kirurga, tako i kod pacijenata. Jedan jednostavan primjer su teleskopski klizači Taylorovog prostornog fiksatora prikazani na slici 46.



Slika 46. Teleskopski klizači Taylorovog prostornog fiksatora [72]

Svaki klizač ima svoju boju u svrhu lakšeg prepoznavanja za svakodnevno pomicanje koje sam pacijent izvršava sukladno dobivenim preporukama. Osim boje, na svakom su klizaču ucrtani i smjerovi u kojima ih je potrebno okretati za propisano tlačno ili vlačno opterećenje na kost.

Međutim, vrlo je teško točno pozicionirati klizač jer se oni dnevno pomiču uglavnom za samo 1 mm što je vrlo teško samostalno vizualno utvrditi. Također, prema uputama za korištenje je potrebno koristiti obje ruke pri namještanju jer se jednom pridržava tijelo klizača, a drugom se obavlja odvrtnanje ili zavrtnanje. U tom smislu, bilo bi dobro implementirati automatsku prilagodbu klizača na unesenu vrijednost.

Glede kirurških vještina koje se ne tiču poznavanja anatomije, već je spomenut primjer neautomatiziranog procesa bušenja podložnog kirurškim greškama koji je danas aktualna tema. Također, u radu je iznesena postojeća preporuka o simultanom zatezanju žica kružnog fiksatora prema autorima AO udruge u [22] koji i u ostalim svojim člancima upućuju na simultanu upotrebu dva uređaja za zatezanje u svrhu osiguranja jednake napetosti u dvije žice na fiksatoru. Budući da u konstrukciji ne moraju biti samo dvije žice, postavlja se pitanje koliko uređaja za zatezanje mora imati kirurg u svojoj opremi te zašto ne bi postojao uređaj za zatezanje, kružnog oblika s promjenljivim promjerom i mogućim umetanjem više manjih mehanizama za zatezanje koji bi mogli omogućiti simultano zatezanje i većeg broja žica.

Ovdje su predstavljene samo neke potencijalne ideje koje mogu ili ne moraju biti ostvarive, ali bi svakako mogle biti korisne kako bi se konstrukcija i njezina primjena unaprijedile. Ukratko, metodu vanjske fiksacije karakterizira minimalna invazivnost postupka uz manjak stabilnosti i izrazita složenost konstrukcije u odnosu na unutarnju fiksaciju. Pri konstruiranju je potrebno naglasiti njezine pozitivne strane te nastojati nedostatke svesti na minimum što se ostvaruje praćenjem smjernica iznesenih u ovome radu. Također, vrijedno je spomena naglasiti da se samo sinergijom medicinskih stručnjaka i inženjera mogu ispravno oblikovati i primijeniti medicinske konstrukcije.

6. ZAKLJUČAK

Naglasak u ovome radu je bio na istraživanju postojećih konstrukcijskih rješenja vanjskoga fiksatora u svrhu definiranja utjecaja njihovih tehničkih i funkcionalnih karakteristika i kirurške prilagodbe i postavljanja konstrukcije na zahtijevanu stabilnost cijeljenja koštanih prijeloma.

Kako bi rad bio cjelovit, najprije je iznesena osnovna medicinska terminologija koja se tiče prijeloma počevši od mehanizama njihova nastanka i klasifikacije do biološke pozadine procesa cijeljenja i pristupa njihovom liječenju. Zatim su prikazane osnovne informacije o metodi vanjske fiksacije, njezinim počecima, načelima te zdravstvenim (ne)prilikama u kojima je ona indicirana ili kontraindicirana.

Pregledom literature je zaključeno da se vanjski fiksatori danas svrstavaju u skupine prema istraživačkim afinitetima i izlaganoj tematici. Shodno tome, u ovome radu su klasificirani u četiri skupine prema poznatoj terminologiji uzimanjem u obzir tri konstrukcijska čimbenika – oblik, fleksibilnost i područje primjene. Daljnjim istraživanjem se došlo do spoznaje da u općem slučaju prijeloma ne postoji idealno nego isključivo optimalno rješenje te se kao takvo danas uzima monolateralni fiksator. Osim što je kompaktniji i estetski prihvatljiviji za pacijente, dostupne literature pišu i o njegovim biomehaničkim prednostima u odnosu na ostala ponuđena rješenja. Usprkos takvom zaključku, fiksator se najčešće bira prema preferencijama i vještinama kirurga koji izvodi osteosintetski zahvat. Budući da se današnja upotreba vanjskih fiksatora često odnosi na prvotno, hitno kirurško zbrinjavanje što znači da se oni nakon stabilizacije skidaju i zamjenjuju nekom drugom metodom definitivnog zbrinjavanja, uočeno je da ne postoji dovoljan naglasak po pitanju skladištenja i reciklaže fiksatora. Prema tome, poželjno je da se pri izboru materijala ipak posveti pozornost njihovoj obradi u svrhu zaštite okoliša.

Posljednje poglavlje sadržava podjelu ergonomijske analize na utjecaj konstrukcijskih elemenata i kirurških postupaka na konačan ishod. Definirani su elementarni koraci koji će osigurati prikladnu krutost konstrukcije za ispravnu i pouzdanu primjenu vanjskog fiksatora. U tu svrhu je izrađen grafički prikaz upravljanja konfiguracijom osnovnih elemenata te su iznesene poznate spoznaje i upute o postupcima koji obuhvaćaju postavljanje fiksatora, a koje su najveći izvor čimbenika ljudske greške poput nepravilno nametnutog predopterećenja. Zaključeno je da se komplikacije u ovome pristupu zbrinjavanja koštanih prijeloma sprječavaju u jednakoj mjeri optimiziranjem njezine konfiguracije te kirurškim predoperativnim

planiranjem i postavljanjem. Pri tome se za ključan konstrukcijski element uzimaju pinovi koji dolaze u dodir s kosti i mekim tkivom.

Osim iznesenoga, cjelokupnim istraživanjem postojećih konstrukcijskih rješenja vanjskih fiksatora i metoda njihove primjene u svrhu pisanja ovoga rada, zaključeno je da postoje elementi tematike vrijedni razmatranja u svrhu unaprjeđenja. To uključuje suvremene teleskopske klizalice i pinove kao dijelove konstrukcije. Zatim njihove materijale koji moraju osigurati sigurno biološko okruženje za kost te potaknuti uspješnost procesa cijeljenja, a u isto vrijeme biti nositelji prikladnih mehaničkih svojstava uz mogućnost prerade. S druge strane, neizostavno je spomenuti i neautomatiziranost procesa postavljanja fiksatora što utječe na povećanje faktora ljudske greške. Ortopedska kirurgija vapi za automatizacijom bušenja kosti koje se mora odvijati u kontroliranim uvjetima, a proces zatezanja ima prostora za unaprjeđenje uvođenjem mehanizma za simultano zatezanje većeg broja transfiksacijskih žica. To su samo neka od brojnih mogućih idejnih rješenja kojim bi vanjska fiksacija istaknula svoje prednosti te češće predstavljala odgovor na pitanje o ispravnom pristupu zbrinjavanja.

LITERATURA

- [1] Nikolić, V., Hudec, M. i sur.: *Principi biomehanike*, Naklada LJEVAK d.o.o., Zagreb, 2011.
- [2] Goswami, T.: *Human Musculoskeletal Biomechanics*, Intech Open, Ohio, 2012.
- [3] Kvesić, A.: *Kirurgija*, Medicinska naklada, Zagreb, 2016.
- [4] *Bone Fractures*, <http://fracturetreatment.blogspot.com/2015/03/bone-fractures.html>, 25.1.2021.
- [5] Šišljagić, V.: *Cijeljenje kosti*, Medicinski vjesnik 32(2000), 105-109.
- [6] Labrović, G.: *Principi osteosinteze* [diplomski rad], Medicinski fakultet, Zagreb, 2015.
- [7] Brčić, H.: *Konzervativno liječenje prijeloma* [diplomski rad], Medicinski fakultet, Zagreb 2017.
- [8] Abicht, B. P., Roukis, T. S.: *History and Evolution of External Fixation*, <https://musculoskeletalkey.com/history-and-evolution-of-external-fixation/>, 26.1.2021.
- [9] Lešić, A., Bukarica Lj., Bumbaširević, M.: *Istorijski aspekti sistema i mogućnosti razvoja spoljašnje fiksacije*, Acta Chirurgica Iugoslavica 55(2008)4, 87-92.
- [10] Gomez, A., Cadogan, M.: *Joseph François Malgaigne*, <https://litfl.com/joseph-francois-malgaigne/>, 26.1.2021.
- [11] *Principles and Complications of External Skeletal Fixation*, <https://musculoskeletalkey.com/principles-and-complications-of-external-skeletal-fixation-2/>, 26.1.2021.
- [12] Meccariello, L. i sur.: *The History of External Fixation, A Revolution Idea For The Treatment of Limb's Traumatized And Deformities: From Hippocrates to Today*, Canadian Open Orthopaedics and Traumatology Journal 3(2016)4, 1-9.
- [13] Lončar, D.: *Metoda po Ilizarovu* [diplomski rad], Medicinski fakultet, Zagreb, 2017.
- [14] Buckley, R. E., Moran, C. G., Apivatthakakul, T.: *AO Principles of Fracture Management*, Georg Thieme Verlag, Stuttgart, 2017.
- [15] Ziran, B. H., Smith, W. R., Anglen, J. O., Tornetta III, P.: *External Fixation: How to Make It Work*, The Journal of Bone & Joint Surgery 89-A(2007)7, 1620-1632.
- [16] Bulstrode, C., Wilson-MacDonald, J., Eastwood, D. i sur.: *Oxford Textbook of Trauma and Orthopaedics*, Oxford University Press, Oxford, 2017.

- [17] Höntzsch, D., Bäuerle, S.: *Principles of external fixation*, https://aotrauma.aofoundation.org/-/media/project/aocmf/aotrauma/documents/education_pdf/orp_handout_english_external_fixation_nlogo.pdf?la=en&hash=AADFB24773E4BD79E936DD0DD5BADD156D837B66, 1.2.2021.
- [18] Kemper, D. D.: *Principles of external fixation*, <https://ota.org/sites/files/2018-06/G11-Principles%20of%20External%20Fixation.pdf>, 1.2.2021.
- [19] Colton, C. L.: *External Fixation*, https://emodules.aoeducation.org/aotdmat/aot_external_fixation/content/standard/content/media/pdf/external_fixation_vMay2016_hq.pdf, 2.2.2021.
- [20] Pećin, M., Milanković, I., Kreszinger, M.: *Liječenje prijeloma potkoljenice vanjskim fiksatorom*, Veterinarska stanica 48(2017)3, 223-230.
- [21] Bisaccia, M., Colleluori, G., Meccariello, L., Rinonapoli, G.: *The Strange Siberian Cage: The History of The Circular External Fixation*, Canadian Open Orthopaedics and Traumatology Journal 3(2016)4, 10-14.
- [22] Buckley, R., Sands, A.: *Full ring external fixation*, <https://surgeryreference.aofoundation.org/orthopedic-trauma/adult-trauma/distal-tibia/complete-simple-articular-simple-metaphyseal-fracture/full-ring-external-fixation-ilizarov#option-reduction-wires>, 25.8.2021.
- [23] Sprague, S., Nguyen, E., Phillips, M., Bhandari, M., Watson, J.: *The TAYLOR SPATIAL FRAME for External Fixation*, <https://www.smith-nephew.com/global/assets/pdf/products/surgical/tsf-20year-whitepaper07037v1.pdf>, 11.9.2021.
- [24] *What is the TAYLOR SPATIAL FRAME*, <https://www.smith-nephew.com/patient/treatments/limb-restoration/what-is-the-taylor-spatial-frame-----/>, 3.2.2021.
- [25] Giotakis N., Narayan, B.: *Stability with unilateral external fixation in the tibia*, Strategies in trauma and limb reconstruction 2(2007)1, 12-20.
- [26] Höntzsch, D., Krikler, S.: *Uniplanar external fixator*, <https://surgeryreference.aofoundation.org/orthopedic-trauma/adult-trauma/tibial-shaft/simple-fracture-spiral/uniplanar-external-fixator>, 3.2.2021.
- [27] Khalatbari Kani, K., Porrino J. A., Chew, F. S.: *External fixators: looking beyond the hardware maze*, Skeletal Radiology 49(2020)3, 359-374.

- [28] *Principles of External Fixation*, <https://teachmeorthopedics.info/principles-of-external-fixation/>, 3.7.2021.
- [29] *Monotube Triax External Fixation System*, http://az621074.vo.msecnd.net/syk-mobile-content-cdn/global-content-system/SYKGCSDOC-2-42246/FWT1bATb_jG7jz9I2R388iO-bB8Fyg/MT_ST_3_EN.pdf, 12.2.2021.
- [30] *The Hybrid Ring Fixator, Surgical Technique*, https://www.rch.org.au/uploadedFiles/Main/Content/ortho/The_Hybrid_Ring_Fixator.pdf, 4.7.2021.
- [31] Jiménez-Heras, M., Rovesti, G.L., Nocco, G. i sur.: *Evaluation of sixty-eight cases of fracture stabilisation by external hybrid fixation and a proposal for hybrid construct classification*, BMC Veterinary Research 10:189(2014), 1-10.
- [32] Chen N. C., Julka, A.: *Hinged external fixation of the elbow*, Hand Clinics 26(2010)3, 423-433.
- [33] Bain, G., Eygendaal, D., van Riet, R. P.: *Surgical Techniques for Trauma and Sports Related Injuries of the Elbow*, Springer-Verlag, Berlin, 2020.
- [34] Tan, V., Daluiski, A., Capo, J., Hotchkiss, R.: *Hinged elbow external fixators: indications and uses*, Journal of the American Academy of Orthopaedic Surgeons 13(2005)8, 503-514.
- [35] Morrey, B. F., Sanchez-Sotelo, J., Morrey M. E.: *Morrey's the Elbow and its Disorders*, Elsevier, Philadelphia, 2017.
- [36] Đenadić, D. M., Tanikić, D. I., Manić, M. T., Randelović, S. S., Đekić, P. S.: *Analiza i prikaz vrsta fiksatora u medicini i metoda obrade materijala za izradu fiksatora*, Vojnotehnički glasnik 61(2013)2, 123-139.
- [37] Padovec, Z., Růžička, P., Sedláček, R., Růžička, M.: *Design, analysis and testing of an external fixation device manufactured from composite materials*, Applied and Computational Mechanics 11(2017)2, 145-154.
- [38] Saithna, A.: *The influence of hydroxyapatite coating of external fixator pins on pin loosening and pin track infection: A systematic review*, Injury 41(2010)2, 128-132.
- [39] Moroni, A.: *Enhanced Stability of External Fixation with Hydroxyapatite-Coated Pins*, <https://musculoskeletalkey.com/enhanced-stability-of-external-fixation-with-hydroxyapatite-coated-pins/>, 27.7.2021.
- [40] Tomanec, F., Rusnakova, S., Žaludek, M.: *Optimization of the Material of External Fixator with FEM Simulation*, Materials Science Forum 919(2018), 275-281.

- [41] Frydryšek, K., Jořenek, J., Učeň, O., Kub'n, T., Žilka, L., Pleva, L.: *Design of External Fixators used in Traumatology and Orthopaedics – Treatment of Fractures of Pelvis and its Acetabulum*, *Procedia Engineering* 48(2012), 164-173.
- [42] Kata, N. M. i sur.: *Finite Element Analysis of External Fixator for Treating Femur Fracture: Analysis on Stainless Steel and Titanium as Material of External Fixator*, *Malaysian Journal of Fundamental and Applied Sciences* 17(2021), 274-284.
- [43] Timms, A., Sorkin, T., Pugh, H., Barry, M., Goodier, W. D.: „*No one has ever asked for it back!*“ *A survey assessing the fate of reusable external fixation equipment in mortuaries*, *Injury* 41(2010)2, 141-143.
- [44] Dirschl, D. R.: *Reuse of Selected External Fixator Components is Safe and Should Be Supported*, *Journal of Orthopaedic Trauma* 20(2006)1, 43-46.
- [45] Robbins, J., Gerlinger, T. L., Ward, J. A.: *Can the Carbon Fiber Rods for the Hoffmann II External Fixation System Be Reused*, *American Journal of Orthopedics* 41(2012)12, 551-553.
- [46] Sung, J. K. i sur.: *Reuse of External Fixation Components: A Randomized Trial*, *Journal of Orthopaedic Trauma* 22(2008)2, 126-131.
- [47] Beck, D. J., Seligson, D.: *External Fixator Parts Should Not Be Reused*, *Journal of Orthopaedic Trauma* 20(2006)1, 39-42.
- [48] Abd Aziz, A. U., Abdul Wahab, A. H., Abdul Rahim, R. A., Abdul Kadir, M. R., Ramlee, M. H.: *A finite element study: Finding the best configuration between unilateral, hybrid, and ilizarov in terms of biomechanical point of view*, *Injury* 51(2020)11, 2474-2478.
- [49] Grubor, P., Mitković, M., Tanjga, R.: *Značaj biomehaničkih karakteristika spoljnog fiksatora u liječenju kominutivnih preloma i koštanih defekata*, *Acta Facultatis Medicae Naissensis* 19(2002)3-4, 211-221.
- [50] Grubor, P., Grubor, M., Asotić, M.: *Comparison of Stability of Different Types of External Fixation*, *Medical Archives* 65(2011)3, 157-159.
- [51] ARBOR, *External Fixation System*, https://www.globusmedical.com/wp-content/uploads/2019/11/ARBORExFix_TechniqueGuideA.pdf, 30.7.2021.
- [52] Wheelless, C. R.: *Transfixation Wire Properties*, <https://www.wheellesonline.com/muscles-tendons/transfixation-wire-properties/>, 30.7.2021.

- [53] Schanz Screws and Steinmann Pins, Surgical Technique, http://synthes.vo.llnwd.net/o16/LLNWMB8/INT%20Mobile/Synthes%20International/Product%20Support%20Material/legacy_Synthes_PDF/DSEM-TRM-0516-0677_LR.pdf, 31.7.2021.
- [54] Spiegelberg, B., Parratt, T., Dheerendra, S. K., Khan, W. S., Jennings, R., Marsh, D. R.: *Ilizarov principles of deformity correction*, Annals of The Royal College of Surgeons of England 92(2010)2, 101-105.
- [55] Encinas-Ullán, C. A., Martínez-Diez, J. M., Rodríguez-Merchán, E. C.: *The use of external fixation in the emergency department: applications, common errors, complications and their treatment*, EFORT Open Reviews 5(2020)4, 204-214.
- [56] Catagni, M. A.: *Atlas for the Insertion of Transosseous Wires and Half-Pins*, Medi Surgical Video, Milan, 2003.
- [57] Willmott, H.: *Trauma and Orthopaedics at a Glance*, Wiley-Blackwell, Oxford, 2016.
- [58] Pandey, R. K., Panda, S. S.: *Drilling of bone: A comprehensive review*, Journal of Clinical Orthopaedics and Trauma 4(2013), 15-30.
- [59] Žižak, T.: *Utjecaj visokobrzinske obrade na dinamiku bušenja medicinskim svrdlom* [diplomski rad], Fakultet strojarstva i brodogradnje, Zagreb, 2018.
- [60] Hyldahl, C., Pearson, S., Tepic, S., Perren, S. M.: *Induction and Prevention of Pin Loosening in External Fixation: An In Vivo Study on Sheep Tibiae*, Journal of Orthopaedic Trauma 5(1991)4, 485-492.
- [61] Müller, M. E., Allgöwer, M., Schneider, R., Willenegger, H.: *Manual of Internal Fixation*, Springer-Verlag, Berlin, 1991.
- [62] Höntzsch, D., Krikler, S.: *Modular external fixation, Basic technique in adult fracture care*, <https://surgeryreference.aofoundation.org/orthopedic-trauma/adult-trauma/basic-technique/basic-technique-modular-external-fixation>, 25.8.2021.
- [63] Antoci, V., Voor, M. J., Antoci, Jr., V., Roberts, C. S.: *Effect of Wire Tension on Stiffness of Tensioned Fine Wires in External Fixation: A Mechanical Study*, The American Journal of Orthopedics 36(2007)9, 473-476.
- [64] Kanuck, D., Jolly, G.: *Mastering Complications In External Fixation*, <https://www.hmpgloballearningnetwork.com/site/podiatry/article/4432>, 19.8.2021.
- [65] Dubowy, S. M., Reid Nichols, L.: *External Fixator: Pin Care*, <https://kidshealth.org/en/parents/fixator-pin-care.html>, 10.9.2021.
- [66] *Infection of pin tracks and pin loosening*, <http://helid.digicollection.org/en/d/Jh0164e/7.3.1.html#Jh0164e.7.3.1>, 10.9.2021.

- [67] Pizà, G., Caja, V. L., González-Viejo, M. A., Navarro, A.: *Hydroxyapatite-coated external-fixation pins*, The Journal of Bone & Joint Surgery 86(2004)6, 892-897.
- [68] Kornah, B. A. i sur.: *Management of Failed External Fixation by Two-Stage Internal Osteosynthesis in the Lower Limb*, Orthopaedic Surgery 13(2021)2, 426-433.
- [69] Mermerkaya, M. U., Karaaslan, F., Alkan, E., Ayvaz, M., Bekmez, Ş.: *Evaluation of External Fixation Results in High-risk Older Patients with Intertrochanteric Femur Fractures*, Jurnalul de Chirurgie 10(2014)3, 237-239.
- [70] Harshwal, R. K., Sankhala, S. S., Jalan, D.: *Management of nonunion of lower-extremity long bones using mono-lateral external fixator - Report of 37 cases*, Injury 45(2014)3, 560-567.
- [71] Štifanić, M.: *Loša komunikacija i druge liječničke pogreške*, Jahr: Europski časopis za bioetiku 4(2013)7, 293-327.
- [72] *Limb lengthening and reconstruction: Taylor Spatial Frame*, <https://www.aboutkidshealth.ca/article?contentid=2543&language=english>, 11.9.2021.