

Prijedlog dizajna ortoze za tretman skolioze

Marošević, Ružica

Master's thesis / Diplomski rad

2024

Degree Grantor / Ustanova koja je dodijelila akademski / stručni stupanj: **University of Zagreb, Faculty of Mechanical Engineering and Naval Architecture / Sveučilište u Zagrebu, Fakultet strojarstva i brodogradnje**

Permanent link / Trajna poveznica: <https://um.nsk.hr/um:nbn:hr:235:353432>

Rights / Prava: [In copyright](#)/[Zaštićeno autorskim pravom.](#)

Download date / Datum preuzimanja: **2024-07-19**

Repository / Repozitorij:

[Repository of Faculty of Mechanical Engineering and Naval Architecture University of Zagreb](#)



SVEUČILIŠTE U ZAGREBU
FAKULTET STROJARSTVA I BRODOGRADNJE

Prijedlog dizajna ortoze za tretman skolioze

Ružica Marošević

Zagreb, 2024.

SVEUČILIŠTE U ZAGREBU
FAKULTET STROJARSTVA I BRODOGRADNJE

Prijedlog dizajna ortoze za tretman skolioze

Mentor:
Prof. dr. sc. Aleksandar Sušić

Student:
Ružica Marošević

Zagreb, 2024.

Izjavljujem da sam ovaj rad izradila samostalno koristeći znanja stečena tijekom studija i navedenu literaturu.

Zahvaljujem se mentoru prof.dr.sc. Sušiću na ukazanom povjerenju i smjernicama koji su uvelike pomogli u nastajanju ovog rada. Nadalje, zahvaljujem se svojoj obitelji koji su bili neizmijerna potpora i podrška tijekom cijelog studiranja, bez njih ovo ne bi bilo moguće. Veliko hvala zaručniku Mateju što je bio uz mene kroz ovaj period. Kao šećer na kraju, zahvaljujem se prijateljima i kolegama koji su mi uljepšali studentske dane.

Ružica Marošević



SVEUČILIŠTE U ZAGREBU
FAKULTET STROJARSTVA I BRODOGRADNJE

Središnje povjerenstvo za završne i diplomske ispite
Povjerenstvo za diplomske ispite studija strojarstva za smjerove:



Procesno-energetski, konstrukcijski, inženjersko modeliranje i računalne simulacije i brodstrojarski

Sveučilište u Zagrebu Fakultet strojarstva i brodogradnje	
Datum	Prilog
Klasa: 602 - 04 / 24 - 06 / 1	
Ur.broj: 15 - 24 -	

DIPLOMSKI ZADATAK

Student: **Ružica Marošević** JMBAG: 0035211219

Naslov rada na hrvatskom jeziku: **Prijedlog dizajna ortoze za tretman skolioze**

Naslov rada na engleskom jeziku: **Proposal of an scoliosis treatment orthosis design**

Opis zadatka:

Ortoza za tretiranje skolioze predstavlja pomagalo koje se individualno izrađuje za svakog pacijenta, a služi za ispravljanje kralježnice. Primjena ortoza u liječenju skolioza provodi se u načelu u slučajevima gdje je Risser-ov znak (koštana zrelost) ispod 4. stupnja, a kut skolioze iznad 20° po Cobb-u. Ortoze su prihvaćene u liječenju skolioza s namjerom korigiranja skolioze trodimenzionalno budući da je i skolioza trodimenzionalni deformitet. Očigledna je složenost oblikovanja, izrade i postizanje funkcionalnosti ove vrste medicinskog pomagala, osobito jer je njihova primjenjivost svrsishodna primarno ispod Risser-ovog 4. stupnja, odnosno dok je njihov korektivni učinak moguć. Naravno, i usporavanje i/ili zaustavljanje napredovanja skolioze je također dobrobit ovakvih pomagala. S konstrukcijske strane, individualnost stanja kralježnice otežava konstrukcijsko oblikovanje ovakvih pomagala, te se zbog toga problemu konstruiranja treba pristupiti vodeći računa o medicinskim pokazateljima primjene za pojedinca, vrsti tretmana kojega se ortozom namjerava provoditi, kao i svim drugim značajkama koje jamče svrsishodnost ortoza. Obzirom na temeljne pretpostavke svrsishodnosti i uvjetu da nije dosegnut kritični stupanj koštane zrelosti, primarna su skupina mladi u rastu i razvoju, te se podrazumijeva individualizirani pristup i očekuje prilagođavanje ortoza tijekom rasta i promjene antropometrije korisnika.

U radu je potrebno:

- Ukratko opisati skoliozu i pristupe tretmana, te pregled proizvoda na tržištu;
- Utvrditi koje kvalitete konstrukcije ortoza za tretman skolioze omogućavaju svrsishodnost i prilagođavanje individualnim potrebama – kutu skolioze;
- Za ciljano skupinu korisnika definirati konstrukcijske zahtjeve za ortoza prilagodljive promjenama antropometrijskih mjera i kutu skolioze;
- Provesti konstrukcijsku razradu prijedloga konstrukcije ortoza za tretman skolioze;
- Raspraviti sve značajne konstrukcijske kvalitete predloženog rješenja konstrukcije ortoza s osvrtom na tržišno dostupne konkurentne konstrukcije.

U radu je potrebno navesti korištenu literaturu i eventualno dobivenu pomoć.

Zadatak zadan: Datum predaje rada: Predviđeni datumi obrane:
9. svibnja 2024. 11. srpnja 2024. 15. – 19. srpnja 2024.

Zadatak zadao:
Prof. dr. sc. Aleksandar Sušić

Predsjednik Povjerenstva:
Prof. dr. sc. Tanja Jurčević Lulić

SADRŽAJ

SADRŽAJ	I
POPIS SLIKA	III
POPIS TABLICA.....	IV
SAŽETAK.....	V
SUMMARY	VI
1. UVOD.....	1
2. ANATOMIJA KRALJEŽNICE	2
3. SKOLIOZA	4
3.1. Cobbov kut.....	6
4. ADOLESCENTNA IDIOPATSKA SKOLIOZA	8
4.1. Početak liječenja ortozom	9
4.2. Provođenje liječenja ortozom.....	10
4.3. Komplikacije prilikom nošenja ortoze	11
4.4. Prekid nošenja ortoze	12
4.5. Fizikalna terapija – Schrotove vježbe	13
4.6. Ostali konzervativni tretmani liječenja	15
4.7. Materijali za izradu ortoze i njezinih dodatnih dijelova.....	16
4.7.1. Materijali za 3D printanje	16
4.7.2. Materijali za mekano oblikovanje.....	17
4.7.3. Materijali dodataka	17
4.8. Primjer odabira ortoze.....	18
5. ANALIZA TRŽIŠTA	21
5.1. Milwaukee ortoza (CTLSO)	21
5.2. Boston ortoza (TLSO).....	23
5.3. Lyon ortoza	26
5.4. Chêneau ortoza.....	28
5.5. Charleston noćna ortoza	28
5.6. Providence noćna ortoza	30
5.7. SpineCor ortoza.....	32
6. OCJENJIVANJE I USPOREBA KARAKTERISTIKA POSTOJEĆIH ORTOZA	35
7. KONSTRUKCIJSKA RAZRADA.....	38
7.1. Tehnički upitnik	38
7.2. Intervjuiranje korisnika	40
7.3. Definicija cilja.....	43
7.4. Funkcionalni zahtjevi.....	44
7.5. Morfološka matrica	46
8. KONCEPTI.....	49
8.1. Koncept 1	49
8.2. Koncept 2	51

8.3. Koncept 3	52
8.4. Ocjenjivanje koncepata	54
9. PRIJEDLOG RJEŠENJA	57
9.1. Atropometrijske mjere	57
9.2. CAD model	58
10. ZAKLJUČAK.....	62
11. LITERATURA	64

POPIS SLIKA

Slika 1.	Prikaz zdrave i skoliozom deformirane kralježnice [1].....	1
Slika 2.	Dijelovi kralježnice [3].....	3
Slika 3.	Vrste skolioze [5]	5
Slika 4.	Simptomi skolioze[5]	6
Slika 5.	Računanje Cobbovog kuta[7]	6
Slika 6.	Iščitavanje Cobbovog kuta na rendgenskim snimkama	7
Slika 7.	Počeci izvođenja Schroth vježbi [22].....	13
Slika 8.	Primjeri Schroth vježbi za uspostavljanje mišićne simetrije [23]	14
Slika 9.	Primjer kiropraktike	15
Slika 10.	Rengenske snimke deformacije kralježnice pacijentice	19
Slika 11.	Proces odabira i nastajanja ortoze	19
Slika 12.	Ortoza na pacijentici.....	20
Slika 13.	RTG snimci krivulje kroz godine	20
Slika 14.	Milwaukee ortoza s prednje i stražnje strane [29].....	21
Slika 15.	Milwaukee ortoza s bočnih strana [29]	22
Slika 16.	Prikaz Boston ortoza [31].....	24
Slika 17.	Prikaz Lyon ortoze	27
Slika 18.	Prikaz Chêneau ortoze.....	28
Slika 19.	Prikaz pacijenta u Charleston ortozi.....	29
Slika 20.	Prikaz Providence ortoze.....	31
Slika 21.	SpineCor ortoza.....	33
Slika 22.	Prikaz nacrtu Koncepta 1	49
Slika 23.	Prikaz uzorka utora izrađenih aditivnom tehnologijom	50
Slika 24.	Bokocrt Koncepta 1	50
Slika 25.	Sustav zatezanja ortoze Koncepta 1	51
Slika 26.	Prikaz stražnje strane Koncepta 2	51
Slika 27.	Dijelovi za učvršćivanje	52
Slika 28.	Prikaz nacrtu Koncepta 2.....	52
Slika 29.	Prikaz sustava zakapčanja Koncepta 2	52
Slika 30.	Prikaz Koncepta 3	53
Slika 31.	Prikaz sustava zatezanja Koncepta 3	53
Slika 32.	Izometrija prijedloga rješenja.....	58
Slika 33.	Nacrt i bokocrt prijedloga rješenja	59
Slika 34.	Stražnja strana prijedloga rješenja.....	60
Slika 35.	Sustav mehanizma zatezanja prijedloga rješenja	60

POPIS TABLICA

Tablica 1. Prikaz tržišta za Milwaukee ortožu [30].....	23
Tablica 2. Prikaz tržišta Boston ortože [30,33]	24
Tablica 3. Prikaz tržišta Lyon ortože [30].....	27
Tablica 4. Prikaz tržišta Charleston ortože [38]	30
Tablica 5. Prikaz tržišta Providence ortože [39]	31
Tablica 6. Prikaz tržišta SpineCor ortože [41]	33
Tablica 7. Definiranje ocjene karakteristike.....	35
Tablica 8. Prikaz karakteristika	36
Tablica 9. Ocjenjivanje postojećih ortoza	37
Tablica 10. Tehnički upitnik[42].....	38
Tablica 11. Intervjuiranje prvog korisnika	40
Tablica 12. Intervjuiranje drugog korisnika	41
Tablica 13. Definiranje cilja [43]	43
Tablica 14. Funkcionalni i konstrukcijski zahtjevi	44
Tablica 15. Morfološka matrica [42].....	46
Tablica 16. Definiranje kriterija ocjenjivanja.....	54
Tablica 17. Ocjenjivanje koncepata	55
Tablica 18. Antropometrijske mjere za odabranu dobnu skupinu.....	57
Tablica 19. Raspon dimenzija za konstruiranje	58

SAŽETAK

Skolioza je bolest u kojoj je deformirana prirodna krivulja kralježnice te je često dijagnosticirana tijekom razdoblja brzog rasta u adolescenciji. Postoji nekoliko vrsta skolioze, međutim fokus ovog rada biti će na idiopatskoj skoliozi kod adolescenata. Rana intervencija tijekom rasta optimalna je jer kralježnica nije u potpunosti koštano oformljena. Kako bi se izbjegao operativni zahvat, preporučuje se tretman liječenja kralježnice ortozom. Cilj liječenja ortozom je sprječavanje daljnjeg napretka krivulje, ispravljanje postojećih deformacija i stabilizacija kralježnice. Dijelovi ortoze stvaraju pritisak na kralježnicu i time pomažu u ispravljanju deformabilnih krivulja. Nadalje, svaka ortoza prilagođena je specifičnim potrebama i krivulji kralježnice pacijenta. U tekstu se opisuju i analiziraju različite vrste ortoza koje se koriste za liječenje skolioze. Zatim se detaljno razmatra proces ocjenjivanja i poboljšanja ortoza, fokusirajući se na karakteristike u kojima ima prostora za unaprijeđenje. Neki od glavnih karakteristika za unaprijeđenje su ugodnost i fleksibilnost korisnika pri nošenju ortoza. Nadalje, u konceptualnoj fazi projekta razvijeni su prijedlozi za poboljšanje te su se nakon konstrukcijske razdrade predložili koncepti. Iako je tržište ortoza konkurentno, predloženo rješenje se ističe time što zadovoljava bitne zahtjeve korisnika. Naime svojim oblikom, omogućuje prozračnost pri korištenju uz dodatnu potporu s medicinskim ulošcima na strateški postavljenim mjestima. Također je cijenom pristupačniji u odnosu na druge ortoze jer se izrađuje aditivnom tehnologijom. Zbog navedenih karakteristika, predloženo rješenje ima potencijala biti konkurentno na tržištu. Naposljetku, cilj diplomskog rada je stvoriti ortozu koja će maksimalno zadovoljiti potrebe korisnika, s naglaskom na udobnost i funkcionalnost, uz eliminaciju dosadašnjih nedostataka koje su korisnici istaknuli.

Ključne riječi: idiopatska skolioza, liječenje ortozom, adolescenti

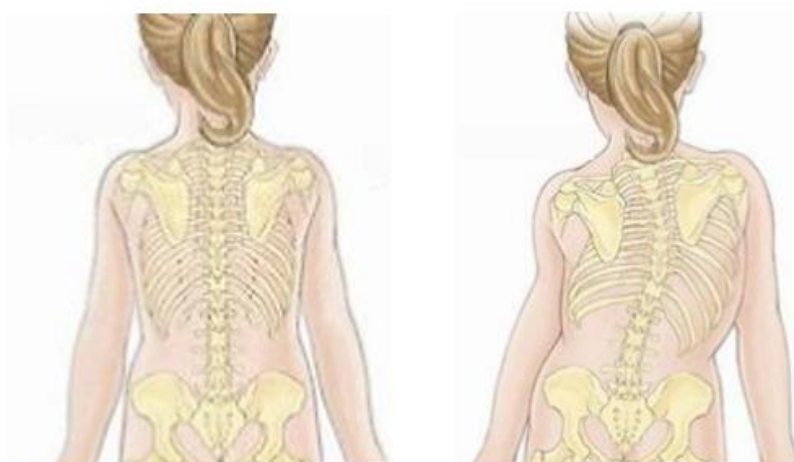SUMMARY

Scoliosis is a condition in which the natural curve of the spine is deformed and it is often diagnosed during periods of rapid growth in adolescence. There are several types of scoliosis; however, the focus of this paper will be on idiopathic scoliosis in adolescents. Early intervention during growth is optimal because the spine is not yet fully ossified. To avoid surgery, treatment of the spine with an orthosis is recommended. The goal of orthosis treatment is to prevent further curve progression, correct existing deformities, and stabilize the spine. Parts of the orthosis create pressure on the spine, thereby helping to correct deformable curves. Furthermore, each orthosis is tailored to the specific needs and curve of the patient's spine. The text describes and analyzes different types of orthoses used for treating scoliosis. It then examines the process of evaluating and improving orthoses in detail, focusing on characteristics that have room for improvement. Some of the main characteristics for improvement are user comfort and flexibility while wearing the orthoses. Additionally, proposals for improvement were developed in the conceptual phase of the project, and concepts were suggested after the construction analysis. Although the orthosis market is competitive, the proposed solution stands out by meeting the essential requirements of users. Namely, its shape allows for breathability during use with additional support from medical inserts strategically placed. It is also more affordable compared to other orthoses because it is made using additive technology. Due to these characteristics, the proposed solution has the potential to be competitive in the market. Finally, the goal of the thesis is to create an orthosis that will maximally satisfy user needs, with an emphasis on comfort and functionality, while eliminating the previous shortcomings highlighted by users.

Key words: Idiopathic scoliosis, brace treatment, adolescents

1. UVOD

Skolioza je bolest, definirana kao bočna zakrivljenost kralježnice, najčešće se dijagnosticira tijekom perioda ubrzanog rasta u adolescenciji. Međutim, upravo ju je najpovoljnije korigirati kada su djeca u razvoju jer još nisu u potpunosti dosegli koštanu zrelost kralježnice. Jedan od načina korekcije jest nošenje ortoze. Cilj ortotskog tretmana je spriječiti daljnje pogoršanje zakrivljenosti te, gdje je moguće, ispraviti postojeću deformaciju i stabilizirati kralježnicu. Ortoze djeluju mehaničkim pritiskom na kralježnicu, pomažući pri korekciji zakrivljenosti deformabilne krivulje. Svaka ortoza se prilagođava specifičnim potrebama i zakrivljenostima kralježnice svakog pacijenta. Učinkovitost ortotskog tretmana ovisi o nekoliko faktora, uključujući vrstu i ozbiljnost skolioze, starost pacijenta, stupanj koštane zrelosti i, što je najvažnije, suradljivost pacijenta u nošenju ortoze prema uputama liječnika. Ključni faktor uspjeha je koliko se pacijent pridržava preporuka za nošenje ortoze. Ortoza se obično nosi između 18 i 23 sata dnevno, a nošenje prema uputama značajno utječe na ishod liječenja. Budući da se ortoza mora nositi tijekom cijelog dana iznimno je važno da bude ugodna za nošenje. Odnosno da ne izaziva iritaciju kože, da se lako oblači i da korisnik može normalno obavljati svakidašnje aktivnosti prilikom korištenja. Unutar ovog rada analizirat će se postojeće ortoze na tržištu za adolescente kojima je dijagnosticirana skolioza. Nadalje, predložit će se nekoliko unaprijeđenja ortoze kako bi se maksimizirala udobnost korisnika. Pravilno korištenje ortoze i pridržavanje uputa može značajno smanjiti progresiju skolioze, poboljšati držanje i kvalitetu života, te smanjiti potrebu za kirurškim zahvatima.



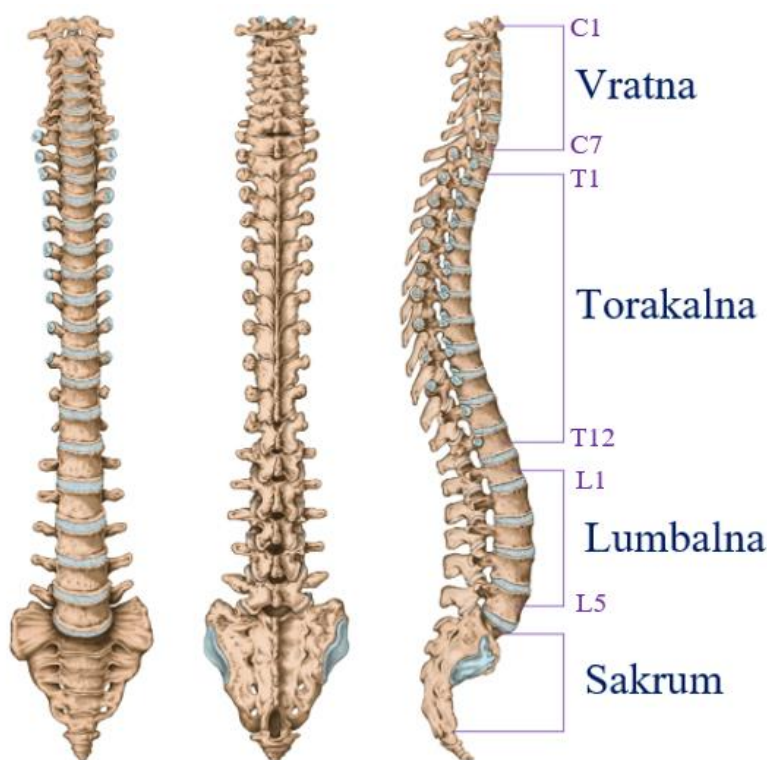
Slika 1. Prikaz zdrave i skoliozom deformirane kralježnice [1]

2. ANATOMIJA KRALJEŽNICE

Kralježnica je koštana struktura koja podupire ljudsko tijelo. Povezuje različite dijelove mišićno-koštanog sustava, što uključuje kosti i mišiće tijela. Jedno od najbitnijih svojstava kralježnice jest omogućavanje kretanja, davanje strukture i podupiranje tijela. Također, štiti živac koji povezuje mozak s ostatkom tijela, odnosno leđnu moždinu. Sastoji od kralježaka (kostiju), diskova, zglobova, mekih tkiva, živaca i leđne moždine. Kralježnica je dugačak skup kostiju koji se proteže od vrata do donjeg dijela leđa. Kralježnica ima 4 prirodne krivulje, 2 lordoze i 2 kifoze. Kifoza je zakrivljenost kralježnice prema nazad, dok je lordoza zakrivljenost prema naprijed. Ove krivulje djeluju kao amortizeri koji štite kralježnicu od ozljeda. Prirodna zakrivljenost vratne kralježnice naziva se lordoza, prsne kralježnice kifoza, lumbalne kralježnice lordoza, a krivulja sakralne kralježnice je kifoza. Gledano iz profila, zdrava kralježnica podsjeća na slovo S. Sama kralježnica sastoji se od leđne moždine, diskova, živaca, tkiva, fasetnih zglobova i kralježaka. Trideset i tri kralješka čine pet različitih segmenata kralježnice. Počevši od vrata i spuštajući se prema trtici, segmenti kralježnice uključuju nekoliko bitnih komponenti.

Najprije dolazi vratni dio kralježnice, poznatiji pod nazivom cervikalna kralježnica. Sastoji se od sedam kralježaka koji omogućuju okretanje, nagnjanje i klimanje glavom. Oznake za cervikalne kralješke su od C1 do C7, pri čemu je C1 najbliži lubanji, a C7 najudaljeniji prema kralježnici. Cervikalni kralješki imaju otvor kroz koji prolaze leđna moždina, vertebralne arterije i vene. Prvi cervikalni kralježak C1 naziva se atlas, ima strukturu prstena i nema tijelo kralješka ili spinozni proces. Povezuje lubanju s kralježnicom. Drugi cervikalni kralježak C2 pod nazivom aksis, tvori osovinu na kojoj se atlas rotira. Zahvaljujući zglobu između atlasa i aksisa čovjek može pomicati glavu. Cervikalna kralježnica ima C-oblik prema unutra koji se naziva lordotična krivulja. Slijedi torakalna kralježnica pozicionirana na prsnom dijelu leđa te se sastoji od ukupno 12 kralježaka (od T1 do T12). Rebra se pričvršćuju za torakalnu kralježnicu. Ovaj dio kralježnice lagano se savija kako bi napravio oblik C unatrag koji se naziva kifotična krivulja. [2]

Zatim dolazi lumbalna kralježnica koja je sastoji od pet kralježaka (od L1 do L5) koji čine donji dio kralježnice. Lumbalna kralježnica podupire gornje dijelove kralježnice. Povezuje se sa zdjelicom i nosi većinu težine tijela, kao i pritisak podizanja i nošenja predmeta. Savija se prema unutra stvarajući lordoznu krivulju u obliku slova C. Sakrum je kost u obliku trokuta koja se povezuje s kukovima. Pet sakralnih kralježaka (od S1 do S5) stapaju se tijekom razvoja fetusa, što znači da se ne pomiču. Naposljetku je trtična kost s četiri spojena kralješka koji se nalazi na dnu kralježnice. Mišići i ligamenti dna zdjelice pričvršćuju se na trtičnu kost. Prikaz dijelova kralježnice prikazan je na slici 2. Konstantno kretanje čovjeka, obavljanje svakodnevnih zadataka i aktivnosti utječe na stanje kralježnice. Dolazi do trošenja te je podložnija oštećenjima i bolestima. Neke od ozljeda su uklještenje ili ozljeda živca, disk hernija, osteoporoza, artritis te mnoge druge. Među bolestima kralježnice je i skolioza. Kroz rad će se detaljnije opisati vrste skolioze te njezini uzroci i tretmani liječenja.



Slika 2. Dijelovi kralježnice [3]

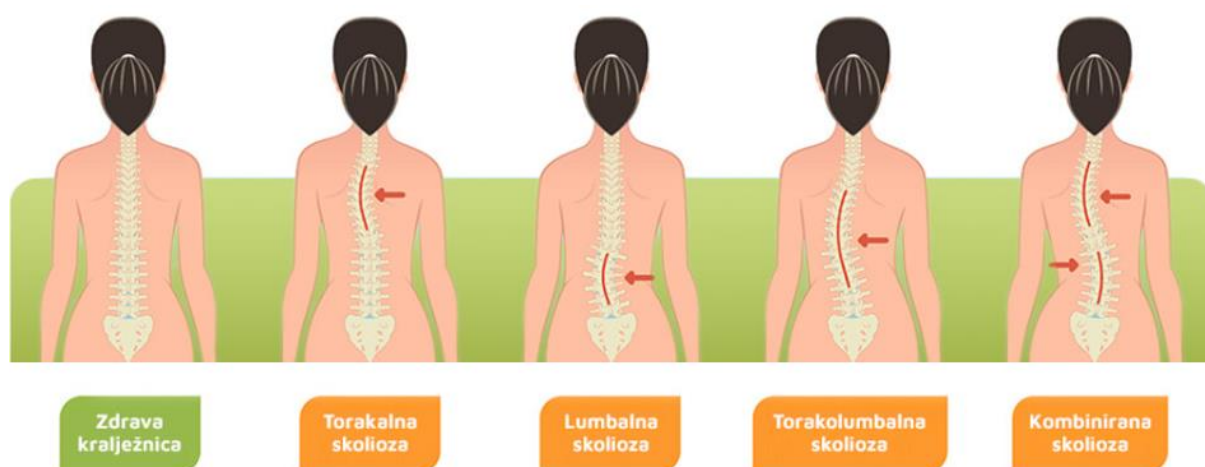
3. SKOLIOZA

Skolioza je bolest u kojoj je kralježnica bočno zakrivljena. Kralježnica ima prirodnu blagu zakrivljenost prema naprijed i natrag. Međutim, kod skolioze se kralježnica zakrivljuje ulijevo i udesno u obliku slova C ili S. U većini slučajeva skolioza je blaga, ne uzrokuje ozbiljne simptome te ne zahtijeva liječenje. Teži slučajevi onemogućuju pravilno držanje i uzrokuju bolove pri obavljanju svakidašnjih zadataka. Korigiranje ovakve bolesti najčešće se rješava nošenjem ortoze, a u ekstremnim slučajevima, operacijskim zahvatom.

Postoje tri vrste skolioze: idiopatska, kongenitalna i neuromišićna skolioza. Idiopatska je najčešći tip, a pojam idiopatska znači da je uzrok bolesti nepoznat. Istraživanjama je dokazano da se takva vrsta skolioze češće javlja u obiteljima koje su imale genetsku povijest bolesti. S druge strane, kongenitalna skolioza dijagnosticira se pri rođenju. Javlja se kada se kralješci ne formiraju kako bi trebali tijekom embriogeneze. Nadalje, neuromišićnu skoliozu uzrokuju abnormalnosti u mišićima i živcima koji podržavaju kralježnicu. Obično se javlja uz neurološka ili mišićna stanja poput ozljeda, cerebralne paralize ili mišićne distrofije. Skolioza dijagnosticirana tijekom odrasle dobi naziva se degenerativnu skoliozu. Određeni broj ljudi ima blagu, nedijagnosticiranu skoliozu tijekom cijelog života. Simptomi se mogu pojačati ili se pojaviti kako tijelo stari, što rezultira kasnom dijagnozom. Konkretno, skolioza s nastankom u odrasloj dobi javlja se kada diskovi i zglobovi oslabe ili kada se izgubi gustoća kostiju.

Skolioza može zahvatiti bilo koji dio vaše kralježnice. Međutim, istraživanja su pokazala da se u različitim dobnim skupinama, skolioza češće pojavljuje u određenim dijelovima kralježnice. Najčešće pogođena skupina su adolescenti, tu spadaju svi pacijenti između 10 i 18 godina, kod kojih koštana struktura nije u potpunosti formirana. Kod njih se deformacija u većini slučajeva javlja u torakalnom dijelu kralježnice. Kod odraslih pojedinaca, dakle osoba iznad 18 godina, kojima je koštana struktura formirana, deformacija nastaje u lumbalnom ili donjem dijelu kralježnice. Lumbalna kralježnica najosjetljivija je na promjene uzrokovane starenjem, sjedilačkim načinom života i manjkom fizičke aktivnosti. Naravno, uzroci skolioze variraju ovisno o vrsti skolioze, ali neki od njih su ozljeda kralježnice, tumor na kralježnici ili genetski poremećaj. [4]

Na slici 3 jasno je vidljivo koje dijelove kralježnice može zahvatiti skolioza. Ako skolioza zahvaća gornji dio kralježnice, naziva se torakalna skolioza, ako zahvaća donji dio kralježnice, naziva se lumbalna skolioza. Također kombinacija koja zahvaća dio gornjeg te dio donjeg dijela kralježnice naziva se torakolumbalna skolioza. Naposljetku, postoji i kombinirana skolioza koja u potpunosti zahvaća i gornji i donji dio kralježnice. Za svaku od ovih vrsta skolioze postoji pripadajuća ortoza koja ispravlja deformirani dio kralježnice. Naknadno će se u radu definirati pojedine vrste ortoze.

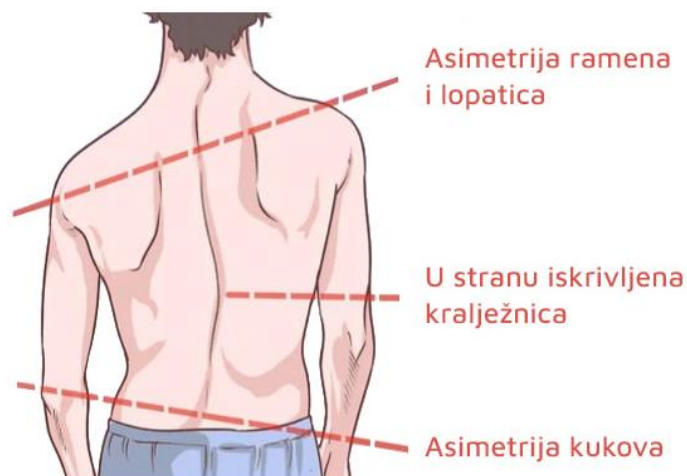


Slika 3. Vrste skolioze [5]

Za postavljanje dijagnoze skolioze, liječnik mjeri stupanj zakrivljenosti kralježnice na rendgenskim snimkama i CT skenovima. Ako pacijent osjeća bol u leđima, poteškoće pri stajanju u uspravnom položaju, bolove i slabost u nogama, može se zapitati da li je uzrok skolioza. Također, ako primjeti određene fizičke promjene, može lakše utvrditi dijagnozu. Ove promjene se javljaju na leđima duž kralježnice, a neki od simptoma skolioze su:

- 1) nejednaka visina ramena,
- 2) lopatice koje strše,
- 3) glava koja nije centrirana iznad zdjelice,
- 4) neravnomjerna visina struka,
- 5) nejednaka visina kukova,
- 6) stalno naginjanje na jednu stranu,
- 7) nejednaka duljina nogu,
- 8) promjene u izgledu ili teksturi kože (jamice, nakupine dlaka, promjena boje kože).

Ako primijetite bilo koji od navedenih znakova, obavezno se obratite zdravstvenom djelatniku za pregled. Slika 4 prikazuje neke od simptoma skolioze.

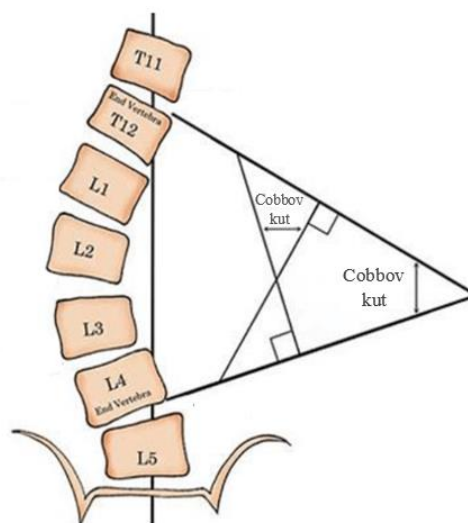


Slika 4. Simptomi skolioze[5]

3.1. Cobbov kut

Standardna metoda procjene zakrivljenosti kralježnice je mjerenje Cobbovog kuta, kojeg je izvorno predložio američki ortopedski kirurg John Robert Cobb. Cobbov kut je službeno usvojen kao standard za kvantifikaciju skolioze od strane Scoliosis Research Society (SRS), osnovane 1966. godine. To je kut između dviju linija, koje su okomite na gornju krajnju ploču najgornjeg uključenog kralješka i donju krajnju ploču najnižeg uključenog kralješka.

Prikazane linije vidljive su na slici 5. [6]



Slika 5. Računanje Cobbovog kuta[7]

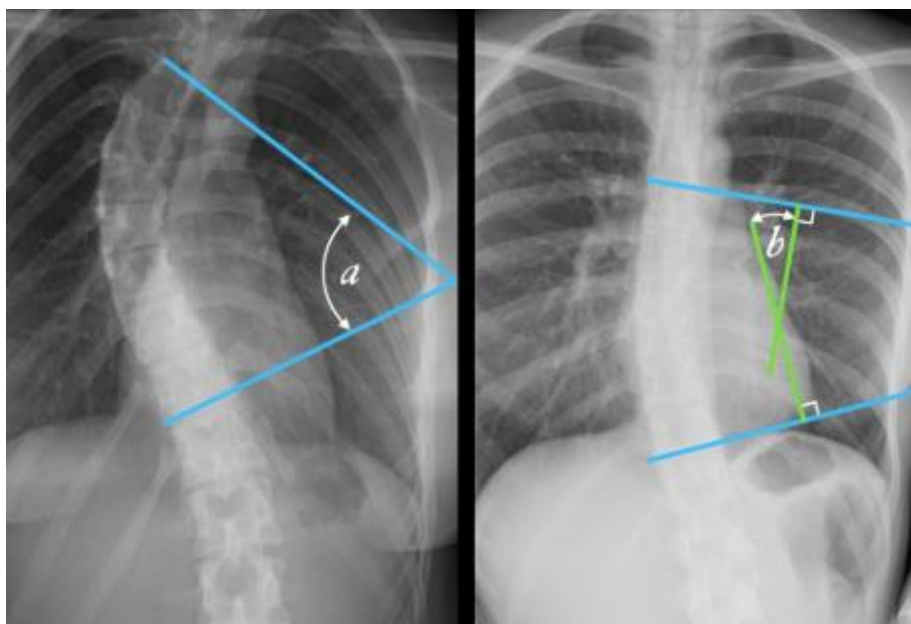
Terapija za pacijenta određuje se prema veličini Cobbovog kuta. Ako je vrijednost kuta:

- 1) $< 10^\circ$ nije skolioza,
- 2) $10^\circ - 20^\circ$ blaga skolioza,
- 3) $20^\circ - 50^\circ$ umjerena skolioza,
- 4) $> 50^\circ$ teška skolioza. [5]

U prvom slučaju, vrijednost kuta i zakrivljenost je mala pa se taj slučaj ne tretira kao skolioza. Kod blagih skolioza, bitno je redovito ići k liječniku na kontrole i baviti se fizičkom aktivnošću. U slučaju umjerene skolioze, postoji mogućnost ispravljanja kralježnice uz specifične vježbe, terapije i nošenje ortoze propisane od strane ortopeda. Ako pacijent ima tešku skoliozu, vrlo vjerojatno je jedina mogućnost operativni zahvat.

Veličina kuta iščitava se iz rendgenskih snimaka kako je prikazano na slici 6. Iako to nije najpreciznija, zasada se pokazala kao dovoljno učinkovita metoda za postavljanje dijagnoze.

Indeks uspješnosti liječenja ortozom jest odnos Cobbovog kuta nakon liječenja i Cobbovog kuta prije liječenja. Da bi se dobila vrijednost u postocima, tada se dobiveni omjer pomnoži sa 100.



Slika 6. Iščitavanje Cobbovog kuta na rendgenskim snimkama

4. ADOLESCENTNA IDIOPATSKA SKOLIOZA

Adolescentna idiopatska skolioza (AIS) najčešći je tip skolioze u kojem je kralježnica trodimenzionalno deformirana. Napredovanje krivulja deformacija uglavnom je povezano s brzim rastom mladih oko puberteta. Prirodna povijest bolesti može dovesti do velikih deformacija kralježnice i prsnog koša, što može nametnuti kirurško liječenje. U tom specifičnom adolescentnom razdoblju moguće je vrlo preciznim tretmanima spriječiti progresiju krivulja. Uz odgovarajuće početne uvjete i pravilno odabrane pristupe liječenja, može se u većini slučajeva uvelike usporiti, čak i zaustaviti napredovanje deformabilne krivulje. Zato je bitno da su pacijenti skupina koja još uvijek raste, da je dokumentirana progresivna krivulja između 20° i 45° te da je dobro dizajnirana i prilagođena ortoza koji pruža korekciju u određenom postotku (ovisno o potrebama pacijenta). Liječenje idiopatske adolescentne skolioze ovisi uglavnom o veličini i lokalizaciji deformacije, također i o potencijalu progresije zbog preostalog rasta. Tijekom prošlog desetljeća, nekoliko je studija potvrdilo da se adolescentna idiopatska skolioza može uspješno liječiti primjenom ortoze, bez potrebe za operativnim liječenjem. Primarni cilj ne-operativnog liječenja je uspješno zaustavljenje progresivnih krivulja ili ispravljanje krivulja koje uzrokuju, ili mogu vjerojatno izazvati invaliditet. Izbor ortoze temelji se na učinkovitost korekcije akutne krivulje, razini ozbiljnosti deformacije krivulje te očekivanoj toleranciji pacijenta. Od velike je važnosti da se na sve moguće načine pokuša izbjeći operativni zahvat. [8]

Društvo za istraživanje skolioze (SRS), 1985. godine pokrenulo je kontrolirana istraživanja za ispitivanje učinkovitosti ortoze kao liječenja skolioze. Pacijenti iste dobne skupine, uzorka i ozbiljnosti krivulje podijeljeni su u dvije skupine skupine, jedna tretirana stavljanjem ortoze i druga koja nije bila tretirana pomagalima. Istraživanja čiji su rezultati objavljeni 1993. su potvrdila da je ortoza učinkovit tretman za usporiti ili zaustaviti napredovanje većine zakrivljenosti kralježnice koštano nezrelih pacijenata u usporedbi s onima koji nisu liječeni ovom metodom. [9]. Nadalje, analiza 20 studija pokazala je da je nošenje ortoze 23 sata na dan značajno uspješnije od bilo kojeg drugog neoperativnog liječenja [9,10]. Unatoč tome, postoje neki pacijenti za koje nošenje ortoze nije rezultiralo uspijehom.

Postoje razni ostali oblici nekirurškog liječenja, poput kiropraktičkih manipulacija, akupunktura, vježbanja, određenih dijeta i prehrana. Međutim, takvim metodama se još se nije uspjela dokazati učinkovitost liječenja deformacije kralježnice. Izuzetno je važno dovoljno rano otkriti krivulje i pratiti razvijanje te iste krivulje, kako bi se time pravovremeno odredila dijagnoza. Samim time preporučila bi se terapija koja bi omogućila što brži oporavak pacijenta. [11]

4.1. Početak liječenja ortozom

Redovni pregledi i kontrole dobra je početna strategija za tretiranje krivulja s malim nagibom i krivulja s niskim rizikom progresije. Indikacije za liječenje ortozom su pacijenti s kutom krivulje od 25° do 40° za dijete koje je još u rastu. Potencijalni pacijenti su i djeca s nagibom krivulja manjim od 25°, ali imaju dokumentiran napredak od 5° do 10° u šest mjeseci, odnosno više od 1° mjesečno. Pacijenti sa skoliozom gdje je kut nagiba krivulje od 20° do 25°, kojima koštana struktura nije u potpunosti formirana (Risser 0, Tanner 1 ili 2) također bi trebala biti liječena u što kraćem roku. Ortoze se općenito nose tokom cijelog dana, a trajanje liječenja je od dvije do četiri godine, odnosno do trenutka sazrijevanja skeleta i završetka rasta kosti [12]. Nasuprot tome, liječenje ortozom ne preporuča se ako je dijete koštano sazrelo, također nije preporučljivo ako je kod djeteta koje je u uzrastu krivulja veća od 45°, ili ispod 25° bez dokumentiranog napretka krivulje [13,14,15]. Za prethodno navedene slučajeve, opcija bi bila kirurški zahvat. Pacijenti s torakalnom lordozom ne mogu biti tretirani ortozom jer bi liječenje imalo negativan učinak, došlo bi do spljoštavanja torakalnog dijela kralježnice.

Pacijent bez dobre podrške obitelji ili onaj koji odbija nositi ortozu ne može se uzeti u obzir za liječenje istom. Djevojčice imaju sedam puta veća šansu da budu dijagnosticirane s adolescentnom idiopatskom skoliozom nego dječaci. Međutim, za razliku od dječaka, djevojčice povoljnije reagiraju na tretman zbog veće fleksibilnosti kralježnice, kraćeg rasta tijekom puberteta i kraćom duljinom liječenja. Također, lakše i bolje prihvate liječenje ortozom u odnosu na dječake.

Istraživanjima je utvrđeno da fizički izgled i spremnost tijela uvelike utječu na pozitivan ishod ortotskog liječenja skolioze. Adolescenti s prekomjernom tjelesnom težinom imat će veću progresiju krivulje i imat će manji uspjeh tretmana. Između ostalog, sposobnost ortoze za prijenos korektivnih sila na kralježnicu kroz rebra i meko tkivo mogu biti kompromitirani kod pretilih pacijenata i ovaj faktor bi se trebao biti uzeti u obzir pri donošenju odluka o liječenju. Istraživanja provedena od strane Nachemsona u nekoliko zemalja pokazala su da je stopa uspješnosti liječenja ortozom bila je znatno viša u usporedbi s površinskom električnom stimulacijom ili netretiranjem [14]. Nadalje, rezultati istraživanja pokazali su da je fiksiranje 23 sata dnevno bila znatno uspješnija metoda liječenja u odnosu na druge metode [9]. Dokazano je kako je liječenje ortozom dugoročno optimalno rješenje.

4.2. Provođenje liječenja ortozom

Konstrukcija mora biti izrađena prema standardima i pravilima kako bi se pacijentima mogla pružiti najbolja moguća korekcija. Zdjelica će biti prva ispravljena stoga je važno da nema nuspojava uzrokovanih već postojećim odstupanjem duljine nogu. Ortoza mora pristajati uz bočne grebene koji se nalaze na vrhu zdjelice, tako da će ugrađena područja korekcije imati najbolju sagitalnu stabilnost i efekte horizontalne korekcije.

Kada pacijent prvi put ide stavljati ortozu, radi se rendgen, te korekcija mora biti najmanje 50% za početni Cobbov kut. Početno razdoblje prilagodbe najčešće traje jedan do dva tjedna. U početku, adolescent nosi ortozu dva do četiri sata dnevno i ortoza se postavlja labavo kako bi se pacijentu omogućila postupna prilagodba na nošenje. Ortoza se postupno zateže sve dok se ne postigne odgovarajuća razina prijanjanja. Ako u bilo kojem području dolazi do boli, ako se pojavi nelagoda ili iritacija kože, naramenice se prilagođavaju pacijentu. Rendgen treba raditi otprilike svakih četiri do šest mjeseci bez ortoze kako bi se pratio tijek ispravljanja krivulje.

Ortoza se skida minimalno 18 h prije nego što se napravi rendgenska snimka kako bi se kralježnica vratila natrag na deformirani položaj i slikanje može točno prikazati stanje krivulje. Ako se kut krivulje povećao 6 stupnjeva ili više tijekom liječenja, to je loš znak te postoji mogućnost da liječenje ortozom bude neuspješno. Također, ako bude potebe za izvođenjem kirurškog zahvata, tada se smatra da je liječenje ortozom bilo neuspješno.

Nekoliko članaka dokazuju da nošenje ortoze što više sati dnevno, u konačnici daje najbolji rezultat. Ortoza se najčešće treba nositi 20 h dnevno. Razlog zašto se ne nosi 24 sata je taj što je to preostalo vrijeme namijenjeno za osobnu higijenu, tuširanje, tjelesni odgoj ili sport. Uračunato vrijeme za ove aktivnosti je u prosjeku od 2 do 4 sata na dan te se time osigurava nošenje ortoze najmanje 20 sati dnevno. Pacijente treba poticati na bavljenje fizičkom aktivnošću, kako im mišići ne bi oslabili. Za kontaktne sportove svakako je potrebno skinuti ortozu radi sigurnosti ostalih sudionika.

Neki liječnici su propisali nošenje ortoze na pola dana ili samo noću tijekom spavanja. Međutim, nedostatak takvog tretmana je manjak rezultata koji dokazuju učinkovitost ove vrste liječenja kod adolescenata. Wiley je s grupom znanstvenika analizirao postojeće rezultate nošenja ortoze prema režimu duljine nošenja. Pacijenti su bili podijeljeni u tri skupine. U prvoj skupini pacijenti su nosili ortozu manje od 12 sati dnevno, drugi su nosili na pola radnog vremena, odnosno između 12 i 18 sati dnevno i posljednja skupina je tijekom cijelog dana nosila ortozu, između 18 i 23 sata na dan. Promatrana skupina pacijenata imala je sličnu početnu deformaciju krivulja, s početnim kutem krivulje koji je iznosio otprilike 39° . Kod prve skupine pacijenata, onih koji su nosili ortozu 12 sati dnevno, pogoršao se nagib krivulje u iznosu od $41,3^\circ$ do $56,3^\circ$. Kod druge skupine pacijenata su podvojeni rezultati, naime došlo je do minimalnog poboljšanja, odnosno pogoršanja kuta krivulje u iznosu između $37,6^\circ$ i $41,2^\circ$. Značajnije poboljšanje nagiba krivulje primijećeno je u trećoj skupini pacijenata, s punim radnim vremenom nošenja ortoze, gdje je izmjeren nagib $35,7^\circ$ [16].

4.3. Komplikacije prilikom nošenja ortoze

Liječenje adolescentne idiopatske skolioze (AIS) pomoću ortoze može imati neke nedostatke. Proces liječenja ortozom može biti psihološki težak [17], jer mladi adolescenti u dobi između 10 i 16 godina moraju nositi ortozu između 18 i 23 sata dnevno tijekom nekoliko godina. Ortoza im je često previše vidljiva i može biti glomazna i neudobna za nošenje [18]. Nepridržavanje nošenja ortoze je vrlo često problem i započinje odbijanjem nošenja ortoze, do ranog prestanka korištenja, pa do manje od punog radnog vremena nošenja ortoze. Postoji nekoliko čimbenika koji utječu na nošenje ortoze, najprije neprihvatljiv izgled ortoze za tinejdžere koji su svjesni svog tjelesnog izgleda, zatim neudobnost zbog kontakta s bradom i grlom (posebno kod Milwaukee ortoze) ili zbog dijela ortoze koji se oslanja na zdjelicu ili pazuh (posebno torakalno-lumbalno-sakralne ortoze - TLSO). Nedavna istraživanja pokazala su da su pacijenti sa skoliozom spremni podvrgnuti se liječenju ortozom samo ako to značajno smanjuje rizik od

operacije. Dok se u drugim istraživanjima uspoređuje razlika u pridržavanju nošenja Milwaukee i TLSO ortoza. Značajno je manja pridržanost nošenja Milwaukee ortoze u odnosu na TLSO ortoze [19]. Ostali problemi vezani uz liječenje ortozom uključuju iritaciju kože, blagu deformaciju prsnog koša i donjih rebara. Iritacija kože čest je problem i češća je u toplim klimama tijekom ljetnih mjeseci zbog povećanja temperature i znojenja. Kako bi se smanjila vjerojatnost ili pojava iritacije kože, preporučuje se često mijenjanje odjeće. Prekid liječenja ortozom zbog iritacije kože je rijedak. Deformacija prsnog koša i rebara obično se javlja ako se ortoza koristi u dobi kada prsni koš nije u potpunosti formiran i lako se deformira s opuštanjem rebara na konveksnoj strani skolioze, gdje se primjenjuju korektivne sile. Kada se prestane koristiti ortoza, blaga deformacija prsnog koša obično nestaje. Međutim, ako se ortoza koristi puno radno vrijeme od vrlo rane dobi i nastavlja se koristiti nekoliko godina, deformacija prsnog koša i rebara može postati trajna i možda se neće povući [20].

4.4. Prekid nošenja ortoze

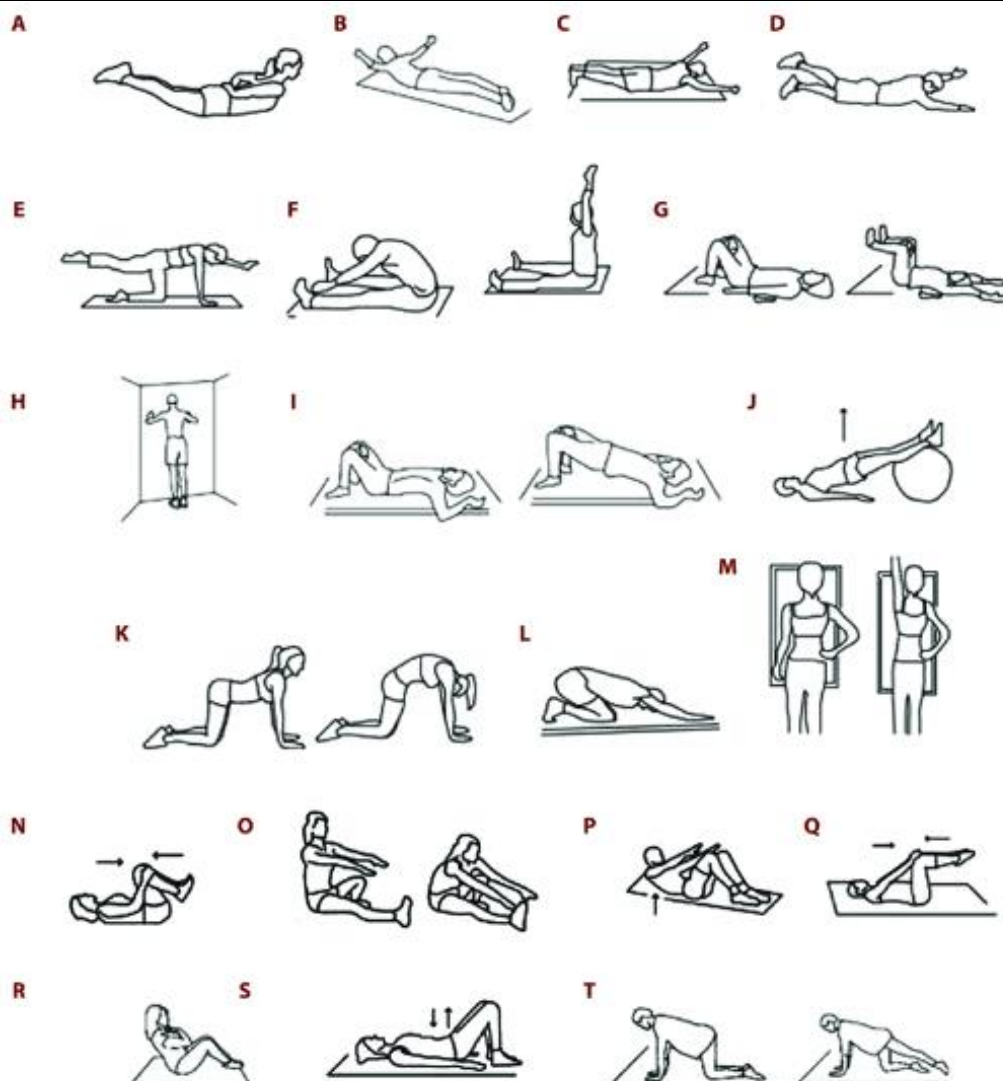Proces prekida nošenja ortoze započinje kada pacijent dosegne koštanu zrelost, kada Risserov broj iznosi 3 kod djevojčica, odnosno 4 kod dječaka. Kod djevojčica je to obično u dobi od 18 mjeseci nakon prve menstruacije. Nadalje, ako je u periodu od 6 mjeseci dokumentiran prestanak rasta, tada se također razmatra prestanak nošenja ortoze. Vrijeme nošenja ortoze postupno se smanjuje u razdoblju od dva do šest mjeseci, a zatim se radi rendgensko snimanje pacijenta bez ortoze. Rendgenski snimci bez ortoze provode se radi provjere stabilnosti deformabilne krivulje. Ako krivulja ne napreduje, tada se ortoza može nositi samo navečer prilikom spavanja, a kasnije se pacijenta u potpunosti oslobađa nošenja ortoze. Međutim, ako se krivulja pogoršala nakon tretmana ortozom, onda se svakako razmatra opcija operativnog zahvata.

4.5. Fizikalna terapija – Schrothove vježbe

Schroth metoda je pristup fizikalne terapije za liječenje skolioze. Temelji se na vježbama prilagođenima zakrivljenosti kralježnice svakog pacijenta. Schroth metoda je nekirurška opcija za liječenje skolioze. Koristi vježbe prilagođene svakom pacijentu kako bi se zakrivljena kralježnica vratila u prirodniji položaj. Ovaj pristup liječenju skolioze razvila je Katharina Schroth, a dodatno ga popularizirala njezina kći Christa. Katharina Schroth, rođena u Njemačkoj krajem 1800-ih, imala je skoliozu koja je neuspješno liječena ortozama. Razvila je vlastitu tehniku disanja i vježbe za upravljanje svojom skoliozom. Ona i njezina kći otvorile su kliniku, gdje su liječile više od 150 pacijenata odjednom. Kao što je u prethodnim poglavljima objašnjeno, skolioza je složeno stanje koje s leđa izgleda kao bočna zakrivljenost u obliku slova C ili S. Međutim, golim okom nije vidljivo kako se kralješci u kralježnici rotiraju dok formiraju krivulju. Prostor između kralježaka također može postati komprimiran u nekim područjima, dok se u drugim područjima rasteže. Zato fizikalna terapija za skoliozu zahtijeva trodimenzionalni pristup kako bi se krivulja tretirala iz svih kutova. Rotacija kralježnice kod skolioze različita je kod svake osobe. Schroth vježbe prilagođene su jedinstvenoj zakrivljenosti kralježnice. Vježbe se mogu izvoditi stojeći, sjedeći ili ležeći. Rekviziti poput terapijskih lopti, štapova i Schroth letvica također se mogu koristiti za pomoć u ispravljanju skolioze. [21]



Slika 7. Početci izvođenja Schroth vježbi [22]



Slika 8. Primjeri Schroth vježbi za uspostavljanje mišićne simetrije [23]

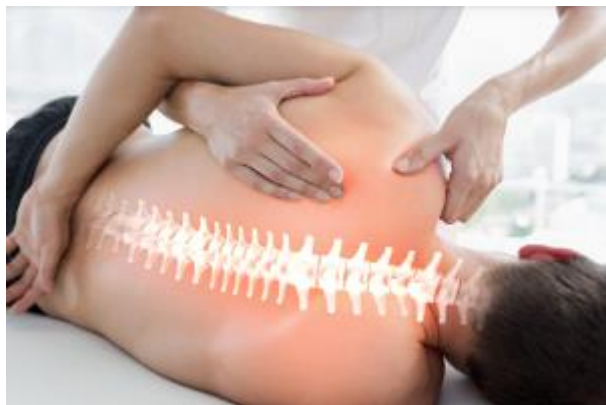Cilj Schroth vježbi je derotacija, produljenje i stabilizacija kralježnice u trodimenzionalnoj ravni. To se postiže kroz fizikalnu terapiju koja se fokusira na 3 stvari. Najprije na vraćanje mišićne simetrije i poravnanja držanja, zatim na disanje na konkavnu stranu tijela te naposljetku na učenje svijesti o vlastitom držanju. Promjene u zakrivljenosti kralježnice itekako utječu na mišiće u leđima. Na jednoj strani leđa mišići mogu oslabiti i atrofirati. Na drugoj strani mišići mogu biti preopterećeni i izraženi. Schroth vježbe su dizajnirane da se bave oba problema, s ciljem postizanja mišićne simetrije.

Iduća bitna stvar na koju treba obratiti pažnju kod izvođenja Schroth metode jest disanje. Metoda koristi posebnu tehniku disanja koja se zove rotacijsko kutno disanje. Ideja je rotirati kralježnicu disanjem kako bi to pomoglo preoblikovanju prsnog koša i okolnog mekog tkiva. Posljednja stvar jest svijest o držanju koja je posebno važna kada je riječ o svakodnevnim

aktivnostima. Katharina Schroth se u svojoj izvornoj praksi uvelike oslanjala na ogledala kako bi posvjestila držanje. Ogledala su pomogla njezinim pacijentima razviti svijest o svom držanju. Biti svjestan položaja kralježnice prvi je korak ka njezinu ispravljanju, zato je važno biti svjestan položaja koji bi mogli pogoršati stanje.

4.6. Ostali konzervativni tretmani liječenja

Učinkovitost konzervativnih pristupa liječenju skolioze još uvijek su diskutabilni. Alternativni oblici nekirurškom liječenju su kiropraktika ili osteopatija, akupunktura, posebna prehrana, vježbe ili drugi tretmani. Međutim, takve metode još nisu dokazano učinkovite u ispravljanju deformacija kralježnice. Većina stručnjaka slaže se s činjenicom da fizioterapija sama po sebi neće utjecati na ispravljanje krivulje skolioze. Međutim, dokazano je da je prakticiranje vježbi fizikalne terapije u kombinaciji s nošenjem ortoze i intenzivnom bolničkom rehabilitacijom korisno za brži rezultat liječenja. Nadalje, akupunktura se obično koristi za kontrolu boli, ali još nije dovoljno istraženo koliko ima pozitivnog utjecaja na liječenje skolioze. [24] Cilj elektroterapije jest potaknuti kontrakciju mišića pomoću kožnih elektroda, ali ova tehnika nije uspjela promijeniti tijek krivulje kod idiopatske skolioze. Kod više od polovice ispitanika nije primijećena korist liječenja noćnom elektroterapijom. Kod druge polovice razlika u progresiji nije bila značajno drugačija. [25]



Slika 9. Primjer kiropraktike

4.7. Materijali za izradu ortoze i njezinih dodatnih dijelova

Unutar ovog poglavlja spomenut će se koji se sve materijali koriste za izrade ortoze. Najprije će biti opisani oni koji se koriste prilikom 3D printanja, zatim onih koji se mekano oblikuju. Također će se spomenuti od kojih se materijala izrađuju ugradbeni jastučići, odnosno ulošci koji se umeću unutar ortoze.

4.7.1. Materijali za 3D printanje

Materijali koji se najčešće koriste za 3D printanje ortoza su polimeri. Točnije polimeri oznake PLA (polilaktična kiselina) i PETG (polietilen tereftalat glikol). PLA je jedan od najjednostavnijih materijala koji se koriste za 3D printanje. Ima nižu temperaturu taljenja, dobro prianjanje na podlogu i minimalno savijanje. Proizvodi se od obnovljivih izvora poput kukuruznog škroba, što ga čini ekološki prihvatljivijim i biokompatibilnim, što zadovoljava kriterij za vanjsku medicinsku upotrebu. Ima glatku završnom obradom, što je korisno za stvaranje udobne i estetski ugodne ortoze. PLA je krhkiji u usporedbi s PETG-om. Nije toliko otporan na udarce i može se slomiti pod stresom. Također ima nižu otpornost na toplinu. Može se deformirati na visokim temperaturama, što može biti zabrinjavajuće za ortoze nošene u toplijim klimama ili tijekom fizičke aktivnosti. S druge strane PETG je fleksibilniji i otporniji na udarce od PLA. Kombinacija jednostavnosti ispisa s snagom i izdržljivošću ga čini prikladnijim za primjene gdje će ortoza biti izložena stresu. Budući da ima dobru kemijsku otpornost, znači da je manje vjerojatno da će se degradirati od znoja ili sredstava za čišćenje. Ima bolju toplinsku otpornost od PLA, što ga čini stabilnijim u različitim temperaturama. No s druge strane, PETG može biti izazovniji za ispis u usporedbi s PLA-om. Može imati problema sa stvaranjem niti za ispisivanje i zahtijeva preciznu kontrolu temperature. Zbog snažnog prianjanja na podlogu za ispis, teže se uklanja bez oštećenja isprintane ortoze ili podloge. Općenito, PLA je jeftiniji od PETG-a, cijena PLA je od 20 do 30 dolara po kilogramu, dok je cijena PETG-a od 25 do 40 dolara po kilogramu. Ako je cijena primarni faktor, PLA je jeftinija opcija. Za ortozu, PETG je općenito bolji materijal zbog svoje snage, fleksibilnosti i izdržljivosti. Ova svojstva su ključna za ortožu koja mora izdržati svakodnevnu upotrebu i pružiti potrebnu podršku. PETG-ova veća otpornost na toplinu također ga čini praktičnijim za dugotrajnu upotrebu u raznim uvjetima. Međutim, ako su jednostavnost ispisa i površinska obrada kritični faktori, a ortoza je namijenjena za primjenu s niskim stresom ili privremenu uporabu, PLA bi mogao biti prihvatljiva opcija. Konačni izbor može također ovisiti o specifičnim zahtjevima kao što su certifikati biokompatibilnosti, okruženje u kojem će se ortoza koristiti i mogućnosti 3D pisača koji se koristi. [26]

4.7.2. Materijali za mekano oblikovanje

Jedan od glavnih materijala koji se koriste u izradi ortoza za skoliozu je termoplastika, odnosno polietilen i polipropilen. Polietilen (PE) jedan je od najsvestranijih i najčešće korištenih termoplastika na svijetu zbog svojih izvrsnih svojstava kao što su čvrstoća, gotovo nepostojeća apsorpcija vlage, izvrsna kemijska inertnost, nizak koeficijent trenja, jednostavnost obrade i neobična električna svojstva. Također ima odličnu fleksibilnost i mogućnosti oblikovanja, što ga čini idealnim za izradu ortoza koje se savršeno prilagođavaju tijelu pacijenta. To osigurava ne samo udobno prijanjanje nego i ravnomjernu raspodjelu pritiska, čime se povećava udobnost. [27] Polipropilen, s druge strane, dobar je zbog svoje krutosti i izdržljivosti. Ovaj materijal pruža čvrstu potporu potrebnu za ozbiljnija stanja kralježnice, gdje je važno održati kralježnicu u specifičnom položaju. Ravnoteža između fleksibilnosti i krutosti koju nude ovi plastični materijali omogućuje dizajn ortoza koje su učinkovite i udobne.

4.7.3. Materijali dodataka

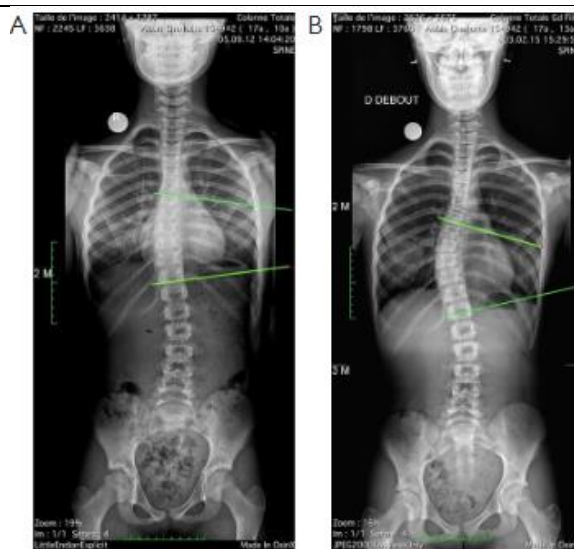
Ulošci ili jastučići umeću se na strateški pozicionirana mjesta unutar ortoze kako bi povećali udobnost korisnika. Najčešće se izrađuju od pjene, točnije poliuretanske i memorijske pjene. Poliuretanska pjena pruža smanjuje intenzitet točki pritiska i smanjuje nelagodu uzrokovanu krutim komponentama ortoze. Neka od bitnih svojstava poliuretanske pjene su: biokompatibilnost, ne upija tekućinu, elastična i lagana. Slijedi memorijska pjena, koja se prilagođava obliku tijela, nudi personaliziranu podršku i udobnost. Prilagođavanjem konturama tijela pacijenta, memorijska pjena poboljšava ukupno prijanjanje i učinkovitost ortoze, čineći je podnošljivijom za dugotrajniju uporabu. Ispod gotovo svake ortoze nosi se podmajica, tako da taj dodatni sloj tkanine povećava udobnost nošenja ortoze. Naposljetku, etilen vinil acetat (EVA) je elastomerni polimer od kojeg se proizvode vrlo fleksibilni i mekani materijali na bazi gume. Pjena ovih polimera također se koristi kao punjenje za amortiziranje u sportskoj opremi ili u medicinske svrhe. Materijal je vrlo fleksibilan, savitljiv, voodootporan i lagan. Pruža izvrsnu zaštitu od udara i vrlo je izdržljiv. [28]

Nadalje, metali poput aluminijska i čelika ključni su za strukturalne komponente ortoza za kralježnicu. Aluminij je lagan, ali jak, što ga čini izvrsnim izborom za održavanje oblika ortoze bez dodavanja prekomjerne težine. Ovo je posebno važno za pacijente koji trebaju nositi ortozu duže vrijeme, jer je lakša ortoza udobnija i manje zamara. Čelik, poznat po svojoj visokoj čvrstoći i izdržljivosti, koristi se u komponentama gdje je potrebna maksimalna podrška. Iako

je teži od aluminija, čelikova robusnost osigurava da ortoza može izdržati napore svakodnevne uporabe, pružajući pouzdanu dugoročnu podršku.

4.8. Primjer odabira ortoze

Rendgenski snimci omogućuju rano otkrivanje i individualizaciju adolescenata s progresijom zakrivljenosti. Indikacije za nošenje ortoze su: dokumentirana progresija zakrivljenosti veća od 20° , dijagnosticirane zakrivljenosti između 25° i 45° , izražena neravnoteža trupa kod pacijenata koji su još uvijek u fazi aktivnog rasta. Na slici 10 A vidljiva je rendgenska snimka pri dijagnozi, dok je na slici 10 B prikazana rendgenska snimka pri indikaciji za ortoza. Kandidat za nošenje ortoze i njegova obitelj moraju razumjeti svrhu liječenja, njegovo trajanje, ciljeve i ograničenja. Na rendgenskoj snimci cijele kralježnice u stojećem položaju procjenjuje se položaj zdjelice i crta se područje gdje je planirano primijeniti tlačne sile za korekciju. Sile se primjenjuju u paru kako bi se izvršile i derotacijske sile. Izbor konstrukcije ortoze temelji se na Boston sustavu, s prednjim otvaranjem, te područjem pritiska i otvorima prema načelima Cheneau. U ortotičkoj radionici pacijent se skenira laserskim mjernim sustavom, a podaci se prikupljaju u softveru VORUM. Na ekranu se definira konačni oblik ortoze s 3D modelom, a promjene za povećanje korekcije zakrivljenosti vrše se uz konstantan volumen trupa. Program također upravlja prazninama nasuprot područja korekcije. Digitalni podaci šalju se na jedinicu za glodanje. Poliuretanski blok oblikuje se prema pozitivnom kalupu. Na kalup se nanosi 2,5 mm polipropilenska ploča, koja se omekšava toplinom, a zatim se reže prema longitudinalnoj duljini pacijenta. Pjenasti jastučići povećavaju korektivni učinak. Na slici 11 D vidljiva je prilagođena ortoza s Velcro trakama pri prvom isprobavanju. Umetanje metalnih oznaka omogućuje pregledavanje zona jastučića za korekciju. Nakon pravilnog prilagođavanja ortoze na pacijentu, početna rendgenska snimka pokazuje korekciju od najmanje 50% izvorne zakrivljenosti. U slučaju da ne prikazuje, jastučići se mijenjaju u položaju i debljini, a ako je potrebno, izrađuje se nova ortoza. Na slici 11 E vidljivo je kako je korekcija od 50% početnog Cobbovog kuta najbolji je pokazatelj uspješnog liječenja. Fizioterapijske vježbe održavaju fleksibilnost i dobar mišićni tonus. Nakon 6 do 8 tjedana klinička procjena provjerava stanje kože, morfologiju pacijenta i usklađenost s nošenjem ortoze. Trajanje liječenja uključuje kliničke preglede i rendgenske snimke barem svakih šest mjeseci. Pacijent mora prije snimanja skinuti ortoza barem 24 sata ranije kako bi se kralježnica vratila u prvobitni položaj. Obično se ortoza mijenja ako pacijent naraste za 8 cm ili mu masa premaši 8 kg. [8]

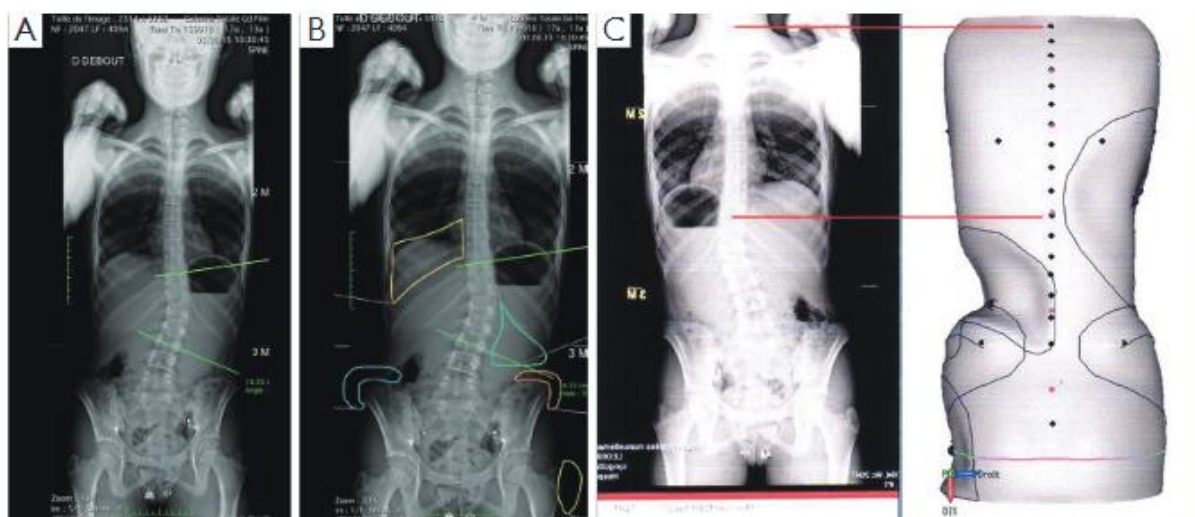


Slika 10. Rengenske snimke deformacije kralježnice pacijentice

Proces odabira i nastajanja ortoze prikazan je na slici 11. :

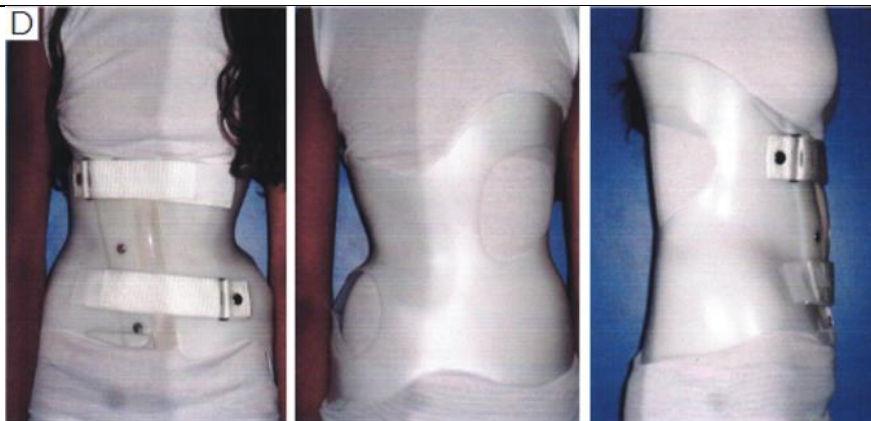
- A) Pacijentica je djevojčicu od 13 godina koja nema menstruaciju, Risserov broj iznosi 0, a RTG pokazuje torako-lumbalnu krivulju od 29°;
- B) RTG s dizajnom korekcijskih jastučića za ortopedskog tehničara;
- C) digitalizirana slika ortoze s prikazom korektivnih jastučića

Dobiveni podaci se šalju u stroj za glodanje, koji obrezuje poliuretanski kalup. Zagrijana folija od polipropilena se nanosi na kalup, reže po veličini pacijenta i zatim se fiksiraju jastučići unutar ortoze.



Slika 11. Proces odabira i nastajanja ortoze

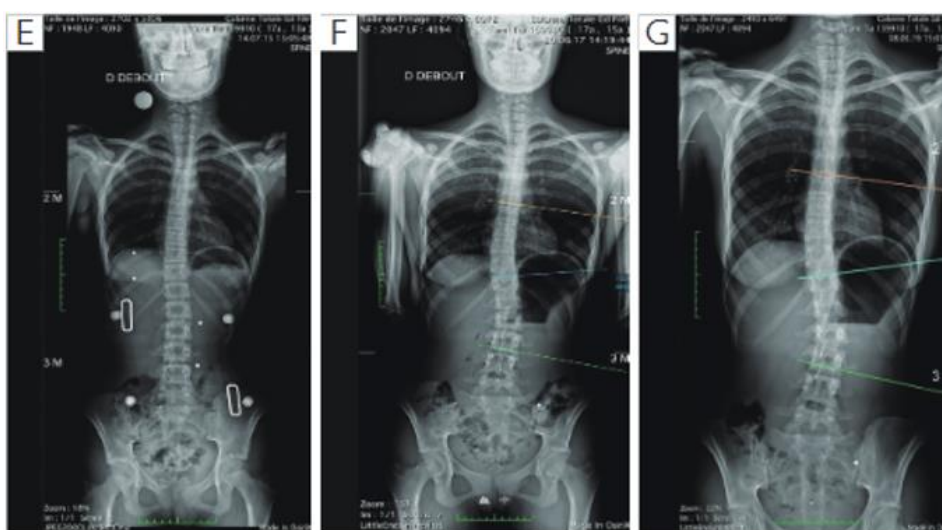
Slika 12. D) prikazuje kreiranu ortožu na pacijentu.



Slika 12. Ortoza na pacijentici

Pacijentica je nosila redovito ortozu, međutim svakako je bilo potrebno ići na kontrole i rendgenska snimanja kako bi se mogao pratiti napredak krivulje. Slika 13. prikazuje snimke nakon određenih vremenskih perioda:

- (E) RTG napravljen odmah nakon prve ugradnje aparatića kako bi se provjerila korekcija, koja mora biti najmanje 50%. Za ovu pacijenticu torako-lumbalna krivulja se smanjuje od 29° do 0° . Metalne točke su orijentir za korektivne jastučice, što omogućuje laku korekciju jastučića ako je potrebno. Pomoću jastučića dobiva se i rotacijska korekcija;
- (F) RTG napravljen s 15 godina, na kraju liječenja ortozom. Sada Risserov broj iznosi 4, što znači da su kosti gotovo u potpunosti formirane, a rast je zaustavljen. Torako-lumbalna krivulja iznosi 17° (poboljšanje od 12°)
- (G) na 2-godišnjem praćenju nakon prekida proteze, pacijentica ima 17 godina, torako-lumbalna krivulja je 21° , a torakalna je 16° . Kostu su u potpunosti sazrele.



Slika 13. RTG snimci krivulje kroz godine

Tretmanom ortoze zaustavljena je progresija i korekcija je dugoročno 8 stupnjeva. [8]

5. ANALIZA TRŽIŠTA

Kako bi se moglo predložiti poboljšanje ortoze, najprije se mora istražiti koja sve rješenja postoje. U narednim poglavljima slijedi prikaz tržišta za različite ortoze.

5.1. Milwaukee ortoza (CTLSO)

Milwaukee ortoza poznata je još pod nazivom CTLSO, cervikalno-torakalno-lumbalno-sakralna ortoza. To je ortoza namjenjena za cijeli torzo koja se proteže od baze lubanje do zdjelice. Izvorno je dizajnirana od strane Blounta i Schmidta 1946. godine za postoperativnu njegu kada bi operacija zahtijevala duga razdoblja imobilizacije. Kasnije je bila primjenjivana kada bi pacijent imao torakalne i dvostruke deformabilne krivulje. Milwaukee ortoza se često izrađuje po narudžbi iz kalupa, prilagođena mjerama pacijentovog torza. Jedna prednja i dvije stražnje šipke pričvršćene su na zdjelični pojas i prsten oko vrata. Pojas i prsten izrađeni su od kože ili plastike. Komponente prstena su kalup, koji je pozicioniran s prednje strane pacijenta u razini grla, te dva stražnja jastučića, koji su pozicionirani iza pacijentove glave. Bočni jastučići pričvršćeni su za šipke, dok se podešavanjem traka drži kralježnica u ravni. Na slici 14. prikazane su prednja i stražnja strana Milwaukee ortoze, gdje se jasno vide navedene šipke. Dok je na slici 15. prikaz ortoze s bočnih strana gdje se preglednije vide trake za regulaciju stezanja same ortoze. [8]



Slika 14. Milwaukee ortoza s prednje i stražnje strane [29]



Slika 15. Milwaukee ortoza s bočnih strana [29]

Budući da je svaki pacijent slučaj za sebe, valja napomenuti kako se ne mogu sve vrste krivulja liječiti pomoću ove ortoze. Uzorci krivulja koje bi se trebale tretirati Milwaukee ortozom su:



- 1) torakalne krivulje koje počinju na ili iznad T8
- 2) dvostruke torakalne krivulje
- 3) općenito dvostruke krivulje kod kojih torakalna komponenta počinje iznad T8.

Primjeri treće navedene krivulje su dvostruka torakalna i lumbalna krivulja, ili dvostruka torakalno i torakolumbalna krivulja.

Prema rezultatima istraživanja krivulje kuta između 20° i 29° s Risserovim brojem između 0 i 1 napredovale su 28% manje od netretiranih krivulja sličnu veličine. Liječene krivulje sličnih karakteristika nagiba, ali s Risserovim brojem 2 ili više, napredovale su 10% manje od neliječenih krivulja. Nadalje, krivulje kuta između 30° i 39° s Risserovim brojem između 0 i 1 progresirale su 14% manje nego netretirane krivulje sličnih karakteristika. (3,15). Navedeni postoci su samo dokaz da se kontinuiranim nošenjem ortoze može poboljšati stanje zakrivljenosti kralježnice.

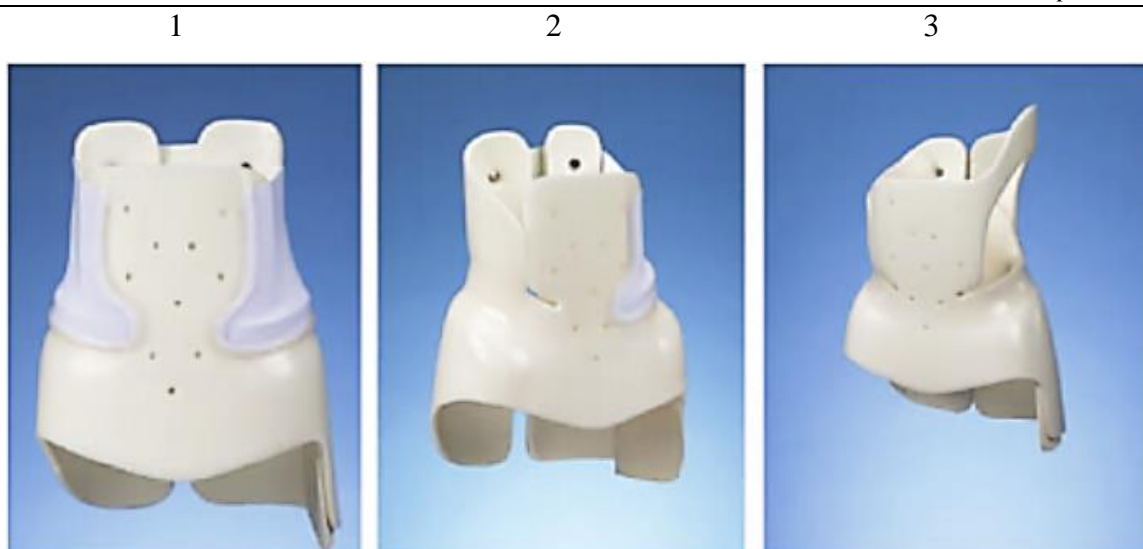
U tablici 1. prikazano je tržište za Milwaukee ortoza.

Tablica 1. Prikaz tržišta za Milwaukee ortoza [30]

PROIZVOĐAČ	PRIKAZ ORTOZE	KARAKTERISTIKE
		<p>Veličine: S, M, L</p> <ul style="list-style-type: none"> -Jedan pojas za zdjelicu sa stražnjim otvorom. -Koristi se kao potpora za gornje komponente ortoze i sprječava potencijalnu anverziju zdjelice. - Dva stražnja stupića plus prednji stupac koji povezuju zdjelčni pojas s podesivim vratnim prstenom i tvore sidrišne točke za potporne ruke. - Jedan vratni prsten podesiv po dubini koji stimulira aksijalno rastezanje.

5.2. Boston ortoza (TLSO)

Poznata još i pod skraćenicom TLSO, torakalno lumbarna sakralna ortoza, razvijena je od strane Halla i Millera 1972. godine. Ova kruta ortoza otvara se na leđima i ispravlja skoliozne deformacije malim jastučićima koji su postavljeni uz rebro. Navedeni jastučići se također koriste za djelomičnu rotacijsku korekciju. Obično se postavljaju u stražnja područja ortoza tako da guraju tijelo prema naprijed, prema prednjem dijelu ortoza. Prazna područja nalaze se nasuprot područja korektivnih jastučića kako bi se pacijentima omogućilo da aktivnim mišićnim naporom izbjegnu tlačne jastučice [31].



Slika 16. Prikaz Boston ortoza [31]

Najprije, na slici 16. pod brojem 1 prikazana je Boston lumbalna ortoza. Kod lumbalne ortoze početak krivulje je u kralješku L1 te takva ortoza zahtjeva dodatne jastučice s bočnih strana kao što je vidljivo na slici. Zatim je pod brojem 2 Boston torakalno-lumbalna ortoza. Kod nje je specifično što se koristi za torakalno-lumbalne zakrivljenosti (početak od kralješka T12) i donje torakalne zakrivljenosti (početak od kralješka T10). Obično zahtijeva trohanterni, lumbalni i donji torakalni jastučić. Naposljetku, pod brojem 3, je Boston torakalna ortoza. Koristi se za dvostruke zakrivljenosti i torakalne zakrivljenosti s početkom od T6 pa dolje.[31] Boston ortoza posebno je učinkovita za kut skolioze koji varira od 20° do 49° između kralježaka T6 i L4. U tablici 2. prikazano je tržište za Boston ortoza.

Tablica 2. Prikaz tržišta Boston ortoza [30,33]

PROIZVOĐAČ	PRIKAZ ORTOZE	KARAKTERISTIKE
		<p>Boston ortoza</p> <ul style="list-style-type: none"> - ispravlja lumbalni dio kralježnice -dolazi s ulošcima za umetanje 

		<p>Boston Brace 3D ortoza</p> <ul style="list-style-type: none"> - ispravljanje kralježnice u sve tri ravnine (frontalnoj, sagitalnoj i poprečnoj) - poboljšan dizajn s jedinstvenom kombinacijom pomaka i pritiska - dodatni prostor je osiguran za rotacijsku korekciju i mehaniku disanja
		<p>Boston brace original</p> <ul style="list-style-type: none"> -Obložen, djelomično obložen ili neobložen -Standardna ortoza -stražnji otvor, mogućnost prednjeg otvora -nastaje skeniranjem, mjerenjem i na temelju kalupa

		<p>Noćna Boston ortoza</p> <ul style="list-style-type: none"> -ugrađeni pritisci za kontrolu zakrivljenosti -nosi se samo tijekom spavanja -koristi se za postupno prestajanje nošenja ortoze - zakrivljenost u ravnoteži - ne savija pretjerano kralježnicu
---	---	---



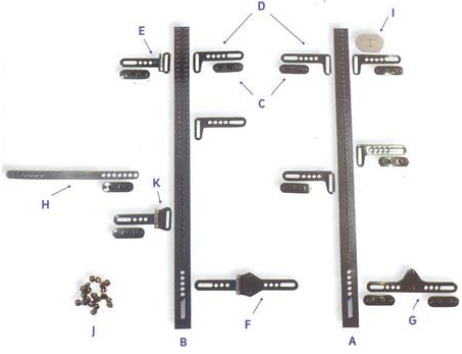
5.3. Lyon ortoza

Lyon ortoza izumili su Stagnara i suradnici 1947. godine pa je također poznata kao Stagnarina ortoza. Ovaj sustav ortoze je prvi koji je imao prospektivne studije i dosljedno dokumentiranu učinkovitost. Sastoji se od zdjeličnog dijela s aksilarnim, torakalnim i lumbalnim pločama spojenim u jedinice s dvije okomite aluminijske šipke, jednom prednjom i jednom stražnjom. Zdjelični dio sastoji se od dva bočna ventila, po jednog za svaku hemizdjelicu. Otvori su spojeni metalnim dijelovima na vertikalne aluminijske štapove. Sile se primjenjuju na dva neutralna kralješka, a protusila na vrhu krivulje. Obično se propisuje za progresivnu skoliozu s lumbalnim ili niskim torakolumbalnim krivuljama između 30° i 50° [34]. Ukupna učinkovitost Lyon ortoze je 95%. Međutim, pada na 87% za torakalne krivulje i na 80% kod pacijenata gdje Risserov broj iznosi 0. U tablici 3. prikazano je tržište za Lyon ortoza.



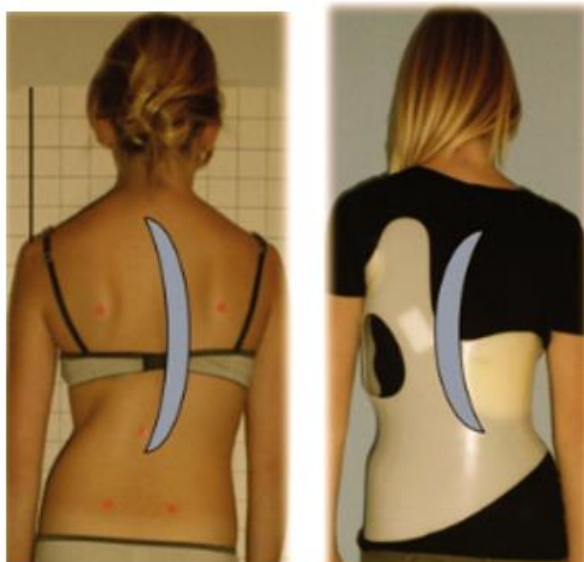Slika 17. Prikaz Lyon ortoze

Tablica 3. Prikaz tržišta Lyon ortoze [30]

PROIZVOĐAČ	PRIKAZ ORTOZE	KARAKTERISTIKE
		<p data-bbox="906 1048 1390 1137">Dolazi s nastavcima potrebnim za spajanje dijelova ortoze</p> 

5.4. Chêneau ortoza

Jacques Chêneau dizajnirao je originalnu Chêneau ortozu 1979. godine. Ortoza se koristi za liječenje skolioze i torakalne hipokifoze. Pomoću velikih, zaobljenih jastučića potiskuje tijelo protiv deformirane krivulje. Ovaj tip liječenja ortozom obično se propisuje u kombinaciji s Schroth metodom fizikalne terapije. Prema Schrothovoj teoriji deformacija se može ispraviti kroz ponovno treniranje mišića i živaca da nauče kako izgleda ravna kralježnica. Također, kako bi se povećala fleksibilnost i proširila područja koja su bila pritisnuta deformiranom krivuljom, koristi se tehnika dubokog disanja u ta ciljana područja. Ortoza omogućuje pacijentima da izvode svoje vježbe tijekom dana. Asimetrična je i koristi se za pacijente svih stupnjeva ozbiljnosti i zrelosti. Često se nosi 20 do 23 sata dnevno. Ortoza prvenstveno omogućuje lateralnu i longitudinalnu rotaciju i pokretanje (35).



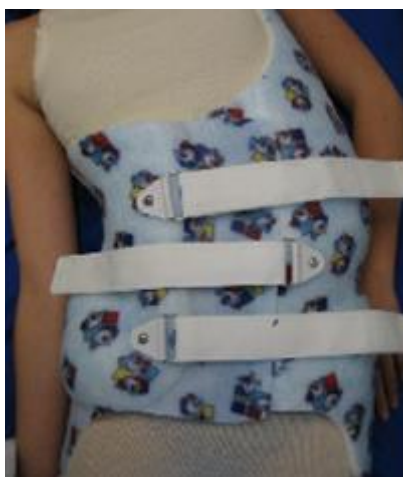Slika 18. Prikaz Chêneau ortoze

5.5. Charleston noćna ortoza

Mladim pacijentima teško je pridržavati se liječničkog tretmana koji uključuje nošenje ortoze 18 do 23 sata dnevno do kraja rasta i potpune zrelosti kostiju. Radi toga, razvijeni su djelomični i noćni tretmani kako bi se poboljšala suradnja adolescenata smanjenjem ukupnog vremena nošenja ortoze. Također da bi se izbjegle psihološke poteškoće uzrokovane nošenjem ortoze tijekom dana. Noćne ortoze su učinkovitije kod pacijenata s jednostrukim, torakolumbalnim i lumbalnim krivuljama. Također su korisne za pacijente kojima je propisan program cjelodnevnog nošenja, odnosno adolescente kod kojih su drugi tipovi ortoza bili neuspješni i onih koji su blizu koštane zrelosti pa se mogu djelomično tretirati.

Charleston ortoza za razvijena je s konceptom da bi se povećale šanse prihvaćanja ortoze ako bi nošenje bilo propisano samo tijekom noći. Ortoza je asimetrična i ispravlja skoliotičnu deformaciju. Kalup zdjelice je sličan Boston ortozi te je njezin proksimalni dio je približno iste visine kao i Boston ortoza, ali zakrivljuje tijelo pacijenta na stranu konveksnosti krivulje i time su sile ispravljanja veće. Koristi se za torakolumbalne krivulje kod mladih pacijenata, prije potpune koštane zrelosti s Cobbovim kutem od 25° do 35° . Nadalje, adolescenti s krivuljom većom od 25° i Risserovim znakom između 0 i 2 pokazali su stopu uspješnosti tretmana između 12% i 17%. [36] U člancima koji uspoređuju noćne ortoze s tradicionalnijim metodama ortoza, Katz i suradnici retrospektivno su preporučili korištenje Boston ortoze za krivulje između 36° i 45° jer je spriječila progresiju krivulje od 6° ili više u 57% pacijenata, dok je uspješnost korištenja Charleston ortoze za te slučajeve 17%. Boston ortoza također je učinkovitije kontrolirala krivulje od 25 do 35 stupnjeva u usporedbi s Charleston ortozom, sprječavajući progresiju u 71% pacijenata u usporedbi s 53% kod korištenja Charleston ortoze. Howard i suradnici također su otkrili da je TLSO superiorniji u sprječavanju progresije krivulje u usporedbi s Charleston ortozom. Gepstein i suradnici, međutim, nisu pronašli razliku u stopi operacija od 13,5% korištenjem TLSO i 11% korištenjem Charleston ortoze. Slično, Janicki i suradnici otkrili su da je Providence noćna ortoza učinkovitija u izbjegavanju operacije i sprječavanju progresije krivulje nego TLSO u usporedivoj populaciji pacijenata s adolescentnom idiopatskom skoliozom, s početnim krivuljama od 25 do 40 stupnjeva.

U tablici 4. prikazano je tržište za Charleston ortozu.[37]



Slika 19. Prikaz pacijenta u Charleston ortozu

Tablica 4. Prikaz tržišta Charleston ortoze [38]

PROIZVOĐAČ	PRIKAZ ORTOZE	KARAKTERISTIKE
		<p>Standardni</p> <p>-Materijal: MPE, Monopoly Ethene</p> <p>-prednji otvor</p> <p>-mogućnost dinamičkog lumbalnog jastučića</p>
		<p>Nova verzija</p> <p>-Materijal: Polyera Soft</p> <p>-Preporučuje se za manje pacijente</p> <p>-Preporučuje se za neuro-muskularne anomalije</p>

5.6. Providence noćna ortoza

Providence ortoza razvili su D'Amato, Griggs i McCoy 1990-ih. Ortoza primjenjuje izravne, lateralne i rotacijske sile na početku deformabilne krivulje kako bi pomaknula kralježnicu prema sredini, pa čak i izvan nje (48). Ortoza ne savija kralježnicu, poput Charleston ortoze, već pomoću lateralnih sila pomiče vrh skoliotične krivulje prema sredini ili izvan nje. Providence ortoza dizajnirana je za nošenje noću dok je pacijent u ležećem položaju.



Zbog noćne upotrebe ortoze, zakrivljenosti se mogu tretirati agresivnije i na to se pacijenti lakše prilagode budući da spavaju tijekom nošenja. Također se može regulirati postavljanje jastučića

i korektivnih pritisaka. Podaci iz prospektivnog istraživanja Nachemsona i suradnika (4) dokazuju kako je Providence ortoza učinkovita za kontrolu progresije krivulja za deformacije manje od 35° i početkom nižim od T9 (47-49). Nadalje, istraživanja su pokazala da se pomoću Providence noćne ortoze postiže oko 90% ispravka krivulje. Ortoza se preporučuje za liječenje adolescentne idiopatske skolioze (AIS) s fleksibilnim krivuljama manjim od 35° u lumbalnom i torakolumbalnom području (47-49). U tablici 5. prikazano je tržište za Providence ortoza.



Slika 20. Prikaz Providence ortoze

Tablica 5. Prikaz tržišta Providence ortoze [39]

PROIZVOĐAČ	PRIKAZ ORTOZE	KARAKTERISTIKE
 Spinal Technology		<ul style="list-style-type: none"> -Lumbalne zakrivljenosti -Torakalne zakrivljenosti -Dvostruke glavne zakrivljenosti -Torakolumbalne zakrivljenosti -Ortoza izrađena pomoću patentirane Providence ploče za mjerenje i CAD/CAM tehnologije -precizna izrada ortoze -Hiper-korekcija

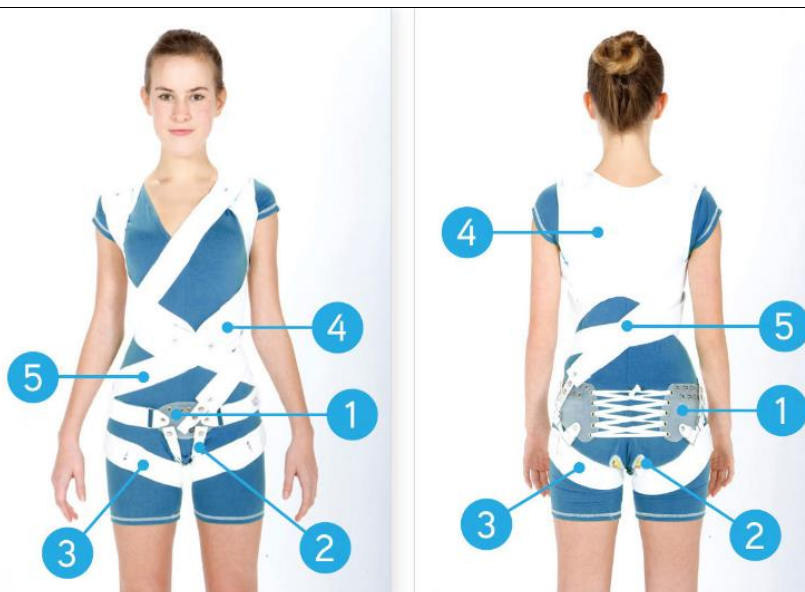5.7. SpineCor ortoza

Coillard i suradnici razvili su sustav za korekciju skolioze SpineCor sredinom devedesetih. Ovaj sustav ima zdjelčni pojas izrađen od mekane plastike i jake elastične trake. Te trake su omotane oko trupa, bedara i ramena i njihovim stezanjem djeluje se protiv zakrivljenosti kralježnice i rotacije. Kandidati za ovu ortoza su mladi pacijenti koji imaju male i jednostavne zakrivljenosti kralježnice. Steznik SpineCor je prilagodljiv, fleksibilan i manje krut tretman liječenja koji pruža korekciju koja se prilagođava djetetovom rastu i kretanju. Steznik se obično nosi 20 sati dnevno i pacijent ju ne može ukloniti na više od 2 sata.

Istraživanja iz 2003.godine pokazala su da je nakon 2 godine nošenja, SpineCor ortoza ispravila skoliozu kod adolescenata i djece za 5° stupnjeva u 55% pacijenata. S druge strane, kod 45% pacijenata je nošenje te ortoze pogoršalo stanje za više od 5° (7%). Nadalje, istraživanja koje je proveo drugi tim pokazuju da je stopa uspješnosti ove ortoze niža u odnosu na čvršće i kruće vrste ortoza (50-52). Prema Wongu i suradnicima (52), kod bolesnika s kutom krivulje između 20° i 30° prije potpune koštane zrelosti kruta je ortoza pokazala bolje rezultate nego SpineCor. Tijekom perioda od 45 mjeseci praćenja deformabilne krivulje 31,8% pacijenata u grupi SpineCor imali su 5 ili više stupnjeva negativnog napretka krivulje u odnosu na 4,7% u krućoj ortozi. U nastavku je na slici 21. prikazan pacijent koji nosi Spine Cor.[40]

a dijelovi dinamičke ortoze su:

- 1) baza za zdjelicu,
- 2) dvije trake za prepone,
- 3) dvije trake za bedra,
- 4) prsluk,
- 5) korektivne elastične trake.



Slika 21. SpineCor ortoza

Zatim je u tablici 6. prikazano tržište za Spine core ortoza.

Tablica 6. Prikaz tržišta SpineCor ortoza [41]

PROIZVOĐAČ	PRIKAZ ORTOZE	KARAKTERISTIKE
		<ul style="list-style-type: none"> -Održava pokretljivost i potiče aktivnost -Učinkovit u ispravljanju ili stabilizaciji progresivne zakrivljenosti -Smanjuje i uklanja bol -Udobnan, jednostavan i diskretan ispod odjeće -Poboljšano držanje i estetika

 <p>TURAN&TURAN KEMİK KAS EKLEM SAĞLIĞI</p>		<ul style="list-style-type: none">-diskretan ispod odjeće -lakše prilagođavanje tretmanu u odnosu na tradicionalne ortoze -eliminiraju rizik od slabljenja mišića uzrokovanog tradicionalnim ortozama

6. OCJENJIVANJE I USPOREBA KARAKTERISTIKA POSTOJEĆIH ORTOZA

U prethodnom poglavlju prikazano je kakve sve vrste ortoza postoje na tržištu, također su bili nabrojani dijelovi od kojih se sastoje ortoze. Sljedeći korak bi bio ocjenjivanje, komentiranje i rangiranje tih istih ortoza prema karakteristikama. Nova ili poboljšana ortoza mora imati zadovoljene, odnosno što bolje ocjenjene navedene karakteristike. Upravo iz tog razloga, konstruktoru je lakše iščitati karakteristike iz tablice i zaključiti na kojoj ortozi treba raditi poboljšanja. Također će mu biti lakše razlučiti na koje dobre karakteristike treba obratiti pažnju prilikom smišljanja novih, poboljšanih rješenja. Najprije se definira sustav ocjenjivanja. Iz tablice 7. može se iščitati na koji način će se vrednovati pojedina karakteristika ortoze.[42]

Tablica 7. Definiranje ocjene karakteristike

OCJENA	DEFINIRANJE OCJENE KARAKTERISTIKE
1	loša nezadovoljavajuća karakteristika koja ne ispunjava očekivanja
2	slaba ima neke nedostatke i nezadovoljavajuća je u nekim aspektima
3	srednje zadovoljava karakteristike i ima prostora za napredak
4	dobra ispunjava većinu svojstva karakteristike, ali ima manjih nedostataka
5	izvrsna karakteristika je iznimno zadovoljavajuća te nema nedostataka

Nakon definiranja sustava ocjenjivanja, izdvajaju se karakteristike za koje bi bilo poželjno da ortoza ima što bolje ocjenjeno. Tablica 8. prikazuje karakteristike uz njihova pripadajuća objašnjenja.

Tablica 8. Prikaz karakteristika

KARAKTERISTIKA	OBJAŠNJENJE
Estetika	Bilo bi poželjno da ortoza ima minimalistički izgled s obzirom da ju nose adolescenti koji su itekako svjesni svojeg izgleda, također je važno da se ortoza ne nazire previše ispod odjeće
Fizička aktivnost	Ortoza treba što manje ograničavati korisnika u kretanju i obavljanju svakidašnjih zadataka poput sjedenja, čučanja, hodanja...
Jednostavnost oblačenja	Korisnik mora moći samostalno oblačiti i skidati ortožu, bez potrebe za intervencijom druge osobe, zatim mehanizam zatezanja ortože mora biti jednostavan i intuitivan
Materijal	Materijal ne smije izazivati iritacije na koži korisnika i treba lijepo prijanjati uz kožu
Prilagodljivost na pregibima	Mjesta pregiba su najviše iritirana prilikom nošenja ortože, tako da posebnu pažnju treba obratiti na mjesta ispod pazuha ili u području kukova
Sigurnost	Važno je da ortoza ne pogoršava trenutno stanje korisnika te da ne izaziva dodatnu bol prilikom nošenja
Spavanje	Budući da se ortoza često nosi tijekom spavanja, trebalo bi obratiti pažnju na komfor nošenja ortože u ležećem položaju
Sustav zatezanja	Sustav zatezanja ortože mora omogućiti korisniku da pravilno i stabilno namjesti ortožu bez da se poremete korektivne sile koje djeluju na kralježnicu
Udobnost	Korisniku nošenje ortože treba biti što ugodnije te bi bilo itekako poželjno da se navikne korištenje u što kraćem vremenskom periodu

Slijedi tablica 9. koja prikazuje ocjenjivanje postojećih ortoza.

Tablica 9. Ocjenjivanje postojećih ortoza

KARAKTERISTIKA	OCJENA ORTOZE						
	Milwaukee	Boston	Lyon	Chêneau	Charleston	Providence	SpineCor
Estetika	3	5	3	4	4	4	4
Fizička aktivnost	3	4	3	4	4	4	5
Jednostavnost oblačenja	3	4	4	4	5	5	4
Materijal	4	4	4	4	4	4	5
Prilagodljivost na pregibima	3	4	3	4	4	4	5
Sigurnost	4	5	4	4	5	5	4
Spavanje	2	3	3	3	5	5	3
Sustav zatezanja	2	3	2	3	4	4	3
Udobnost	3	3	3	3	4	4	4
Zbroj ocjena	27	35	29	33	39	39	37

Sudeći prema recenzijama korisnika pronađenih na internetu, iz priložene tablice vidljivo je da je najlošije ocjenjena Milwaukee ortoza, dok najbolje rezultate pokazuju noćne Charleston i Providence ortoze. Jedan od razloga tomu jest taj što je cilj Milwaukee ortoze ispravljanje cervikalnog i torakalnog dijela kralježnice i radi toga su korisniku ograničeni pokreti gornjeg dijela kralježnice. S druge strane, spomenute noćne ortoze pretežito ispravljaju krivulje u lumbalnom i torakolumbalnom dijelu kralježnice. Time onda ne utječu na gornji dio kralježnice, odnosno korisnik može gotovo u potpunosti slobodno baratati gornjim dijelom trupa. Nadalje, valja napomenuti kako je SpineCor ortoza napravljena od drugačijeg materijala od većine ostalih ortoza. Sastoji se se pretežito od elastičnih traka, dok su ostale napravljene od plastike polietilena, koji se zagrijavnjem lako prilagodi kalupu pacijentovog trupa. Naime, Spine Cor više djeluje kao steznik za ispravljanje skolioze gdje Cobbov kut nije prevelik, dok je kod ostalih ortoza materijal mora biti krući kako bi se uspješno liječili ozbiljniji slučajevi idiopatske skolioze. Međutim, kada se govori o pronalasku poboljšanja ortoze, cilj je pronaći po čemu je karakteristika jedne ortoze bolje ocjenjena od druge i zatim, ako je moguće, tu karakteristiku probati ukomponirati na lošije ocjenjenoj ortozi. U ovom slučaju, najgore ocjene za sustav zatezanja, udobnost i estetski izgled dobile su ortoza Lyon i Milwaukee pa će se poraditi na poboljšanju tih karakteristika kod navedenih ortoza.

7. KONSTRUKCIJSKA RAZRADA

Kako bi se što uspješnije definirali konstrukcijski zahtjevi, važno je unaprijed razraditi strategiju u planiranju projekta. Najprije će se ispuniti tehnički upitnik pomoću kojeg će se dobiti adekvatan uvid u limite i ograničenja projekta. Zatim se pomoću intervjuiranja korisnika dobiva povratna informacija koja će se iskoristiti u smjeru poboljšavanja proizvoda. Nakon toga, definiraju se ciljevi projekta kako bi se bolje razumjela struktura za daljnju konstrukcijsku razradu. Unutar konstrukcijskih zahtjeva naglasit će se i specificirati zahtjevi potrebni kako bi proizvod bio optimalno napravljen. Bez da neka od poboljšanja ugrožavaju funkcionalnost same ortoze. Pomno definirani zahtjevi rezultiraju smanjenjem troškova, kraćim vremenom za koncipiranje i konstruiranje te bržim izbacivanjem proizvoda na tržište. [43]

7.1. Tehnički upitnik

Cilj tehničkog upitnika jest da se konstruktor zapita ide li proces konstruiranja u pravom smjeru. Ispunjavanjem tehničkog upitnika konstruktor može jasnije razlučiti na koji način treba pristupiti problemu, odnosno rješenju problema. Može dobiti bolji uvid u limite i ograničenja projekta. U Tablici 10. prikazan je popunjeni tehnički upitnik.

Tablica 10. Tehnički upitnik[42]

1. Što je stvarni problem koji treba riješiti?
Potrebno je korisniku omogućiti maksimalnu udobnost i sigurnost prilikom nošenja ortoze, tako da bez problema može obavljati svakodnevne aktivnosti. Važno je da masa ortoze ne bude velikog iznosa pa je zato potrebno posebnu pažnju obratiti na materijal izrade ortoze.
2. Koja implicitna očekivanja i želje je potrebno uključiti u razvoj?
Bitno je osigurati jednostavno skidanje i oblačenje ortoze bez narušavanja njezine funkcionalnosti. Također je poželjno da ortoza ima adekvatan estetski izgled s obzirom da ju nose adolescenti kojima nošenje ortoze utječe na samopouzdanje.
3. Jesu li postavljene potrebe korisnika, funkcionalni zahtjevi i ograničenja zaista realni?
Potrebe korisnika su realne, dok se funkcionalni zahtjevi i ograničenja mogu razlikovati zbog različite dijagnoze skolioze.
4. U kojim smjerovima postoje mogućnosti za kreativni razvoj i inovativno rješavanje problema?

Smjerovi u kojima postoje mogućnosti za kreativni razvoj vezani su uz prilagodbu oblačenja i skidanja ortoze, dakle mogućnost dodavanja kopči, traka i ostalog kako bi se korisniku olakšalo korištenje. Radi poboljšavanja udobnosti, potrebno je dodati uloške na mjesta pregiba koji su izrađeni od materijala koji neće iritirati kožu korisnika.

5. Ima li limita na kreativnost u razvoju?

Jedno od većih ograničenja je odabir materijala ortoze, ali i odabir materijala uloška koji se umeću u ortozu. Materijal ortoze mora biti dovoljno čvrst kako bi adekvatno obavljao glavnu funkciju, a to je ispravljanje deformacije kralježnice. Ali uz to treba biti prozračan i male mase radi lakšeg korištenja korisnika. Materijal uloška mora dobro prijanjati unutar proteze te ne smije narušavati postojeće sile koje korigiraju kralježnicu.

6. Koje karakteristike/svojstva proizvod nužno mora imati?

Ortoza mora biti lagana za cjelodnevno nošenje i jednostavna za oblačenje, kako bi ju korisnik mogao bez pomoći skidati i oblačiti. Svakako mora biti udobna za nošenje, bez izazivanja iritacija na koži, a poželjno je da ima prikladan estetski izgled.

7. Koje karakteristike/svojstva proizvod sigurno ne smije imati?

Proizvod ne smije narušavati zdravlje i sigurnost korisnika, niti pogoršati trenutno stanje bolesti.

8. Koji se aspekti razvoja mogu i trebaju kvantificirati u ovom trenutku?

Samo neki od aspekata razvoja koji se trebaju kvantificirati su broj potrebnih radnika i vrijeme potrebno za izradu ortoze, odnosno najprije prototipa ortoze. Zatim razna testiranja tog istog prototipa, financiranje cijelog projekta i suradnja s različitim tvrtkama kako bi projekt bio uspješno izveden.

9. Jesu li razvojni zadatci postavljeni na prikladnoj razini apstrakcije?

Razvojni zadaci su postavljeni na prikladnoj razini apstrakcije uz dovoljno prostora za napredak i kreativnost.

10. Koja su tehnička i tehnološka ograničenja naslijeđena iz prethodnog iskustva sa sličnim proizvodima?

Neka od tehnoloških ograničenja su tehnologija izrade ortoze, odabir materijala i vrijeme izrade ortoze. Također je važno odabrati adekvatnu cijenu proizvoda, tako da bude pristupačna korisnicima, ali i da proizvođač nije u gubitku prilikom izrade. Naposljetku, bitno je dobro marketinški reklamirati proizvod kako bi se istaknuo na tržištu i kako bi se korisnici odlučili za njega.

7.2. Intervjuiranje korisnika

Povratna informacija o proizvodu može se dobiti na dva načina, čitajući recenzije čiji se integritet ne može prosuditi ili intervjuirajući korisnike. Naime, ukazala se prilika da se iz prve ruke sazna kakav je zaista osjećaj nositi ortozi te s kojim se mogućim problemima susreće korisnik. Prvi ispitanik je petnaestogodišnji dječak koji ima dijagnosticiranu primarnu desnu skoliozu s Cobbovim kutom u iznosu 50° što graniči s teškim slučajem skolioze. Međutim da bi se izbjegao operativni zahvat, predložen je tretman skolioze Cheneau ortozom. Drugi ispitanik je dvanaestogodišnja djevojčica koja ima dijagnosticiranu torakalno lumbalnu skoliozu. Iznos Cobbovog kuta je 32° i predložen je tretman liječenja Lyon ortozom. U tablicama 11. i 12. prikazani su odgovori intervjuiranih korisnika pomoću kojih će se dobiti bolji uvid na odabir konstrukcijskih zahtjeva.

Tablica 11. Intervjuiranje prvog korisnika

Koliko sati na dan se treba nositi ortoza?
Između 20 i 22 sata.
Može li korisnik samostalno obući i zategnuti ortozi?
Ortoza se može obući bez ičije pomoći i stezanje se regulira čičak trakama. Nedostatak čičak traka je što se ponekad znaju same otpuštati i proizvode zvuk koji se čuje.
Je li ortoza ugodna za nošenje?
Na prvu je bio neugodan osjećaj nositi ju, međutim nakon 2 tjedna se korisnik naviknuo na ograničenja ortoze.
Koja su mjesta najviše iziritirana prilikom nošenja?
Osjećaj žuljanja pojavljuje se prvenstveno ispod pazuha, a zatim u području zdjelice.
S kojim se sve ograničenjima može susresti korisnik prilikom obavljanja svakidašnjih aktivnosti?
Općenito su pokreti i okretnost trupa ograničeni. Izazovnije je čučnuti i ne može se u potpunosti normalno sjediti. Također, ortoza je zategnuta do određene mjere, ali nakon jela postaje neizdrživo imati ju zategnuto na toj razini.
Kako se održava higijena ortoze?
Korisnik svaka 3 do 4 tjedna alkoholom dezinficira ortozi i ugradbene uloške, također cijelo vrijeme nosi majicu ispod ortoze koju svakodnevno mijenja.
Može li se korisnik baviti sportom prilikom nošenja?

Korisnik se prethodno bavio košarkom, međutim s nošenjem ortoze gubi se brzina i okretnost koja je potrebna za gađanje koša. Također je sigurnost suigrača ugrožena, dođe li do sudara tijekom igre, suigrač se može ozljediti jer je ortoza djeluje kao „oklop“. Nadalje, korisnik se bavio plivanjem i time se nastavio baviti. Pliva noseći ortožu.
Je li ortoza vidljiva ispod odijele?
Ortoza nije baš diskretna, manje se nazirala tijekom zimskog perioda jer su se nosili debeli džemperi i duge majice. S dolaskom ljetnih dana, jedini način da ortoza bude manje primjetna jest nošenje širokih majica.
Kakav je osjećaj nositi ortožu u ležećem položaju?
Neobičan, korisnik je prvih mjesec dana spavao isključivo na leđima u polusjedećem položaju. Međutim, postepeno se naviknuo na nošenje te trenutno može zaspati i na trbuhu i na bočnoj strani.

Tablica 12. Intervjuiranje drugog korisnika

Koliko sati na dan se treba nositi ortoza?
Između 15 i 18 sati.
Može li korisnik samostalno obući i zategnuti ortožu?
Ortoza se može obući bez ičije pomoći i stezanje se regulira se trakama koje imaju nabor na sebi. Međutim zatezanje je bilo intuitivno.
Je li ortoza ugodna za nošenje?
Nije ugodna, korisnik se teško privikava na nošenje te ju ne nosi redovito.
Koja su mjesta najviše iritirana prilikom nošenja?
Najveći su problem bila područja u području zdjelice, odnosno kukova i trtice. Iako je bila napravljena po mjeri, ortoza je žuljala korisnicu.
S kojim se sve ograničenjima može susresti korisnik prilikom obavljanja svakidašnjih aktivnosti?
Veliki je problem bio normalno sjediti, stražnji dio ortoze je smetao. Čučnuti, pokupiti predmet s poda ili zavezati tenisicu je također bio izazov.
Kako se održava higijena ortoze?
Ispod ortoze se nosila podmajica koja se redovito mjenjala. Ortozu bi svaka 3 tjedna bila prebrisana vlažnim maramicama i dezinficirana alkoholom.
Može li se korisnik baviti sportom prilikom nošenja?

Korisnica se nije pretjerano bavila sportom i prije nošenja ortoze, tako da bi glavna fizička aktivnost bila odlazak u šetnju.
Je li ortoza vidljiva ispod odijeće?
Ortoza je bila vidljiva ispod odijeće, osim u slučaju kad je korisnica nosila široku odjeću.
Kakav je osjećaj nositi ortožu u ležećem položaju?
Korisnici je bio neudoban osjećaj pa bi često skidala ortožu prije spavanja.

Nakon intervjuiranja korisnika posebna pažnja će se obratiti na dio ortoze koji se nalazi ispod pazuha jer je to najčešće iritirani dio pri nošenju ortoze. Također je nastao problem pri saginjanju i sjedenju pa na taj dio treba obratiti pažnju. Predložit će se i rješenje što se tiče estetskog izgleda same ortoze budući da to zna biti predmet ruganja vršnjaka. Nadalje, predložit će se i rješenja zatezanja ortoze umjesto čičak traka.

7.3. Definicija cilja

Unutar ovog poglavlja definirat će se tržište za koje se radi projekt, glavne karakteristike koje proizvod mora sadržavati te neki od pravaca razvoja projekta. Popunjena Tablica 13. služi projektantima kao vodilja za cijeli projekt.

Tablica 13. Definiranje cilja [43]

Naziv projekta:
Prijedlog dizajna ortoze za tretman skolioze
Opis proizvoda:
Ortoza za liječenje skolioze kod adolescenata
Primarno tržište:
Roditelji kojima djeca imaju dijagnosticiranu skoliozu
Sekundarno tržište:
Trgovine s ortopedskim pomagalicama, privatne klinike
Ciljane grupe korisnika:
Adolescenti dobne skupine između 10 i 16 godina
Koje karakteristike se podrazumijevaju:
Ortoza bi trebala biti što ugodnija za nošenje, da ju korisnik može samostalno obući te prilagoditi svojim mjerama, da ne uzrokuje iritacije na koži ili u najgorem slučaju rane. Treba biti estetski prihvatljivog izgleda i male mase jer ju korisnik treba nositi tijekom cijelog dana.
Pravci kreativnog razvoja:
Ortoza bi trebala biti napravljena od čvrstog materijala, međutim iznutra bi trebala imati strateški postavljene uloške, koji bi osigurali udobnost nošenja bez narušavanja funkcionalnosti ortoze. Poseban naglasak je na dijelovima tijela koji imaju pregibe, tamo bi trebala biti najveća udobnost radi lakšeg obavljanja svakidašnjih aktivnosti.
Limiti projekta:
Cijena ortoze, manjak pacijenata koji bi testirali funkcionalnost ortoze

7.4. Funkcionalni zahtjevi

Unutar ovog poglavlja nabrojat će se koje funkcionalne zahtjeve mora sadržavati ortoza kako bi bila upotrebljiva i što ugodnija za korištenje. Zatim se iz tih funkcionalnih zahtjeva interpretiraju zahtjevi potrebni konstruktoru za daljnju razradu proizvoda. Konstrukcijski zahtjevi, zapravo služe kao smjernice konstruktoru kao uvid u mogućnosti poboljšanja proizvoda, bez da neki od zahtjeva prođe nezapaženo. Tablica 14. prikazuje funkcionalne i konstrukcijske zahtjeve za ortoza kod idiopatske skolioze. [43]

Tablica 14. Funkcionalni i konstrukcijski zahtjevi

	FUNKCIONALNI ZAHTJEVI	KONSTRUKCIJSKI ZAHTJEVI
1.	Omogućiti jednostavno oblačenje i skidanje ortoze	Važno je da korisnik može samostalno obući i skinuti ortoza.
2.	Osigurati intuitivan mehanizam zatezanja ortoze	Korisnik bi trebao s lakoćom moći podesiti potrebnu jačinu stezanja ortoze koja je propisana od strane liječnika.
3.	Osigurati pokretljivost prilikom nošenja ortoze	Iznimno je važno da korisnik može gotovo nesmetano obavljati svakidašnje aktivnosti .
4.	Eliminirati pogoršanje kuta skolioze prilikom nošenja	Treba se izbjeći konstruiranje ortoze na način da odmaže prilikom liječenja.
5.	Osigurati gipkost na pregibima	Bitno je da korisnika ne žulja ortoza na dijelovima tijela koji su najviše pomični, mjesta poput kukova i zdjelice prilikom hodanja ili pomicanje ruku tijekom dana.
6.	Osigurati materijal koji neće iritirati kožu	Potrebno je odabrati biokompatibilan materijal, koji neće izazvati alergijske reakcije na koži.
7.	Osigurati malu masu ortoze	Budući da se ortoza nosi svakodnevno, njezina masa ne smije sputavati korisnika u obavljanju fizičkih aktivnosti, zato je potrebno odabrati materijal manje gustoće kako bi se osigurala što manja masa.
8.	Onemogućiti otkapčanje traka za regulaciju jačine pritiska	Nezgodno je kada se trake za zatezanje same krenu otvarati ili ne uspijevaju zadržati traženi pritisak. Kako ne bi došlo do




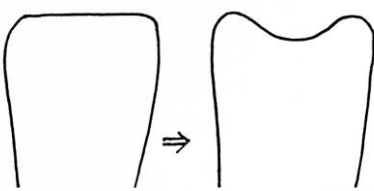
		nepravilnog utjecaja korektivnih sila, važno je osigurati stabilnost traka.
9.	Eliminirati mogućnost nastajanja otvorenih rana prilikom nošenja	Nikako se ne smije dogoditi da je zbog oštih rubova ortoze došlo do ozljeda prilikom nošenja, svakako je potrebno osigurati dovoljnu glatkoću i zakrivljenost rubnih površina
10.	Omogućiti korištenje proteze što većem broju korisnika iz ciljane grupe	Ovaj zahtjev neće biti lagan za ispuniti budući da se svaka ortoza prilagođava pojedinačno korisniku i njegovoj dijagnozi, međutim može djelomično generalizirati rješenje praćenjem antropometrijskim mjerama
11.	Spriječiti prekomjerno znojenje prilikom nošenja	Prozračnost ortoze može se postići dodavanjem otvora na ortozi, pri tome ne narušavajući jačinu sila potrebnih za korekciju deformacije
12.	Omogućiti dovoljnu krutost ortoze	Ortoza mora biti izrađena od dovoljno čvrstog materijala kako bi liječenje bilo uspješno
13.	Omogućiti zadovoljavajuću fleksibilnost ortoze	Ortoza mora biti napravljena od takvog materijala koji neće imobilizirati korisnika pri korištenju
14.	Omogućiti jednostavno čišćenje i održavanje ortoze	Mogućnost jednostavnog brisanja, dezinficiranja ortoze i brzog sušenja nakon pranja
15.	Omogućiti estetski prihvatljiv dizajn ortoze	Ortoza ne smije biti glomazna, cilj je da bude suptilna prilikom nošenja ispod odjeće, također izbor prilikom odabira boje ortoze
16.	Omogućiti praćenje duljine nošenja ortoze	Ugradnjom sustava unutar ortoze kojim bi se moglo pratiti nosi li se ortoza redovito.

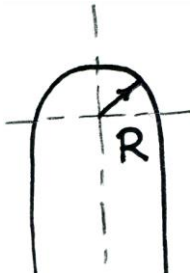

7.5. Morfološka matrica



Morfološka matrica je alat koji se koristi u razvoju proizvoda za generiranje i procjenu različitih koncepata konstrukcije. Koristi se za sistematizaciju i analizu svih mogućih rješenja za svaki ključni aspekt proizvoda. Omogućuje razmatranje svih mogućih rješenja za svaki aspekt proizvoda. Nadalje, osigurava sistematičan i organiziran pristup razvoju proizvoda. [42]

Unutar morfološke matrice, zahtjevi funkcija proizvoda su navedeni u lijevom stupcu, dok su parcijalna rješenja pojedinog zahtjeva navedena u desnom stupcu. Neka od predloženih parcijalnih rješenja prikazanih u tablici 15. odabrat će se za izradu koncepata.

Tablica 15. Morfološka matrica [42]

FUNKCIONALNI ZAHTEVI	PARCIJALNO RJEŠENJE	
<p>Osigurati intuitivan mehanizam zatezanja ortoze / Onemogućiti otkapčanje traka za regulaciju jačine pritiska</p>	<p>Sustav kopčanja kao na pametnom satu</p> 	<p>Sustav zatezanja kao na regularnom remenu</p> 
	<p>Sustav zatezanja s naborima kao na rolama</p> 	<p>Sustav zatezanja pomoću kopče</p> 
<p>Osigurati pokretljivost prilikom nošenja ortoze / Osigurati gipkost na pregibima/</p>	<p>Naknadnom obradom dodati zaobljenje prilagođenog radijusa na područjima s pregibima</p> 	<p>Dodati uložak na zaobljeno područje kod pregiba</p> 

<p>Eliminirati mogućnost nastajanja otvorenih rana prilikom nošenja</p>	<p>Kako ne bi došlo do ogrebotina ne smije biti oštih rubova na ortozi</p> 	<p>Materijal gladak na dodir, zadovoljena hrapavost</p>
<p>Spriječiti prekomjerno znojenje prilikom nošenja</p>	<p>Ortoze s otvorima</p> 	<p>Što je manja gustoća materijala, time je manja masa ortoze, što rezultira manjim umaranjem prilikom nošenja ortoze, odnosno korisnik se manje znoji</p>
<p>Osigurati materijal koji neće iritirati kožu (ortoza) /Omogućiti dovoljnu krutost ortoze /Omogućiti zadovoljavajuću fleksibilnost ortoze</p>	<p>Polietilen Nakon zagrijavanja oblikuje se prema kalupu pacijenta</p>	<p>PLA (polilaktična kiselina) koristi se u aditivnoj proizvodnji</p>
	<p>Polipropilen Nakon zagrijavanja oblikuje se prema kalupu pacijenta</p>	<p>PETG (polietilen tereftalat glikol) koristi se u aditivnoj proizvodnji</p>
<p>Osigurati materijal koji neće iritirati kožu (dodatci-ulošci)</p>	<p>Poliuretanska pjena</p>	<p>EVA (Etilen vinil acetat) pjena</p>
	<p>Memorijska pjena</p>	

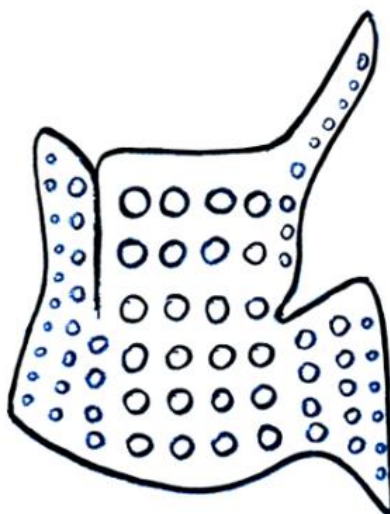
Omogućiti estetski prihvatljiv dizajn ortoze	Omogućiti ortoze boje kože kako bi bile što diskretnije ispod odjeće	<p>Ispod svake ortoze se nosi podmajica, tako da to svakako utječe na estetski dojam ortoze, tako da bi bilo poželjno imati podmajice u boji kože</p> 
	 <p>Pojedini dijelovi ortoze ne smiju stršati ispod odjeće</p>	
Omogućiti praćenje duljine nošenja ortoze	Toplinski senzor ugraditi s unutarnje strane ortoze i spojiti s aplikacijom na mobitelu pomoću kojeg korisnik može pratiti redovitost nošenja ortoze	

8. KONCEPTI

Koncept predstavlja ranu fazu planiranja koja obuhvaća početne ideje i vizije o tome kako će proizvod izgledati, funkcionirati, koje probleme će rješavati i kako će se razlikovati od postojećih proizvoda na tržištu. Ključan faktor na kojem se temelje koncepti jest prepoznavanje potreba korisnika i problema koje treba riješiti. Zatim se generiraju ideje za potencijalna rješenja, odnosno kako bi proizvod mogao izgledati i funkcionirati. Važno je da se ispunе funkcijski zahtjevi navedeni u prethodnim poglavljima. Postavljaju se tehničke specifikacije i ograničenja unutar kojih se proizvod mora razvijati. Nakon procjena različitih ideja, koncepti se ocjenjuju prema težinskim faktorima. Prema toj evaluaciji odabire se najbolji koncepta za daljnji razvoj. Bit će predstavljena tri koncepta čiji je primarni cilj omogućiti što veću udobnost i eliminirati smetnje korisnika pri nošenju ortoze.


8.1. Koncept 1

Koncept 1, prikazan na slici 22., temelji se na poboljšanju Boston ortoze za skoliozu. Naime, sama ortoza izrađena je aditivnom tehnologijom. Lagana je i rupice su strateški pozicionirane. Osim što omogućavaju prozračnost prilikom nošenja, svojim rasporedom utječu na jačinu korektivnih sila. Tako dakle, na mjestima gdje su rupice sitnijeg promjera i na mjestima gdje je puna ortoza, treba djelovati jači pritisak za ispravljanje deformabilnog dijela kralježnice. S druge strane, na mjestima gdje su rupice većeg promjera nije ključno djelovati jednakom jačinom pritiska da bi se tretman bio uspješan.



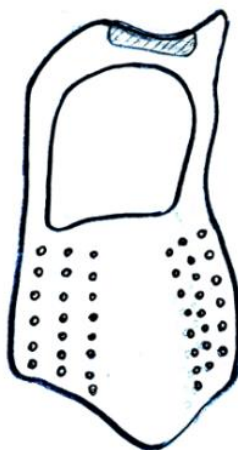
Slika 22. Prikaz nacрта Koncepta 1

Na konceptu su nacrtane rupice okruglog oblika, međutim nije ključan faktor da bude taj oblik. Na slici 23. navedeni su primjeri prihvatljivih utora za izradu ovog koncepta:



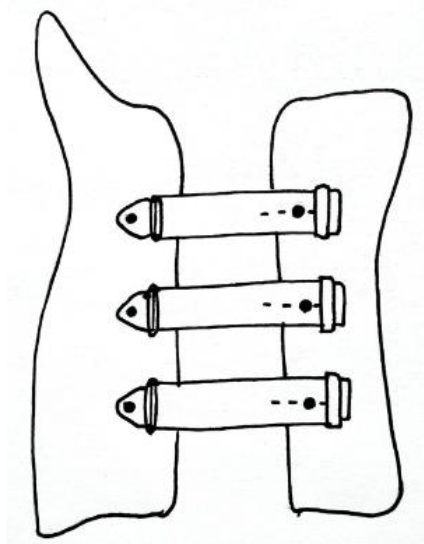
Slika 23. Prikaz uzorka utora izrađenih aditivnom tehnologijom

Drugo poboljšanje Boston ortoze je u području pazuha. Iz morfološke matrice, odabrano je rješenje u kojem se rub ortoze koji naliže ispod pazuha obradi pod određenim radijusom i time je omogućeno slobodnije pomicanje ruke. Također se na zaobljeni rub dodaje uložak koji smanjuje iritaciju kože na tom području. Za materijal uložka odabire se EVA pjena koja je spomenuta u morfološkoj matrici. Na slici 24. prikazana je bočna strana ortoze na kojoj je vidljivo zaobljenje s umetnutim uloškom.



Slika 24. Bokocrt Koncepta 1

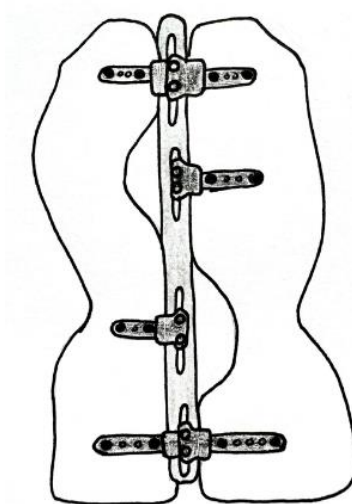
Posljednje poboljšanje ove ortoze jest u sustavu zatezanja ortoze. Naime, umjesto čičak traka, koje su u većini slučajeva izbor zatezanja kod Boston ortoze, uzima se kombinacija dvaju parcijalnih rješenja iz morfološke matrice. Koristi se sustav zatezanja kao kod pametnog sata, međutim napravljen od kožnog materijala. Na slici 25. prikazan je sustav zatezanja.



Slika 25. Sustav zatezanja ortoze Koncepta 1

8.2. Koncept 2

Koncept 2 temelji se na poboljšanju Lyon ortoze. Naime Lyon ortoza je bila nezgrapna za oblačenje zbog, najprije broja dijelova od kojih se sastojala, zatim zbog svih metalnih šipki i poveznica tih istih dijelova. Ova ortoza se oblačila s bočne strane uz asistenciju za šarfanje vijaka koji su učvršćivali ortozi. Na slici 26. prikazana je stražnja strana ortoze sa šipkom izrađenom od aluminija.



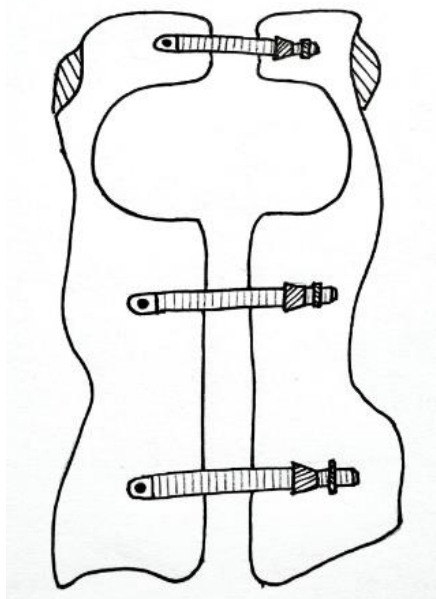
Slika 26. Prikaz stražnje strane Koncepta 2



Slika 27. Dijelovi za učvršćivanje

Na slici 27. redom je prikazana šarka, zatim elementi učvršćivanja i vijak s nazubljenjem metričkog navoja. Vijak je izrađen od čelika s nikl-premazom. [30] Navedeni dijelovi se spajaju na aluminijsku šipku, pritom učvršćujući i povezivajući dijelove ortoze.

Na prednjoj strani ortoze mehanizam zakapčanja odabran je iz morfološke martice, slika 29. To je sustav u kojem se rebrastim nabori provlače kroz kopču i time se regulira jačina zatezanja ortoze. Također su dodani ulošci od poliuretanske pjena na području ispod pazuha, kako bi omogućili što veću udobnost nošenja. Prikaz nacрта Koncepta 2 vidljiv je na slici 28.



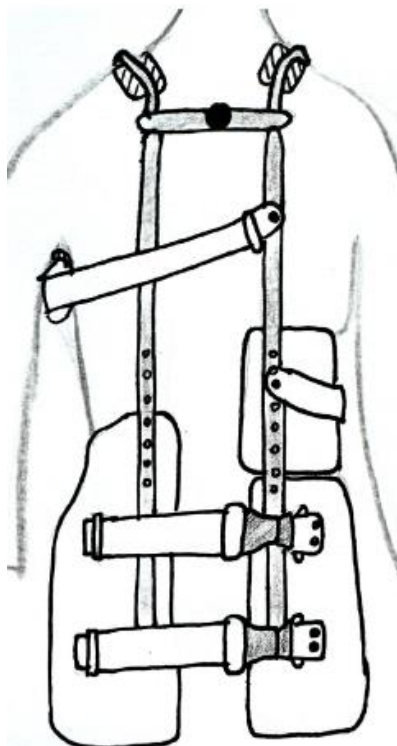
Slika 28. Prikaz nacрта Koncepta 2



Slika 29. Prikaz sustava zakapčanja Koncepta 2

8.3. Koncept 3

Koncept 3 temelji se na unaprijeđenju Milwaukee ortoze. Na slici 30. prikazana je stražnja strana ortoze. Prvo poboljšanje jest dodavanje uložaka izrađenih od etilen vinil acetatove pjene, odnosno EVA pjene. Bez obzira što se ortoza nosi preko majice, korisno je dodati uloške radi povećanja ugodnosti korisnika prilikom nošenja. Najprije se ulošci dodaju na područje ispod vrata, gdje naliježu dvije šipke, a zatim na područje ispod pazuha.



Slika 30. Prikaz Koncepta 3

Umjesto stezanja ortoze pomoću čičak traka, odabran je sustav zatezanja pomoću kopče iz morfološke tablice, slika 31. Čičak trake se u jednom trenutku znaju same otpuštati prilikom obavljanja svakidašnjih aktivnosti. Ponekad adolescentima može biti neugodno kada im se na nastavi, dok je tišina, čuje zvuk otkapčanja traka.



Slika 31. Prikaz sustava zatezanja Koncepta 3

8.4. Ocjenjivanje koncepata

U ovoj fazi koncipiranja vrednuju se generirani koncepti. Odabiru se kriteriji kojima se prema važnosti dodjeljuju težinski faktori. Svakom se konceptu dodaje ocjena kojom koncept zadovoljava određeni kriterij. Nakon dodjeljivanja ocjena, izračunavaju se ponderirane ocjene za svaki kriterij. Ponderirana ocjena nije ništa drugo nego umnožak težinskog faktora i ocjene kriterija. Na kraju se za svaki koncept zbroje ponderirane ocjene. Koncept s najvišom ocjenom ide u daljnju konstrukcijsku razradu. Tablica 16. prikazuje definiranje kriterija ocjenjivanja.

Tablica 16. Definiranje kriterija ocjenjivanja

OCJENA	DEFINIRANJE KRITERIJA OCJENJIVANJA
1	loša nikako ne zadovoljava kriterij ocjenjivanja
2	slaba ima neke nedostatke i ne zadovoljava kriterij ocjenjivanja
3	srednje djelomično zadovoljava kriterij ocjenjivanja i ima prostora za napredak
4	dobra većinom zadovoljava kriterij ocjenjivanja, ali ima manjih nedostataka
5	izvrsna iznimno zadovoljava kriterij ocjenjivanja te nema nedostataka

Unutar tablice 17., oznaka O odnosi se na ocjenu, dok oznaka PO znači ponderirana ocjena. Također je u tablici 17. prikazano ocjenjivanje pojedinog kriterija te u konačnici, odabir najboljeg koncepta.

Tablica 17. Ocjenjivanje koncepata

REDNI BROJ	KRITERIJ OCJENJIVANJA	TEŽINSKI FAKTOR	KONCEPT 1		KONCEPT 2		KONCEPT 3	
			O	PO	O	PO	O	PO
1.	Jednostavno i samostalno oblačenje	0,15	3	0,45	4	0,6	3	0,45
2.	Jednostavan mehanizam zatezanje ortoze	0,2	4	0,8	4	0,8	3	0,6
3.	Ugodnost prilikom nošenja	0,15	5	0,75	4	0,6	4	0,6
4.	Mogućnost obavljanja dnevnih aktivnosti	0,125	4	0,5	3	0,375	3	0,375
5.	Biokompatibilnost korištenih materijala	0,125	4	0,5	5	0,625	5	0,625
6.	Estetski prihvatljiva ortoza	0,1	5	0,5	3	0,3	3	0,3
7.	Malena masa	0,05	5	0,25	4	0,2	3	0,15
8.	Jednostavno održavanje higijene ortoze	0,1	4	0,4	5	0,5	5	0,5
UKUPNA OCJENA			4,15		4		3,6	
RANG			1		2		3	
NASTAVITI			DA		NE		NE	

Prema tablici 17. vidi se da je koncept 1 najbolje ocjenjen te se s njime ide u daljnu razradu. S druge strane, koncept 3 je najlošije ocjenjen. Jedan od razloga je taj što se svaka od ovih ortoza nosi za ispravljanje različitih dijelova kralježnice. Ortoza koncepta 3 ispravlja gornji dio kralježnice i radi toga, kako bi liječenje bilo uspješno, će ograničenost pokreta biti veća u odnosu na ortozu koncepta 1 koja ispravlja donji dio kralježnice. Nadalje, budući da je ortoza koncepta 1 napravljena aditivnom tehnologijom i ne sadrži metalne dijelove, automatski će dobiti najbolju ocjenu za kriterij masa ortoze. Također je ta ortoza estetski prihvatljivija jer je diskretnija ispod odjeće. Što se tiče mehanizma zatezanja, najgoru ocjenu dobivaju koncepti 1 i 3 jer se treba zategnuti sa stražnje strane, u odnosu na drugi koncepta gdje je sustav zatezanja naprijed.

Zbog svoje robusnosti, koncept 2 i 3 su lošije ocjenjeni za kriterij mogućnosti obavljanja fizičke aktivnosti. Kriterij biokompatibilnosti materijala generalno svi koncepti zadovoljavaju, prednost je ovdje dana konceptima 2 i 3 jer je se kod koncepta 1 koriste materijali aditivne tehnologije koja je još relativno nova na tržištu.

9. PRIJEDLOG RJEŠENJA

Za daljnju razradu odabran je Koncept 1. Budući da od skolioze u gotovo 80% slučajeva obolijeva ženska populacija, kandidati za izradu ove ortoze bit će adolescentice. Dakle, dobne skupine između 11 i 14 godina, Risserovog stupnja 0 ili 1 s veličinom Cobbovog kuta između 20° i 49°. Koncept 1 je zapravo poboljšanje Boston ortoze, što znači da dijagnoza pacijentice treba biti na torakalnom području kralježnice, točnije s početkom od T6 pa dolje.

9.1. Antropometrijske mjere

Kako bi se mogle odrediti dimenzije prijedloga rješenja Koncepta 1, uzet će se mjere za djevojke između 11 i 14 godina. Odabran je taj raspon godina jer je važno da liječenje krene prije nego li se pojavi menstruacija. Kao što je spomenuto u prethodim poglavljima, tretman liječenja ortozom postupno se prekida nakon pojave prve menstruacije. Unutar tablice 18. prikazane su relevantne antropometrijske mjere za izradu ovog koncepta, poput širine ramena, struka i kukova te visine trupa.

Tablica 18. Antropometrijske mjere za odabranu dobnu skupinu

DOB U GODINAMA	11	12	13	14
ŠIRINA RAMENA [mm]	339	351	366	383
VISINA TRUPA [mm]	361	363	391	396
ŠIRINA STRUKA [mm]	220	222	242	257
DULJINA STRUKA [mm]	182	194	201	209
ŠIRINA KUKOVA [mm]	268	280	294	311


Unutar tablice 19. prikazan je raspon dimenzija za konstruiranje, naime za širinu ramena odabran je iznos od 360 mm, za visinu trupa 360 mm, za širinu struka 232 mm, za duljinu struka 190 mm i za širinu kukova 288 mm. Naravno, važno je za naglasiti kako su navedeni brojevi proizvoljno odabrane dimenzije koje se nalaze unutar navedenog raspona za traženu dobnu skupinu. Za svakog pacijenta, trebat će se odabrati dimenzije ortoze koje će ispravljati zakrivljenost kralježnice i prilagoditi se mjerama tijela.

Tablica 19. Raspon dimenzija za konstruiranje

RASPON DIMENZIJA ZA KONSTRUIRANJE	
ŠIRINA RAMENA [mm]	335 - 388
VISINA TRUPA [mm]	356 - 400
ŠIRINA STRUKA [mm]	215 - 261
DULJINA STRUKA [mm]	178 - 214
ŠIRINA KUKOVA [mm]	263 - 315

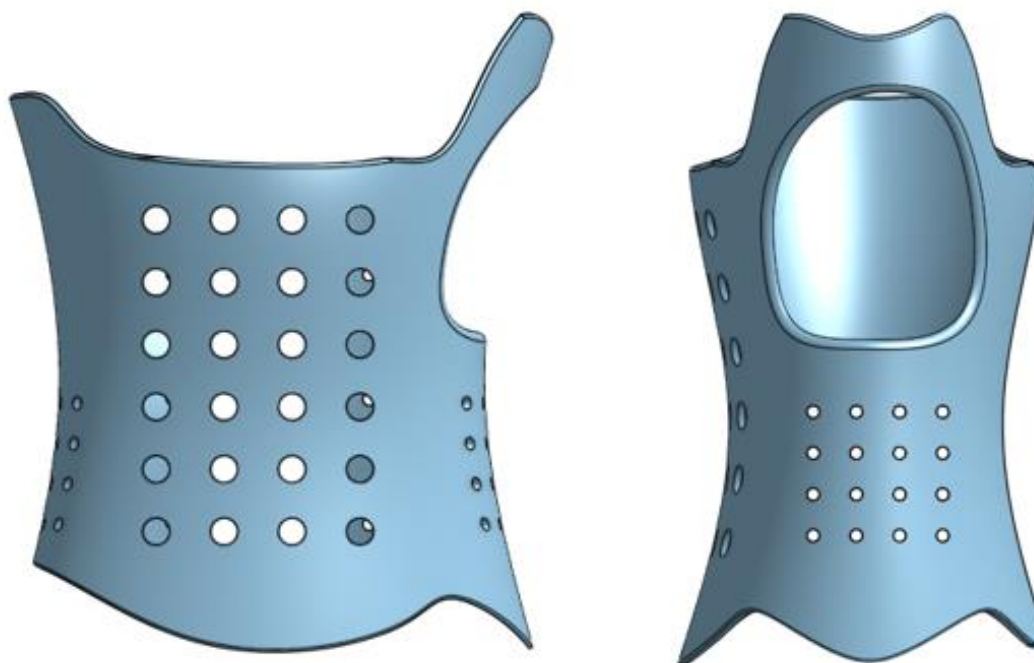
9.2. CAD model

Na slici 32. prikazana je izometrija prijedloga rješenja. Ortoze izrađene aditivnom proizvodnjom konstruiraju se u programskim paketima poput MediACE3D i LaserCAM-a, međutim nemaju svi pristup ovakvim paketima. Naime, ortoza ovog diplomskog rada konstruirana je u programskom paketu Onshape te valja naglasiti kako Onshape nema jednake opcije i mogućnosti poput prethodno spomenutih programa. Upravo radi tog ograničenja, predloženo rješenje je pojednostavljen prikaz Koncepta 1.



Slika 32. Izometrija prijedloga rješenja


Prva razlika prijedloga rješenja u odnosu na koncept 1 jest u položaju i veličini rupica. Na konceptu su rupice nacrtane na način koji bi približno izgledao model da se krene 3D printati. S druge strane, na prijedlogu rješenja je pojednostavljena verzija. Također je prijelaz u području kukova slabije naglašen, međutim to je radi manjka opcija unutar programa u kojem se crtalo rješenje. Kao što je vidljivo na slici nedostaje uložak koji se stavlja na zakrivljeno područje ispod pazuha, razlog tomu je što je to dodatak koji se ne izrađuje aditivnom proizvodnjom. Prikazana je konstrukcija koja se treba u potpunosti isprintati. Ulošci se rade od EVA pjene, naime korisnik ih ne može sam mijenjati jer ih specijalizirani liječnik postavlja. Dovoljno je svakih tjedan dana sredstvom za dezinfekciju prebrisati uloške kako se ne bi osjetio neugodan miris. Također se ispod ove ortoze nosi podmajica koja se redovito mijenja i upija neugone mirise. Uloške bi bilo poželjno mijenjati svakih 45 do 60 dana jer nakon nekog vremena, zbog trošenja, gube svoj prvotni oblik.



Slika 33. Nacrt i bokocrt prijedloga rješenja

Ortoza je izrađena od polietilen tereftalat glikola, odnosno PETG-a koji se često koristi za aditivnu tehnologiju pri izradi medicinskih pomagala. Odličan je materijal zbog svoje snage, fleksibilnosti i izdržljivosti. Ova svojstva su ključna za ortozu koja mora izdržati svakodnevnu upotrebu i pružiti potrebnu podršku. PETG-ova veća otpornost na toplinu također ga čini praktičnijim za dugotrajnu upotrebu u raznim uvjetima. Cjenovno je pristupačan, kilogram ovog materijala iznosi između 25 i 40 eura.

Na stražnjem dijelu ortoze vidljive su rupice na koje će se montirati sustav za zatezanje ortoze. Budući da je sustav zatezanja također dodatak koji se naknadno stavlja na konstrukciju, on također nije prikazan na prijedlogu rješenja.



Slika 34. Stražnja strana prijedloga rješenja

Sustav zatezanja ortoze temelji se na principu kopčanja pametnog sata. Razlog ovog odabira zatezanja ortoze jest taj što korisnik može preciznije znati do koje mjere treba zategnuti ortozu u odnosu na čičak trake. Također, ako je suditi prema recenzijama korisnika, s ovakvim sustavom zatezanja neće doći do ispuštanja neugodnog zvuka ako dođe do otpuštanja mehanizma za zatezanje ortoze, kao što je slučaj kod čičak traka. Radi boljeg prijanjanja i dugotrajnosti, sustav će biti izrađen od brušene kože.



Slika 35. Sustav mehanizma zatezanja prijedloga rješenja

Prednost ove ortoze jest što korisnicima omogućuje prozračnost prilikom korištenja. Pogotovo korisnicima u tropskim zonama gdje je vlaga velika, trebalo bi što omogućiti koži da diše. Zbog količine utora na ortozi, smanjena je masa ortoze. Iako je masa od početka bila zadovoljavajuća zbog male gustoće polietilen tereftalat glikola. Nadalje, cjenovno je ortoza pristupačnija zbog cijene materijala izrade. Naravno da za konačnu cijenu nije bitan samo faktor cijene materijala, nego i trošak liječničkih kontroli i pregleda, izrada rendgenskih snimki, crtanja ortoze u CAD programu i naposljetku sami proces izrade. Ali u odnosu na druge metode, svakako je isplativiji. Pomoću medicinskih uložaka povećana je udobnost korisnika pri korištenju. I naposljetku, sustav zatezanja je praktičniji.

10. ZAKLJUČAK

Skolioza je bolest kralježnice u kojem je narušen pravilan i ispravan položaj kralježnice. Najčešće javlja tijekom adolescencije, a nošenje ortoze se pokazalo učinkovitom metodom u zaustavljanju progresije deformacije. Nadalje, Cobbov kut koristi se za procjenu zakrivljenosti kralježnice, a terapija se određuje prema njegovoj veličini. Pacijenti s blagom skoliozom (10° - 20°) obično trebaju redovite liječničke kontrole i fizičku aktivnost, dok umjerena (20° - 50°) i teška skolioza zahtijevaju specifične terapije, uključujući nošenje ortoze i, u težim slučajevima, operaciju. Ortoze su posebno učinkovite kod adolescentne idiopatske skolioze (AIS), gdje pravilno nošenje može značajno smanjiti potrebu za kirurškim zahvatom. Uspješnost liječenja ortozom mjeri se promjenom Cobbovog kuta, a redoviti pregledi su ključni za praćenje napretka. Iako nošenje ortoze može biti psihološki i fizički izazovno, pridržavanje režima nošenja je ključno za postizanje pozitivnih rezultata. Redovni pregledi i prilagodbe ortoze ključni su za uspjeh terapije, a početna faza prilagodbe traje jedan do dva tjedna. Psihološki izazovi, neprihvatljiv izgled ortoze i neudobnost mogu utjecati na pridržavanje terapije, ali je važna podrška obitelji i motivacija pacijenta. Postupno smanjenje vremena nošenja ortoze nakon postizanja koštane zrelosti prati se rendgenskim snimkama kako bi se osigurala stabilnost krivulje, a ako krivulja napreduje, razmatra se operativni zahvat. Schroth metoda fizikalne terapije predstavlja nekirurški pristup liječenju skolioze, temeljen na individualno prilagođenim vježbama za ispravljanje zakrivljenosti kralježnice. Vježbe uključuju specifične tehnike disanja, poznate kao rotacijsko kutno disanje, te svijest o držanju tijela uz pomoć ogledala. Cilj je postići mišićnu simetriju, smanjiti pritisak i povećati udobnost, koristeći različite rekvizite poput terapijskih lopti i štapova. Ključno je se korisnik bavi fizičkom aktivnošću i da radi predložene vježbe zbog mogućnosti atrofije mišića. Nadalje, materijali za izradu ortoza, kao što su PLA i PETG polimeri za 3D printanje, te termoplastike poput polietilena i polipropilena, osiguravaju potrebnu fleksibilnost, čvrstoću i udobnost prilikom nošenja. Na temelju prikazanog istraživanja i analize različitih tipova ortoza za skoliozu, jasno je da svaka ortoza ima svoje specifične prednosti i nedostatke te da je njihova učinkovitost često ovisna o individualnim karakteristikama pacijenta i tipu skoliotične krivulje. Milwaukee ortoza, kao jedna od najstarijih, pokazala se korisnom za visoke torakalne i dvostruke torakalne krivulje, dok Boston ortoza, koja se primjenjuje za širi spektar skoliotičnih deformacija, nudi visoku učinkovitost za kutove skolioze između 20° i 49° . Lyon ortoza, s dokumentiranom visokom stopom uspješnosti, pokazala se posebno učinkovitom za progresivne lumbalne i torakolumbalne krivulje. Chêneau ortoza, koja se često koristi u kombinaciji sa Schroth

metodom, omogućuje značajnu korekciju kroz mišićnu rehabilitaciju i duboko disanje. Noćne ortoze poput Charleston i Providence ortoze pružaju alternativu za pacijente koji ne mogu nositi ortoze tijekom dana, dok SpineCor ortoza nudi fleksibilniji pristup. Sve ove ortoze imaju ključnu ulogu u liječenju skolioze, no važno je pravilno odabrati vrstu ortoze prema specifičnim potrebama i stanju svakog pacijenta kako bi se postigli optimalni rezultati u korekciji deformiteta kralježnice. Radi toga se radi usporedba i rangiranje spomenutih ortoza prema određenim kriterijama. Definirani sustav ocjenjivanja omogućava objektivno vrednovanje ključnih karakteristika svake ortoze, pri čemu se ističu prednosti i nedostaci pojedinih modela. Milwaukee ortoza, iako učinkovita za visoke torakalne krivulje, pokazuje ograničenja u udobnosti i estetici. S druge strane, noćne ortoze kao što su Charleston i Providence pokazale su se izuzetno korisnima zbog svoje fleksibilnosti i manje ograničenja u pokretljivosti. SpineCor ortoza nudi alternativu s elastičnim trakama, no učinkovitost varira ovisno o težini skolioze. Konstruktorska razrada treba se usmjeriti na poboljšanje najlošije ocjenjenih aspekata, poput sustava zatezanja, udobnosti i estetskog izgleda, kako bi se postigla optimalna ravnoteža između funkcionalnosti i udobnosti za korisnike. Detaljno planiranje, tehnički upitnik i povratne informacije korisnika ključni su elementi za uspješno unapređenje postojećih i razvoj novih ortoza, čime se osigurava veća učinkovitost i prihvaćenost među pacijentima. Na temelju detaljne analize različitih ortoza za skoliozu, fokus je bio na poboljšanju postojećih modela ortoze, najprije Boston, Lyon i naposljetku Milwaukee ortoze. Od tri predložena koncepta, odabran je prvi, odnosno prijedlog poboljšanja Boston ortoze za daljnji razvoj. Koncept 1 donosi niz inovacija koje uključuju aditivnu tehnologiju za izradu ortoze, strateški pozicionirane rupice koje utječu na ugodnost nošenja, kao i unaprijeđeni sustav zatezanja ortoze. Važno je naglasiti da je ovaj koncept prilagođen specifičnim potrebama adolescenata s skoliozom, što uključuje udobnost nošenja, diskretnost ispod odjeće te pristupačnost materijala poput PETG-a. Ovaj odabir proizlazi iz sustavnog pristupa procjeni i evaluaciji koncepta prema definiranim kriterijima, čime se osigurava usklađenost s zahtjevima korisnika i ciljevima liječenja. Budući da su za izradu koncepta uvažene recenzije korisnika, proizvod bi trebao imati potencijala za uspjeh na tržištu.

11. LITERATURA

- [1] Anatomija kralježnice: <https://my.clevelandclinic.org/health/body/10040-spine-structure-and-function>
- [2] Definicija dijelova kralježnice: [https://byjus.com/biology/vertebrae-diagram/-](https://byjus.com/biology/vertebrae-diagram/)
- [3] Prikaz kralježnice: <https://mxnspine.com/anatomy/>
- [4] <https://my.clevelandclinic.org/health/diseases/15837-scoliosis>
- [5] Prikaz simptoma skolioze: <https://www.rekreativa-medical.com/deformiteti-kraljeznice-i-schroth-metoda.html>
- [6] Cobbov kut: <https://www.ncbi.nlm.nih.gov/pmc/articles/PMC6399566/>
- [7] Slika računa Cobbovog kuta: https://www.researchgate.net/figure/Manual-method-for-measuring-the-Cobb-angle-available-from-https-www_fig2_334300067
- [8] AIS: <https://atm.amegroups.org/article/view/30344%2Fpdf>
- [9] Rowe DE, Bernstein SM, Riddick MF, et al. A meta- analysis of the efficacy of non-operative treatments for idiopathic scoliosis. *J Bone Joint Surg Am* 1997;79:667-74
- [10] Asher MA, Burton DC. Adolescent idiopathic scoliosis: natural history and long term treatment effects. *Scoliosis* 2006;1:2
- [11] Noonan KJ, Weinstein SL, Jacobson WC, et al. Use of the Milwaukee brace for progressive idiopathic scoliosis. *J Bone Joint Surg Am* 1996;78:55
- [12] Katz DE, Richards BS, Browne RH, et al. A comparison between the Boston brace and the Charleston bending brace in adolescent idiopathic scoliosis.
- [13] Lonstein JE, Winter RB. The Milwaukee brace for the treatment of adolescent idiopathic scoliosis. A review of one thousand and twenty patients. *J Bone Joint Surg Am* 1994;76:1207-21
- [14] Nachemson AL, Peterson LE. Effectiveness of treatment with a brace in girls who have adolescent idiopathic scoliosis. A prospective, controlled study based on data from the Brace Study of the Scoliosis Research Society. *J Bone Joint Surg Am* 1995;77:815
- [15] Carr WA, Moe JH, Winter RB, et al. Treatment of idiopathic scoliosis in the Milwaukee brace. *J Bone Joint Surg Am* 1980;62:599-61
- [16] Wiley JW, Thomson JD, Mitchell TM, et al. Effectiveness of the boston brace in treatment of large curves in adolescent idiopathic scoliosis. *Spine* 2000)
- [17] Tones M, Moss N, Polly DW, Jr. A review of quality of life and psychosocial issues in scoliosis. *Spine (Phila Pa 1976)* 2006;31:3027-38

- [18] Bunge EM, de Bekker-Grob EW, van Biezen FC, et al. Patients' preferences for scoliosis brace treatment: a discrete choice experiment. *Spine (Phila Pa 1976)* 2010;35:57-63
- [19] Watts HG, Hall JE, Stanish W. The Boston brace system for the treatment of low thoracic and lumbar scoliosis by the use of a girdle without superstructure. *Clin Orthop Relat Res* 1977:87-92
- [20] Götze C, Liljenqvist UR, Slomka A, et al. Quality of life and back pain: outcome 16.7 years after Harrington instrumentation. *Spine (Phila Pa 1976)* 2002;27:1456-63; discussion 1463-4.
- [21] Schroth metoda: <https://www.hopkinsmedicine.org/health/conditions-and-diseases/scoliosis/schroth-method-for-scoliosis>
- [22] Početci Shroth vježbi: <https://scoliosisjournal.biomedcentral.com/articles/10.1186/1748-7161-6-17>
- [23] Primjeri Schroth vježbi: https://www.researchgate.net/figure/Pilates-exercises-examples-A-back-hyperextension-B-back-hyperextension-from-T-prone_fig2_340608735
- [24] Weiss HR, Bohr S, Jahnke A, et al. Acupuncture in the treatment of scoliosis - a single blind controlled pilot study. *Scoliosis* 2008,3:4
- [25] Cassella MC, Hall JE. Current treatment approaches in the nonoperative and operative management of adolescent idiopathic scoliosis. *Phys Ther* 1991;71:897-909
- [26] Svojstva polimera: https://www.researchgate.net/figure/Mechanical-properties-of-PLA-based-polymers_tbl1_336421404
- [27] Definicija polietilena: <https://www.tandfonline.com/doi/full/10.1179/2055035915Y.0000000002>
- [28] Materijal uložka: <https://www.4camping.hr/clanak/materijali-i-tehnologije-proizvodnje/eva-ethylen-vinyl-acetate/>
- [29] Prikaz Milwaukee: <https://spinaltech.com/scoliosis-braces/milwaukee-orthosis>
- [30] Analiza tržišta- Proteor: <https://shop-emear.proteor.com/en-int>
- [31] Emans JB, Kaelin A, Bancel P, et al. The Boston bracing system for idiopathic scoliosis. Follow-up results in 295 patients. *Spine (Phila Pa 1976)* 1986

- [32] Boston ortoza:
<https://www.bostonoandp.com/CustomerContent/www/CMS/files/BostonBraceManual.pdf>
- [33] Boston orthotics and prosthetics: <https://www.bostonoandp.com/>
- [34] Lyon: Stagnara P, de Mauroy JC. Résultats à long terme du traitement orthopédique lyonnais. Actualités en rééducation fonctionnelle et ré
- [35] Kotwicki T, Cheneau J. Biomechanical action of a corrective brace on thoracic idiopathic scoliosis: Cheneau 2000 orthosis. Disabil Rehabil Assist Technol 2008;3:146-53
- [36] Howard A, Wright JG, Hedden D. A comparative study of TLSO, Charleston, and Milwaukee braces for idiopathic scolios
- [37] Gepstein R, Leitner Y, Zohar E, et al. Effectiveness of the Charleston bending brace in the treatment of single-curve idiopathic scol
- [38] Charleston prikaz tržišta: <https://cbb.org/>
- [39] Spinal technology: <https://spinaltech.com/>
- [40] SpineCor: Coillard C, Leroux MA, Zabjek KF, et al. SpineCor--a non-rigid brace for the treatment of idiopathic scoliosis: post-treatment re
- [41] Tržište SpineCor: <https://www.cliniquespinecor.ca/en/index.php>
- [42] Štorga, M., Škec, S., Vježbe iz kolegija Razvoj proizvoda. Zagreb: Fakultet strojarstva i brodogradnje; 2022.
- [43] Štorga, M., Škec, S., Vježbe iz kolegija Teorija konstruiranja. Zagreb: Fakultet strojarstva i brodogradnje; 2023.
- [44] Tilley, ARE. The measure of man and woman. New York: The Whitney Library of Design; 1993.