

Utvrđivanje konstrukcijskih izazova pri rješavanju problema slabinske kralježnice

Pavlek, Elena

Master's thesis / Diplomski rad

2021

Degree Grantor / Ustanova koja je dodijelila akademski / stručni stupanj: **University of Zagreb, Faculty of Mechanical Engineering and Naval Architecture / Sveučilište u Zagrebu, Fakultet strojarstva i brodogradnje**

Permanent link / Trajna poveznica: <https://urn.nsk.hr/urn:nbn:hr:235:770566>

Rights / Prava: [In copyright](#)/[Zaštićeno autorskim pravom.](#)

Download date / Datum preuzimanja: **2024-11-18**

Repository / Repozitorij:

[Repository of Faculty of Mechanical Engineering and Naval Architecture University of Zagreb](#)



SVEUČILIŠTE U ZAGREBU
FAKULTET STROJARSTVA I BRODOGRADNJE

DIPLOMSKI RAD

Elena Pavlek

Zagreb, 2021.

SVEUČILIŠTE U ZAGREBU
FAKULTET STROJARSTVA I BRODOGRADNJE

DIPLOMSKI RAD

Mentor:

Prof. dr. sc. Aleksandar Sušić

Student:

Elena Pavlek

Zagreb, 2021.

Izjavljujem da sam ovaj rad izradila samostalno koristeći znanja stečena tijekom studija i navedenu literaturu.

Zahvaljujem se svom mentoru, prof. dr. sc. Aleksandru Sušiću, na savjetima i ukazanoj pomoći tijekom izrade ovog rada.

Posebno se zahvaljujem svojim roditeljima i sestri na razumijevanju i pružanju velike moralne i financijske podrške kroz cijeli studij.

Posljedna, ali ne i najmanje bitna zahvala odlazi mom pekinškom psiću Lali, koji me već 14 godina neumorno prati u stopu i pruža neopisivu sreću.

Elena Pavlek



SVEUČILIŠTE U ZAGREBU
FAKULTET STROJARSTVA I BRODOGRADNJE



Središnje povjerenstvo za završne i diplomske ispite
Povjerenstvo za diplomske ispite studija strojarstva za smjerove:

Procesno-energetski, konstrukcijski, inženjersko modeliranje i računalne simulacije i brodstrojarski

Sveučilište u Zagrebu Fakultet strojarstva i brodogradnje	
Datum	Prilog
Klasa: 602 - 04 / 21 - 6 / 1	
Ur.broj: 15 - 1703 - 21 -	

DIPLOMSKI ZADATAK

Student: **Elena Pavlek** JMBAG: 0035202132

Naslov rada na hrvatskom jeziku: **Utvrđivanje konstrukcijskih izazova pri rješavanju problema slabinske kralješnice**

Naslov rada na engleskom jeziku: **Identifying design challenges in solving lumbar spine problems**

Opis zadatka:

Stabilnost, kontrolirana pokretljivost kralješnice kao i funkcionalnost svih anatomskih elemenata u složenoj međusobnoj vezi su neophodni za održavanje zdravlja lokomotornog sustava. Narušavanje sklada ili funkcionalnosti unutar ovog sustava uglavnom dovodi do bolnih simptoma, ozljeda, degenerativnih promjena i općenitije, bolesti kralješnice. Problemi nastaju kada terapija više nije dovoljna nego je prisutna nužda operativne intervencije, ili čak ugradnja nekog konstrukcijskog rješenja u obliku implantata ili proteze. U ovom radu je pažnja posvećena problemima slabinske kralješnice i posljedicama izbora strategije rješavanja. Po utvrđenim dijagnostičkim nalazima primjenjuju se strategije kojima je cilj omogućiti kralješnici funkcionalnost barem do neke mjere, što značajno ovisi o mogućnostima primijenjenog konstrukcijskog rješenja. Uspjeh u konstruiranju ovakvih rješenja ovisi o mnoštvu utjecajnih veličina koje je neophodno pravodobno uočiti, te na odgovarajući način oblikovati konstrukciju.

U radu je potrebno:

- Navesti i opisati probleme slabinske kralješnice koji uvjetuju operativne intervencije;
- Navesti metode liječenja uz kritički osvrt na prednosti i nedostatke;
- Definirati probleme stabilizacije kralješnice, te izabrati grupu problema za biomehaničku analizu;
- Prikazati tržišno dostupna rješenja s osvrtom na konstrukcijske karakteristike;
- Definirati zahtjeve koje konstrukcijska rješenja trebaju zadovoljiti;
- Izvršiti funkcionalnu i biomehaničku analizu rješenja koje u najvećoj mjeri osigurava stabilnost i kontroliranu pokretljivost kralješničkih segmenata;
- Predložiti rješenje za koje će biti provedena analiza integriteta uz sintezu materijala.

U radu je potrebno navesti korištenu literaturu i eventualno dobivenu pomoć.

Zadatak zadan: Datum predaje rada: Predvideni datumi obrane:
4. ožujka 2021. 6. svibnja 2021. 10. – 14. svibnja 2021.

Zadatak zadao: Predsjednik Povjerenstva:

Izv.prof.dr.sc. Aleksandar Sušić

Prof. dr. sc. Tanja Jurčević Lulić

SADRŽAJ

SADRŽAJ	I
POPIS SLIKA	III
POPIS TABLICA.....	V
POPIS OZNAKA	VI
SAŽETAK.....	VII
SUMMARY	VIII
1 UVOD.....	1
2 KRALJEŽNICA	2
2.1 Anatomija kralježnice	2
2.1.1 <i>Intervertebralni disk</i>	3
2.1.2 <i>Kralježak</i>	4
2.1.3 <i>Ligamentarno-mišićni aparat</i>	5
2.1.4 <i>Krvožilna i živčana opskrba</i>	7
2.2 Slabinska (lumbalna) kralježnica	7
2.3 Pokreti slabinske kralježnice.....	8
2.4 Biomehanika slabinske kralježnice	9
3 BOLESTI KOJE UZROKUJU OPERATIVNE INTERVENCIJE SLABINSKE KRALJEŽNICE.....	12
3.1 Degenerativne bolesti.....	12
3.1.1 <i>Degeneracija intervertebralnog diska</i>	13
3.1.2 <i>Spondilolisteza</i>	16
3.1.3 <i>Stenoza lumbalnog kanala</i>	18
3.1.4 <i>Osteoporotske frakture</i>	20
3.2 Ankilozantni spondilitis	21
3.3 Trauma	22
3.3.1 <i>Trauma prsnoslabinske kralježnice</i>	22
3.4 Tumori.....	24
3.4.1 <i>Metastatski tumori</i>	24
3.4.2 <i>Primarni tumori</i>	25
4 OPERATIVNE METODE LIJEČENJA DISKOGENE BOLI U PODRUČJU SLABINSKE KRALJEŽNICE.....	26
4.1 Spinalna fuzija.....	26
4.1.1 <i>PLIF</i>	26
4.1.2 <i>TLIF</i>	28
4.1.3 <i>ALIF</i>	30
4.1.4 <i>XLIF</i>	31
4.2 Minimalno invazivni operativni postupci	33
4.2.1 <i>Nukleoplastika</i>	33
4.2.2 <i>Perkutana lumbalna discektomija</i>	34
4.2.3 <i>Interlaminektomija</i>	35
4.2.4 <i>Mikrodiscektomija</i>	35

5	IMPLANTATI U STABILIZACIJI SLABINSKE KRALJEŽNICE.....	37
5.1	Kavezni (CAGE) implantati.....	37
5.2	Transpedikularna fiksacija	41
5.3	Umjetni disk.....	43
6	TRŽIŠNO DOSTUPNA RJEŠENJA TOTALNE PROTEZE DISKA	45
6.1	Charité III (DePuy Spine) proteza	46
6.2	Prodisc II L (Synthes) proteza	47
6.3	Maverick (Medtronic) proteza	49
6.4	FlexiCore (Stryker) proteza	51
6.5	Mobidisc (LDR Spine) proteza.....	52
6.6	Osvrt na rješenja stabilizacije kralježnice	53
7	RAZLOZI NEUSPJEHA IMPLANTATA.....	58
7.1	Degradacija implantata	58
7.1.1	<i>Metal-polimer</i>	58
7.1.2	<i>Metal-metal</i>	59
7.1.3	<i>Polimer-polimer</i>	60
7.1.4	<i>Jednodijelni ležaj</i>	60
7.2	Odziv tijela implantata	61
7.2.1	<i>Biološki odziv</i>	61
7.2.2	<i>Mehanički odziv</i>	61
8	BIOMEHANIČKA ANALIZA PROTEZE UMJETNOG DISKA.....	64
9	KONSTRUKCIJSKI ZAHTJEVI.....	69
9.1	Koncepti.....	72
9.1.1	<i>Koncept A</i>	72
9.1.2	<i>Koncept B</i>	73
9.2	Funkcionalna analiza umjetnog diska	75
9.2.1	<i>Membransko stanje naprezanja</i>	77
9.2.2	<i>Djelovanje momenta uvijanja</i>	78
10	METODA KONAČNIH ELEMENATA	79
10.1	Konačni elementi u Abaqus-u.....	79
10.2	Model slabinske kralježnice.....	80
10.3	Ograničenja i opterećenje slabinske kralježnice	82
11	ZAKLJUČAK.....	87

POPIS SLIKA

Slika 1. Prikaz segmenata kralježnice [1]	2
Slika 2. Građa intervertebralnog diska [2]	3
Slika 3. Rehidracija i dehidracija nukleusa pulpozusa [3]	4
Slika 4. Dijelovi lumbalnog kralješka [5]	5
Slika 5 . Odnosi između veličina kralježaka [6].....	5
Slika 6. Ligamenti slabinske kralježnice [7]	6
Slika 7. Slabinska kralježnica [5]	8
Slika 8. Mogućnosti pokreta kralješka [5]	10
Slika 9. Faze degeneracije intervertebralnog diska (diskoze): a) neprimjetna deformacija diska, b) faza diskoze sa širokim izbočenjem <i>anulus fibrosusa</i> , c,d) radijalno puknuće <i>anulus fibrosusa</i> i hernija diska e) okoštavanje tkiva diska i ukrućivanje kralježnice [9]	13
Slika 10. Usporedni prikaz normalnog diska i hernije diska [10].....	14
Slika 11. Stupnjevi hernije kralježnice [11]	15
Slika 12. Hernija diska: a,b) Protruzija; c,d) Prolaps diska; e,f) „Bulging“ diska [9]	16
Slika 13. a,b) Spondiloptoza s potpunim proklizavanjem trupa gornjeg kralješka sa zglobnim nastavcima prema naprijed, c) stanje potpunog propadanja slabinskog kralješka u zdjelicu [9].....	17
Slika 14. Klasifikacija pomaka prema Meyerdingu [12]	18
Slika 15. Stenoza lumbalnog kanala: a) na razini L3/L4; b) na razini L4/L5 [9]	19
Slika 16. Osteoporotska fraktura slabinskog kralješka [13].....	20
Slika 17. Ankilozantni spondilitis; a) početno stanje, b) stanje nakon 3 godine [11].....	21
Slika 18. Trauma prsnoslabinske kralježnice [13]	23
Slika 19. Metastatski tumor na segmentu L1 [14]	25
Slika 20. Pozicioniranje PLIF kaveza u modelu [15].....	27
Slika 21. Prikaz TLIF kaveza: a) Oblique kavez; b) Pozicioniranje Oblique kaveza u modelu; c) Klasičan TLIF kavez u obliku banane [15].....	29
Slika 22. Slabinska kralježnica: a) prikaz PLIF metode kranijalno desno i TLIF kaudalno ulijevo; b) načini umetanja kaveznog implantata za PLIF i TLIF metodu [15]....	30
Slika 23. Klasičan ALIF kavezni implantat [17].....	30
Slika 24. Pozicioniranje XLIF kaveza [18].....	32
Slika 25. Shematski prikaz „Flagpole“ koncepta [19]	38
Slika 26. „Stand-alone-cage“ sa vijcima [20]	39
Slika 27. Bilateralna stabilizacija sa unutarnjim fiksatorom [20]	42
Slika 28. Protok sile kroz prednju i stražnju strukturu slabinske kralježnice pod djelovanjem vanjskih opterećenja [19].	43
Slika 29. Ugrađena totalna proteza diska u slabniskoj kralježnici [21]	44
Slika 30. Charité III proteza [22]	46
Slika 31. Dijelovi Charité III proteze [23]	47
Slika 32. Prodisc II-L proteza [24].....	48
Slika 33. Dijelovi ProDisc II-L proteze [25].....	48
Slika 34. Dostupne veličine Maverick proteze [26]	50
Slika 35. Maverick proteza [22]	50
Slika 36. FlexiCore proteza [27]	51
Slika 37. Dijelovi FlexiCore proteze [28]	52
Slika 38. Mobidisc proteza [29]	53
Slika 39. Mehanizam rada između kuglice i čahure [47]	62

Slika 40. Opterećenje slabinske kralježnice sa prikazom rezultata na implantiranoj razini: a) tlačna opterećenje; b) smično opterećenje u lateralnom smjeru; c) smično opterećenje u anterior–posterior smjeru [47]	63
Slika 41. Prikaz opterećenja fasetnog intaktnog intervertebralnog diska i TDR-a ovisno o različitim opterećenjima [47]	63
Slika 42. Pojednostavljeni prikaz dinamično pomičnog centra rotacije zdravog intervertebralnog diska [30]	64
Slika 43. Prikaz različitih translacijskih komponenata prilikom fleksije i ekstenzije TDR implantata [30]	65
Slika 44. Fiksirani dizajn ležaja prilikom: a) fleksije kralježnice, b) ekstenzije kralježnice [23]	67
Slika 45. Pokreti klizne jezgre proteze prilikom: a) fleksije kralježnice, b) ekstenzija kralježnice [23]	67
Slika 46. a) Primjer lošeg odabira veličine Charité proteze; b) pravilno odabrana veličina proteze [44].....	68
Slika 47. Koncept A	72
Slika 48. Koncept A: smještaj centra rotacije u oba pogleda.....	72
Slika 49. Prijedlog rješenja umjetnog diska	73
Slika 50. Prikaz dijelova umjetnog diska	74
Slika 51. Umetak umjetnog diska	74
Slika 52. Pojednostavljeni prikaz djelovanja opterećenja na kralježni	75
Slika 53. Djelovanje opterećenja izravno na umjetni disk	76
Slika 54. Membransko opterećenje sferne ljuske	77
Slika 55. Konačni elementi u Abaqus-u: a) element prvog reda, b) element drugog reda, c) tetraedarski element drugog reda [54].....	80
Slika 56. Diskretizirani model slabinskih kralježaka L4/L5	81
Slika 57. Prikaz implantiranog diska uz definirane ligamentarne veze	82
Slika 58. <i>Coupling</i> gornje površine slabinskog kralješka s točkom RP-3	83
Slika 59. Opterećenja kralježaka i uklještenje donje površine.....	83
Slika 60. Diskretizacija dijelova umjetnog diska: a) gornja ploča, b) donja ploča, c) umetak	84
Slika 61. Prikaz vrijednosti pomaka u smjeru U1	85
Slika 62. Prikaz vrijednosti pomaka u smjeru U2	85
Slika 63. Prikaz vrijednosti pomaka u smjeru U3	86

POPIS TABLICA

Tablica 1. Normativne vrijednosti opsega pokreta slabinske kralježnice [8]	9
Tablica 2. Opseg pokreta po vertebralnim segmentima (u stupnjevima) [8]	9
Tablica 3. Prikaz dostupnih umjetnih proteza sa prikazom klasifikacije, materijala, izvedbe zglobne veze i proizvođača [47].....	56
Tablica 4. Pregled uobičajenih problema različitih materijala i njihovih utjecaja što dovodi do neuspjeha implantata[47]	57
Tablica 5. ROM (\pm SD) na razini L4/L5 [23]	66
Tablica 6. Ocjena rješenja važnih zahtjeva kod postojećih implantata.....	70
Tablica 7. Rješenja konstrukcijskih zahtjeva	71
Tablica 8. Karakteristike materijala [55].....	81
Tablica 9. Krutost ligamenata slabinske kralježnice za segment L4/L5 [56]	81
Tablica 10. Način izvedbe umjetnog diska	84
Tablica 11. Svojstva materijala [62]	84
Tablica 12. Podaci diskretiziranih dijelova umjetnog diska	84

POPIS OZNAKA

Oznaka	Jedinica	Opis
E	MPa	modul elastičnosti
h	mm	debljina stijenke ljuske
$\sigma_\vartheta, \sigma_\varphi$	Mpa	membranska naprezanja sferne ljuske
α_m	rad	kut zakreta
u_{rm}	mm	membranski radijalni pomak
ν	-	Poissonov koeficijent
N_φ, N_θ	N/mm	Sile u ljuskama
p_n	MPa	tlak u smjeru normale
R	mm	polumjer
r	mm	radijus presjeka sfere okomit na os x
r_1, r_2	mm	glavni polumjeri zakrivljenosti ljuske
I_t	kgmm ²	torzijski moment tromosti
W_t	mm ³	torzijski moment otpora
τ_{max}	MPa	maksimalno posmično naprezanje
ϑ	mm ⁻¹	relativni kut uvijanja
G	MPa	modul smicanja
M_t	N/ mm ²	moment torzije

SAŽETAK

Degenerativne bolesti intervertebralnog diska predstavljaju jednu od najčešćih bolesti kralježnice, koje za posljedicu imaju pojavu nestabilnosti kralježnice i time narušenu funkcionalnost njenih segmenata. Anatomija i biomehanika intervertebralnog diska vrlo su složene te još uvijek nije u potpunosti jasan razlog nastanka njegove degeneracije. Unatoč njegovoj složenosti i nerazumijevanju, postoji velik napredak u području zamjene diska koji predstavlja obećavajuće rezultate. Spinalna fuzija je sve donedavno predstavljala glavnu operativnu metodu u liječenju degenerativnih promjena intervertebralnog diska te je polako sustiže totalna zamjena diska (TDR). Radi se o novoj tehnologiji sa zabilježenih svega nekoliko srednjoročnih i dugoročnih studija, koja pokazuje izvrsne kratkoročne rezultate, ali ujedno predstavlja i izazov za svakog spinalnog kirurga.

Odnedavno se na tržištu mogu pronaći mnogobrojni različiti dizajni proteze umjetnog diska, čiji je cilj povratiti funkcionalnost kralježnice uz sprječavanje nastanka degeneracije na susjednim segmentima. Cilj ovog rada bio je prikazati problematiku slabinske kralježnice, koja uzrokuje operativne intervencije, i postojeće metode u njenom liječenju. Dani je pregled proteza umjetnih diskova zabilježenih u dostupnim studijama te je na temelju saznanja dobivenih iz njih, predložen dizajn proteze diska, koji u najvećoj mjeri smanjuje pojavu negativnih posljedica uz zadržavanje pokretljivosti kralježničkih segmenata. Proteza omogućuje zglobnu vezu, zasnovanoj na metal-metal artikulaciji, koja se pokazala učinkovitom u pogledu pojave procesa habanja, minimizirajući tako rizik od pojave infekcije i revizijske operacije. Na temelju modela slabinskih kralježaka (L4 i L5), izrađeni su postoperativni FE modeli koji simuliraju TDR implantaciju u prostoru diska. Provedena analiza konačnih elemenata jasno pokazuje da je kralježnica zadržala zadovoljavajuće vrijednosti pokretljivosti segmenata usporedive s onima danim u dostupnim studijama te simulacija jasno pokazuje da ne dolazi do pojave velikih naprezanja u području ugradnje diska. Dobiveni rezultati pokazuju superiornost ove metode liječenja naspram fuzijskih metoda, koje osim što pokazuju znatne razlike u pokretljivosti segmenata, ujedno i njihovim ukrućivanjem uzrokuju širenje degeneracije na susjedne razine.

Ključne riječi: kralježnica, bolesti kralježnice, slabinska kralježnica, degenerativne bolesti, TDR

SUMMARY

Degenerative disc disease is one of the most frequent spinal disorders, which result in the appearance of instability of the spine and impaired functionality of its segments. The anatomy and the biomechanics of the intervertebral disc are very complex, and the main reasons of its degeneration are poorly understood. Despite this complexity and uncertainty, great advances have been made in the field of disc replacement technology, with promising results. Until recently was the spinal fusion the main operative method in the treatment of degenerative changes of the intervertebral disc, but the total disc replacement (TDR) is slowly overtaking it. It is a new technology with only a few medium-term and long-term studies, which shows excellent short-term results, but also a big challenge for every spinal surgeon.

Recently, many lumbar total disc replacement (TDR) devices have been introduced in a variety of designs in an attempt to recreate motion behavior of the normal spine thereby to limit the progression of adjacent degeneration. The aim of this paper was to present the problem of the lumbar spine, which requires surgical interventions, and existing methods in its treatment. An overview of different total disc replacement is given and based on the properties recorded in available studies, a new design solution is given, which proved to be most effective in maintaining spinal functionality and reduces the occurrence of negative consequences. The prosthesis enables a hinged connection, based on metal-metal articulation, which has proven to be effective in terms of the occurrence of the wear process, thus minimizing the risk of infection and revision surgery. Based on the intact lumbar spine models (L4/L5), postoperative 3-D finite element (FE) models simulating TDR implantation at the L4/L5 disc space. The conducted finite element analysis clearly shows that the spine has maintained satisfactory values of segment mobility, comparable to those given in the available studies, and the simulation clearly shows that no large stresses occur in the area of disc implantation. The obtained results show the superiority of this method of treatment over fusion methods, which, in addition to showing significant differences in the mobility of the segments, also by their stiffening cause the spread of degeneration to adjacent levels.

Key words: spine, spinal disease, lumbar spine, degenerative disease, TDR

1 UVOD

Sjedilački način života, smanjenje fizičke aktivnosti i sveukupne loše životne navike ljudi imaju za posljedicu negativan utjecaj na kralježnicu. Dolazi do promjene posture, formiranja raznih bolesti kralježnice, pojavu neugodnog osjećaja boli te instabiliteta kralježnice koji se manifestira u obliku nemogućnosti obavljanja svakodnevnih aktivnosti, što ujedno predstavlja i glavni motiv za odlazak liječniku.

Križobolja ili pojava boli u slabinskom dijelu kralježnice, predstavlja globalni problem s kojim se većina ljudi susrela barem jednom u životu. Ona pogađa sve slojeve stanovništva neovisno o životnoj dobi i ostavlja posljedice na biološki, psihološki i socijalni aspekt čovjeka.

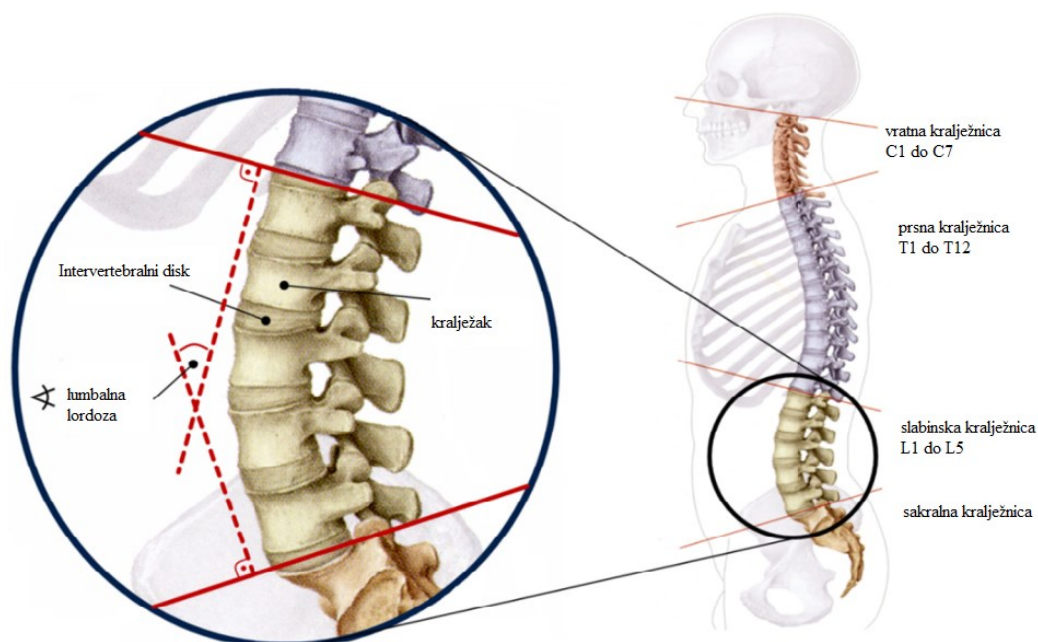
S obzirom na činjenicu da su degenerativne bolesti intervertebralnog diska najzastupljeniji problem u općoj populaciji, u fokus ovog rada je stavljen prolaps hernije diska u razini L4/L5. Liječenje započinje konzervativnim metodama koje i u većini slučajeva rezultiraju pozitivnim odzivom pacijenata na smanjenje bolova i povrata funkcionalnosti kralježnice. Pacijente koji ne reagiraju pozitivno na tu metodu liječenja i koji imaju teži oblik degeneracije intervertebralnog diska, potrebno je podvrgnuti minimalno invazivnim intervencijama i operativnim metodama. Primarni cilj sveobuhvatne intervencije je smanjiti ili u najboljem slučaju u potpunosti ukloniti bol te omogućiti što brži funkcionalni oporavak i povratak svakodnevnim aktivnostima. Operativnim metodama je potrebno omogućiti harmoničnu sinergiju između nosivih i stabilizirajućih dijelova kralježnice za održavanje njene normalne funkcije.

2 KRALJEŽNICA

2.1 Anatomija kralježnice

Kralježnica (*columna vertebralis*) predstavlja jednu od najkompliciranijih koštanih tvorbi u tijelu čovjeka koja ispunjava mnogobrojne zadaće. Jedna od najvažnijih zadaća kralježnice je zaštita leđne moždine i živaca, ona također podupire glavu i trup, stabilizira zdjelicu, pruža čvrsti oslonac aksijalnim pokretima tijela te sudjeluje u održavanju uspravnog položaja tijela. U sagitalnoj ravnini poprima oblik dvostrukog slova S te se sastoji od četiri krivina: dvije prednje (cervikalna i lumbalna lordoza) i dvije stražnje (torakalna i sakralna kifoza), koje su ključne u održavanju posture čovjeka.

Kralježnica se sastoji od 24 slobodna i gibljiva segmenta (kralješka) koja su odvojena s 23 intervertebralna diska, dok se na kraju nalazi trokutasta, zaobljena križna kost (*sacrum*). Prva tri dijela čine prave kralješke (*vertebra verae*), dok druga dva dijela čine lažne kralješke (*vertebra spuriae*), udružene u dvije kosti: križnu (*os sacrum*) i trtičnu kost (*os coccygis*). Sadrži 33-34 kralješka koji se mogu podijeliti na 7 vratnih (cervikalnih), 12 prsnih (torakalnih), 5 slabinskih (lumbalnih), 5 križnih (sakralnih) i 4-5 trtičnih. Prikaz navedenih segmenata kralježnice vidljiv je na Slici 1.



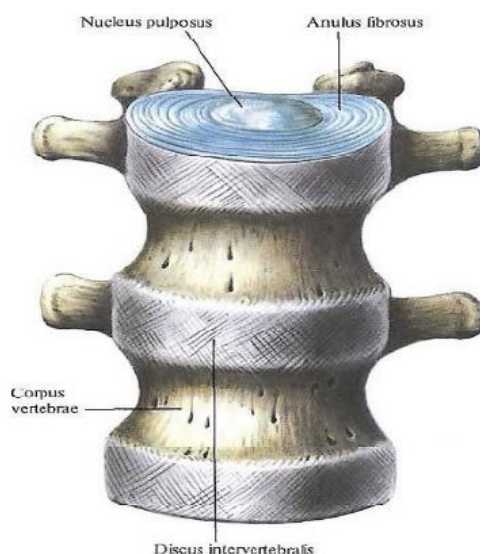
Slika 1. Prikaz segmenata kralježnice [1]

2.1.1 Intervertebralni disk

Intervertebralni ili međukralježnički disk, zajedno sa prednjim i stražnjim uzdužnim ligamentom, predstavlja spoj između trupova kralježaka. Sastoji se od središnje pulpozne jezgre (*nucleus pulposus*) i okolnog fibroznog prstena (*anulus fibrosus*) (Slika 2.).

Anulus fibrosus čini serija od 15 do 25 koncentričnih slojeva kolagenih vlakana, s kosim smjerom vezivnih niti, koji su usporedno položeni sa svakim diskom. Orijentacija vlakana ovisi o sloju te su u odnosu na horizontalnu ravninu uglavnom zakrenuta za $\pm 30^\circ$ s kutem od 120° između dva susjedna sloja vlakana. U vodoravnoj ravnini, između diska i trupa kralješka, smještena je tanka ploča koja se sastoji od hijaline hrskavice, debljine manje od 1 mm. Vlakna unutar te hijaline hrskavice su vodoravno položena i ona se nastavljaju u *anulus fibrosus* i srastaju zajedno.

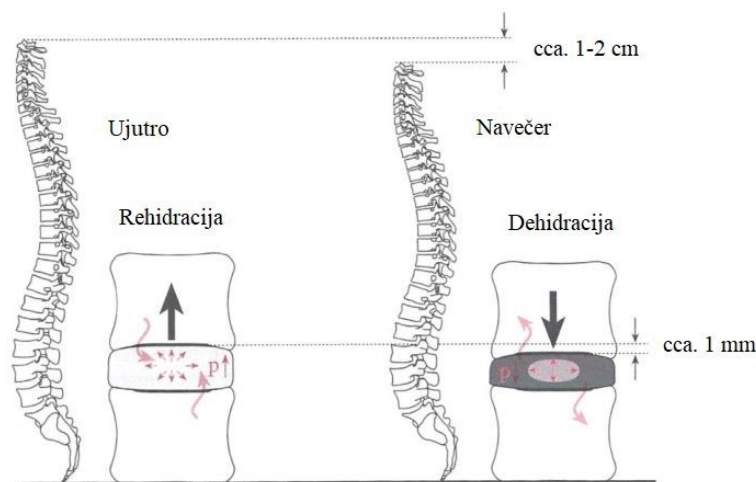
Nucleus pulposus je ispunjen želatinoznom masom, hladetinastim tkivom, koje je po strukturi slično proteoglikanskom gelu s izraženim hidrofilnim svojstvom upijanja vode. Udio vode u jezgri je najveći u doba adolescencije kada iznosi 80-90%, dok starenjem dehidrira pa tako u 70. godini života sadrži svega 60% udjela vode. Iz tog razloga tijekom starenja postepeno nestaje jasno vidljiva granica između fibroznog prstena i pulpozne jezgre, jer jezgra postaje sve više fibrozna.



Slika 2. Građa intervertebralnog diska [2]

Ujutro dolazi do povećanja udjela elektrolita, što ima za posljedicu rehidraciju, odnosno, pulpozna jezgra upija vodu te uzrokuje veću visinu intervertebralnog diska, zbog utjecaja

hidrofilne sile proteoglikana i osmotske sile. Pulpozna jezgra tijekom dana gubi vodu i postaje tanja, odnosno, procesom dehidracije dolazi do kompresije diska zbog rasta tlaka u jezgri, koja je tada znatno veća od hidrofilne sile proteoglikana. Navedeni postupak rehidracije i dehidracije je prikazan na Slici 3.

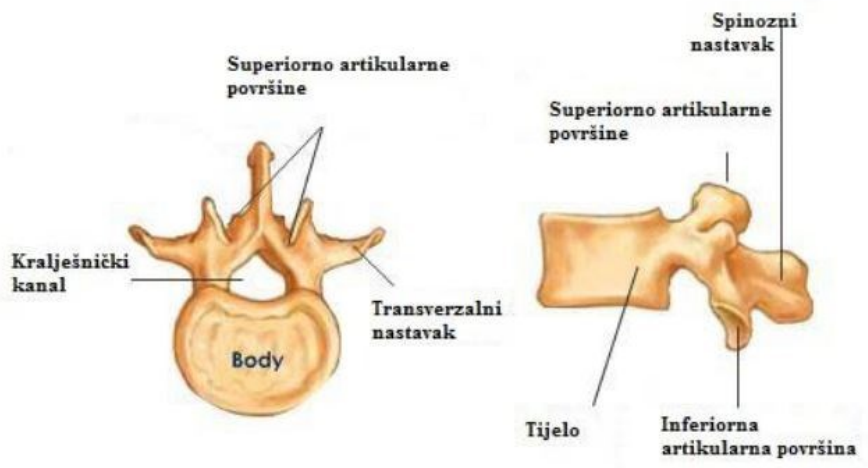


Slika 3. Rehidracija i dehidracija nukleusa pulpozusa [3]

2.1.2 Kralježak

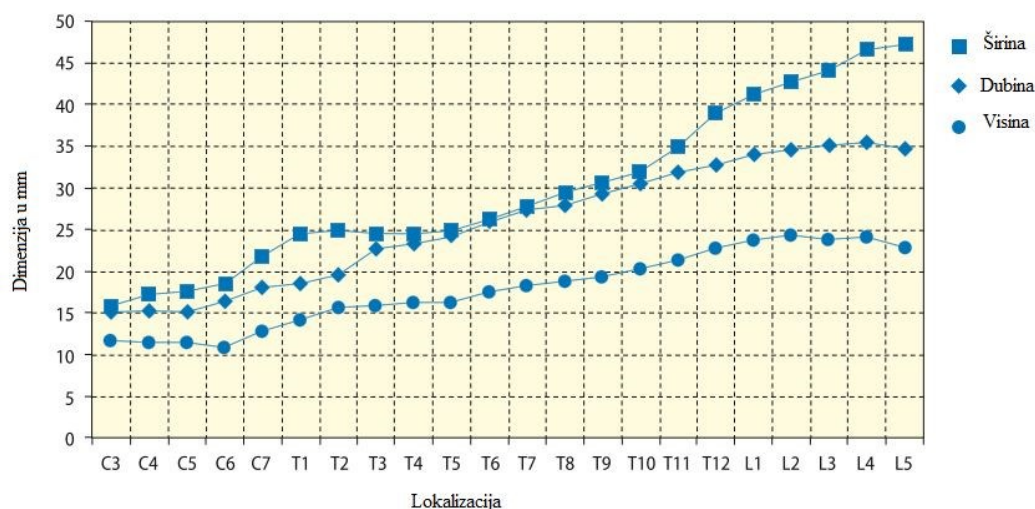
Kralježak je izvana građen od kompaktne kortikalne kosti koja okružuje trabekularnu kost (*spongiosa*), debljine 0,2-0,4 mm. Kralješke međusobno razlikujemo veličinom i koštanom površinom, što uvelike utječe na samu funkcionalnost i raspon pokreta. Svim kralješcima, osim prvim dvama vratnim kralješcima: atlasu i axisu, možemo odrediti zajednička obilježja, kao što je reljefna struktura.

Sastoje se od tijela (*corpus vertebrae*) na kojem se postranično i straga nalazi korijen luka (*pediculus arcus vertebrae*), a on se nastavlja u sam luk (*arcus vertebrae*). Na stražnjoj strani luka nalazi se trnasti nastavak (*processus spinosus*), postranično od korijena luka sa svake strane nalazi se poprečni nastavak (*processus transversus*). Između korijena i luka s gornje i donje strane nalaze se zglobni nastavci (*processi articulares superiores et inferiores*) (Slika 4.). Ima ih sveukupno četiri, po dva sa svake strane pojedinog kralješka koji grade zglobove sa susjednim kralješcima. Na trnasti i dva poprečna nastavka su vezane tetive dubokih mišića leđa te im omogućuju učvršćivanje i kretanje [4]. Zglobni nastavci održavaju stabilnost između susjednih kralježaka tako da onemogućuju klizanje gornjeg kralješka na donji. Oni zajedno sa gornjim i donjim nastavcima susjednih kralježaka oblikuju zglobove.



Slika 4. Dijelovi lumbalnog kralješka [5]

Trup kralješka predstavlja prednji dio kralješka te je on ujedno i najmasivniji njegov dio kosti koji mu daje čvrstoću i osigurava potporu tijelu. Povećanjem sile prema donjem dijelu kralježnice uzrokuje povećanje trupa kralješka. Lumbalni kralješci su ujedno i najmasivniji jer su podvrgnuti najvećem opterećenju od sviju kralješka (Slika 5.).



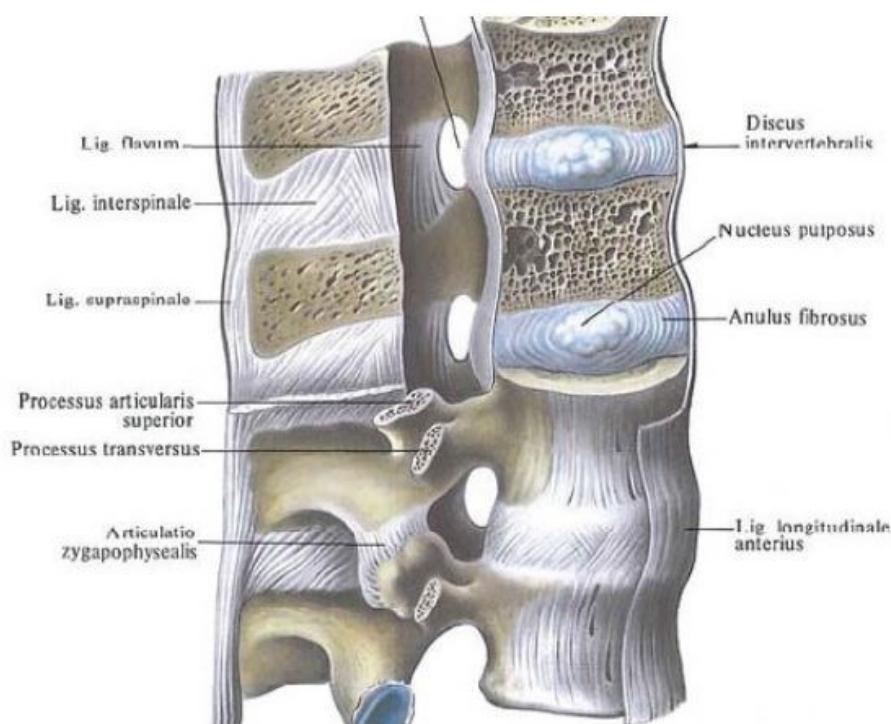
Slika 5. Odnosi između veličina kralješka [6]

2.1.3 Ligamentarno-mišićni aparat

Funkcionalna jedinica kralježnice slabinskog dijela sastoji se od dva susjedna kralješka između kojih se nalazi intervertebralni disk te su međusobno povezani ligamentima. Prednji uzdužni ligament (*lig. longitudinale anterior*) i stražnji uzdužni ligament (*lig. longitudinale*

posterior) povezuju tijela susjednih kralježaka i ograničavaju kretnje prilikom fleksije i ekstenzije. Prednji uzdužni element se proteže od prvog vratnog kralješka pa sve do zdjelične površine križne kosti. Stražnji uzdužni ligament obuhvaća područje od drugog vratnog kralješka pa sve do zdjelične površine križne kosti te je u području trupa kralješka sužen, dok se prelaskom preko intervertebralnog ligamenta lateralno širi. U slabinskom dijelu se postupno sužava, a na području lumbosakralnog prijelaza (L5/S1) je upola uži nego u razini prvog slabinskog kralješka.

Lukovi kralježaka su povezani debelim i elastičnim žutim ligamentima (*lig. flava*), trnasti nastavci su povezani međutrnastim ligamentom. (*lig. interspinale*) i nadtrnastim ligamentom. (*lig. supraspinale*), a transverzalni nastavci intertransverzalnim ligamentoma (*lig. intertransversaria*). Slika 6. prikazuje ligamente slabinske kralježnice.



Slika 6. Ligamenti slabinske kralježnice [7]

Stabilnost slabinske kralježnice omogućavaju mišići leđa (*m. erector spine*, *m. spinalis toracis*, *mm. transversos-pinalis* i *m. multifidus*, *mm. intertransversarii*, *mm. interspinales*) i mišići stražnje trbušne stijenke (*m. quadratus lumborum*), međusobno odvojeni fascijom.

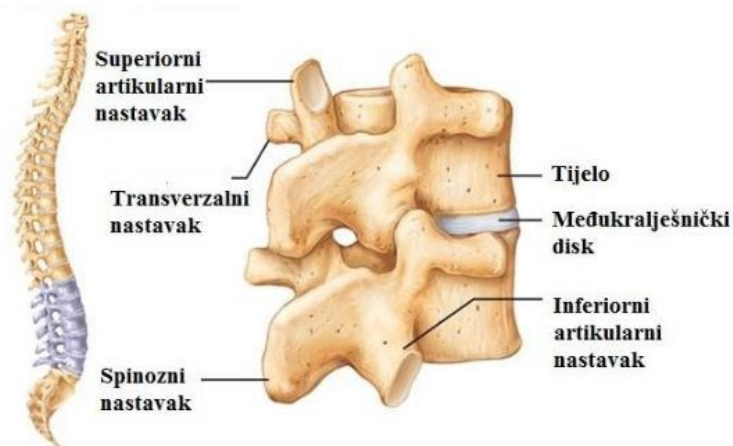
2.1.4 Krvožilna i živčana opskrba

Krvna opskrba slabinske kralježnice se odvija preko izravnih ogranaka abdominalne aorte, pri čemu se četiri parne slabinske arterije (*arteriae lumbales*) nalaze ispred trupova kralježaka L1 do L4, dok za peti segment par arterija polazi od srednje sakralne arterije (*arteriae sacralis mediana*). U područje intervertebralnih otvora dijele se na dorzalnu (*r. dorsalis*) i spinalnu granu (*r. spinalis*). Arterije se dorzalno granaju na muskularne i kutane ogranke (*rr. musculares et cutanei*), dok spinalna prolazi kroz intervertebralni otvor i ulazi u spinalni kanal, opskrbljujući pritom između ostalog i stražnji dio trupa s nastavcima kralježaka. Intervertebralni disk je do 4. godine života vaskulariziran, kasnije se difuzijom tekućine iz hrskavične ploče opskrbljuje.

Kralježnička moždina (*medulla spinalis*) kaudalni je dio središnjeg živčanog sustava, smještena unutar spinalnog kanala. Proteže se od prvog vratnog kralješka do drugog slabinskog kralješka, gdje se nadalje nalaze samo korjenovi spinalnih živaca (*cauda equina*). Korjenovi živaca izlaze kroz intervertebralne otvore i obavija ih tvrda i paučinasta ovojnica (*dura mater, arachnoidea*). Osjetnu inervaciju slabinske kralježnice je osigurana sinuvertebralnim živcem koji polazi iz spinalnog živca i vlaknima iz ogranaka *ramus communicans*. Živac prilikom ulaska u spinalni kanal zavije prema gore po stražnjem uzdužnom ligamentu gdje se grana na ulazne, silazne i poprečne grane. *Nucleus pulposus* ne posjeduje vlastita živčana vlakna odnosno završetke i zbog toga ne izazivaju bol prilikom oštećenja.

2.2 Slabinska (lumbalna) kralježnica

Svaki kralježak se sastoji od prednjeg i stražnjeg dijela. Prednji dio, trup, zaslužan je za prijenos težine, dok se za stražnji dio vežu ligamenti i mišići. Trup slabinskog kralješka je veći od vratnog i prsnog kralješka zbog toga jer slabinski dio kralježnice najvećim dijelom sudjeluje u prijenosu opterećenja. Zbog činjenice da slabinski kralješci nose najveći teret oni imaju poprečno ovalan masivan trup i visoki postranično spljošteni trnasti nastavak koji je usmjeren horizontalno i straga. Sastoji se od pet kralježaka, označenih s kraticama od L1 do L5. Peti slabinski kralježak (L5) se posebno ističe svojim krupni klinastim tijelom te ostvarenim pregibom kralježnice s kutom od 130°, kojim omogućuje uspravan hod čovjeka. Slabinsko-križni zglob spaja osnovu križne kosti i peti slabinski kralježak te preko njega i intervertebralnog diska prenosi cjelokupna težina glave, vrata i gornjih udova i trupa, uz povećano opterećenje zbog zakošenosti gornje intervertebralne površine križne kosti, na zdjelicu. Slabinska kralježnica je prikazana na Slici 6.



Slika 7. Slabinska kralježnica [5]

2.3 Pokreti slabinske kralježnice

Vratna kralježnica predstavlja najpokretniji dio kralježnice, a nakon nje slijedi slabinska kralježnica. Pokreti slabinskih kralježaka ograničeni su ligamentima, intervertebralnim diskovima, posebnim položajima malih zglobnih površina u pojedinim vertebralnim segmentima i zglobnim čahurama zigapofizealnih zglobova, tj. zglobova koji se nalaze na mjestu spoja stražnjih dijelova dvaju susjednih kralježaka. Pokreti su zbog svih navedenih ograničenja malih opsega. Pokreti u kralježnici se odvijaju oko tri glavne osi: frontalna os (fleksija, ekstenzija), sagitalna os (laterofleksija) i horizontalna os (rotacija).

Pokreti slabinske kralježnice najizraženiji su oko poprečne osi. Zbog klizanja zglobnih ploha zigapofizealnih zglobova može doći do toga da zglobni nastavci gornjeg kralješka ulaze i izlaze između zglobnih nastavaka susjednog kralješka. Sagitalno postavljene zglobne plohe uzrokuju inklinaciju koja je najizraženija u srednjem dijelu sakralne kralježnice.

Prilikom inklinacije kralježnice dolazi do izravnavanja fizioloških lordoza, a pri reklinaciji se pojačavaju. Inklinacija je moguća do 40° i u najvećem se opsegu odvija u vertebralnom dinamičkom segmentu L5-S1, a reklinacija je moguća do 30° i ograničava je prednji uzdužni ligament [8]. Rotacija uzrokuje izravnanje vratne i slabinske lordoze, a opseg rotacije u slabinskom dijelu je manji od 10° . Peti slabinski kralježak je izuzetan jer se uvijek zakrene na suprotnu stranu od smjera rotacije proksimalnih dijelova kralježnice. Normativne vrijednosti opsega pokreta slabinske kralježnice navedeni su u Tablici 1. te su sljedeći: fleksija i ekstenzija $< 95^\circ$, laterofleksija $< 40^\circ$, rotacija $< 10^\circ$. Tablica 2. prikazuje pregled opsega pokreta po vertebralnim segmentima.

Tablica 1. Normativne vrijednosti opsega pokreta slabinske kralježnice [8]

Smjer pokreta	Srednja vrijednost pokreta (u stupnjevima)
Fleksija (inklinacija)	59±9
Ekstenzija (reklinacija)	19±9
Kombinirana fleksija i ekstenzija (sagitalna ravnina)	71±12
Laterofleksija udesno	31±6
Laterofleksija ulijevo	30±6
Laterofleksija (koronarna ravnina)	60±11
Rotacija trupa udesno	32±9
Rotacija trupa ulijevo	33±9
Rotacija trupa (transverzalna ravnina)	65±17
Lumbalna lordoza	24±8

Tablica 2. Opseg pokreta po vertebralnim segmentima (u stupnjevima) [8]

Razina	Fleksija (inklinacija)	Ekstenzija (reklinacija)	Laterofleksija	Rotacija trupa
L1/L2	8	5	6	2
L2/L3	10	3	6	2
L3/L4	12	1	8	2
L4/L5	13	2	6	2
L5/S1	9	5	3	5

2.4 Biomehanika slabinske kralježnice

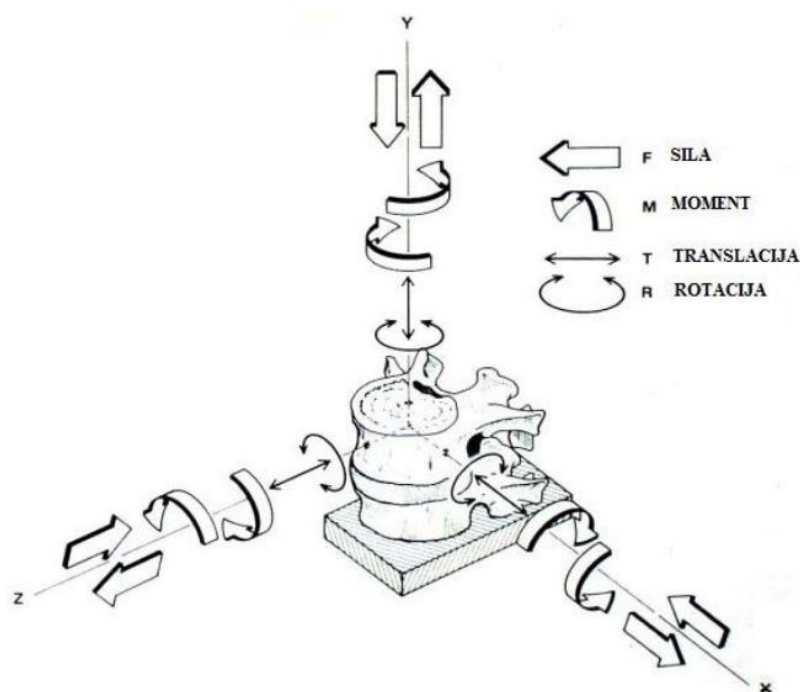
Zbog sve većih pojava problema kod ljudi u slabinskom dijelu kralježnice javlja se potreba za proučavanjem njezine biomehanike s ciljem identificiranja i analiziranja promjena u određenim patološkim stanjima.

Slabinski dio kralježnice predstavlja dio kralježnice koji je podvrgnut najvećem opterećenju, posebice je aksijalno opterećenje najizraženije u tom dijelu, gdje se tjelesna težina prenosi na zdjelicu, odnosno gdje se odvija prijenos gibanja cijeloga cijela s pomičnih segmenata na nepomičnu osnovu križne kosti. Slabinsku kralježnicu upravo zbog toga

opterećenja karakteriziraju kako najmasivniji kralješci, tako i intervertebralni diskovi, zbog čega *nucleus pulposus* odlikuje najveća površina, a i samim time i najveća mogućnost apsorpcije opterećenja.

Osim što je kralježak vrlo složene građe, on je također i složen opterećen te u odnosu na susjedne kralješke ima šest stupnjeva slobode gibanja: tri translacije (aksijalna, lateralna i anteroposterijalna) i tri rotacije (aksijalna, lateralna i sagitalna).

Gibanje kralježnice nastaje kao rezultat serije malih pokreta između dva susjedna kralješka povezanih sa intervertebralnim diskom i sustavom ligamenata. Pokreti među kralješcima odvijaju se na elastičnim pulpozim jezgrama i zigapofizealnim zglobovima. Prikaz mogućnosti pokreta kralješka prikazan je na Slici 8.



Slika 8. Mogućnosti pokreta kralješka [5]

Trup kralješka je građen od trabekularne kosti, dok kortikalna kost oblikuje luk kralješka, trnasti i zglobni nastavak. Ispitivanjima je uočeno da je omjer čvrstoće između trabekularne i kortikalne kosti 1:100. Nosivi dijelovi pri opterećenju kralježnice čine gornje i dolje terminalne plohe trabekularne kosti trupa kralješka koje sadrže gušći raspored trabekula zajedno sa kortikalnim dijelovima kralješka. Ostatak trupa kralješka koji je ispunjen sa rjeđom strukturom trabekularne kosti zajedno sa intervertebralnim diskom sudjeluje u prigušenju aksijalnih dinamičkih opterećenja.

Međukralježnički zglobovi predstavljaju centar rotacije između kralježničkih tijela, prednjeg dijela, trupa i stražnjeg dijela povezanog s ligamentima i mišićima. S vremenom dolazi do trošenja koje za posljedicu utječe na samu stabilnost kralježnice. Odlučujući čimbenik u dijagnozi leđne nestabilnosti slabinske kralježnice predstavlja pomak koji se javlja prilikom fleksije i ekstenzije te se pomak od 2 mm smatra normalnim, a svi pomaci iznad 4 mm svrstavaju se u kliničku nestabilnost kralježnice.

Prilikom tlačnog ispitivanja slabinske kralježnice stručnjaci su došli do zaključka da se opterećenja prenosi preko prednjeg dijela, dok spojni zglobovi između dva susjedna kralješka nose oko 18%. Nosivost stražnje strane ovisi o položaju kralježnice i o stanju intervertebralnog diska. Kada se promatra L3 kralježak, iznad njega se nalazi otprilike 60% mase tijela koja položajem fleksije od 20° uzrokuje opterećenje od 250% mase tijela u predjelu L3 kralješka. Hidrostatski tlak u pulpoznoj jezgri omogućuje podnašanjem tih opterećenja u kralježnici te kao posljedicu uzrokuje da fibrozni prsten nabubri i tako raspoređuje opterećenje.

3 BOLESTI KOJE UZROKUJU OPERATIVNE INTERVENCIJE

SLABINSKE KRALJEŽNICE

Križobolja predstavlja pojavu boli u slabinskom dijelu kralježnice. Kod 90% pacijenata s križoboljom nije moguće utvrditi njezin točan uzrok, bila ona uzrokovana anatomskom strukturom ili nekim drugim uzrokom. Liječenje križobolje, neovisno o njenom karakteru, usmjereno je na smanjenje bolova i poboljšanje funkcije slabinske kralježnice. Ono uvijek započinje primjenom lijekova protiv bolova i konzervativne terapije, koja ima za cilj ojačati mišiće i povratiti funkcionalnost kralježnice, a kada to ne daje odgovarajuće rezultate nužno je podvrgnuti pacijenta operativnom postupku.

3.1 Degenerativne bolesti

Degenerativne bolesti kralježnice su karakterizirane promjenama na koštanim strukturama te zahvaćaju intervertebralni disk i male zglobove kralježnice s ligamentima. Degenerativne promjene započinju gubitkom elastičnosti u zglobnim hrskavicama čiji se simptomi pojave tek kada je hrskavica uništena, odnosno kada je već došlo do oštećenja koštanih dijelova kostiju zbog pojave povećanog trenja među kostima, što naposljetku dovodi do pojave bolova i smanjenja funkcije same kralježnice. Najčešće se javlja u starijoj populaciji, ljudima koji su bili podvrgnuti teškim fizičkim naporima ili nakon određene traume koja je stvorila preduvjet za razvoj degenerativne bolesti kralježnice.

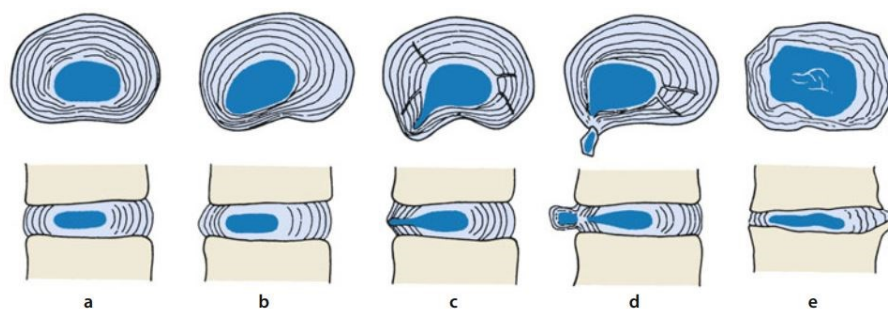
Degenerativnu bolest kralježnice možemo podijeliti u 4 faze:

- 1. faza je karakterizirana degenerativnim mikroinstabilitetom sa prisustvom kronične križobolje,
- 2. faza uključuje dislokaciju pulpozne jezgre uz prisustvo lumbage i lumboishialgije,
- 3. faza predstavlja degenerativni makroinstabilitet u obliku spondilolisteze uz prateću obostranu ishialgiju,
- 4. faza je sanacija nestabilnosti osteofitima (spinalna stenoza) uz prisustvo neuroloških ispada i neurogenimklaudikacije.

3.1.1 Degeneracija intervertebralnog diska

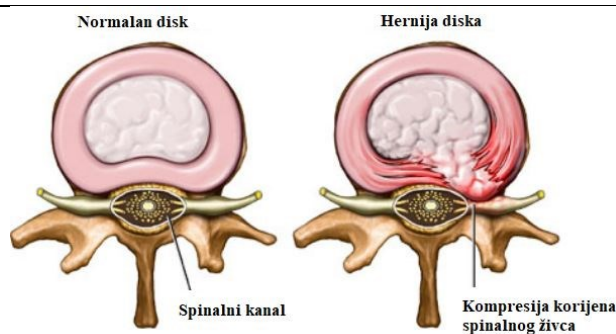
Već u ranim godina života dolazi do gubitka vode u *nucleus pulposus* što uzrokuje njegovo pomicanje u razne strane i dolazi do smanjenja širine intervertebralnog prostora i difuznog ispupčenja intervertebralnog diska i *anulus fibrosus*.

Lumbalni sindrom označava degeneracijske bolesti slabinskog intervertebralnog diska koja uzrokuje bolove u slabinskom dijelu kralježnice. Razvojem lumbalnog sindroma dolazi do povećanja stupnja degeneracije na koštano-zglobnim strukturama i razvoja vertebrogenog sindroma, koji je karakteriziran širenjem boli iz slabinske kralježnice do koljena. Daljnjim napredovanjem degeneracije dolazi do pojave hernije diska, stanja kod kojeg dolazi do kompresije živčanih struktura u spinalnom kanalu. Hernija diska pridonosi razvoju kompresijskog sindroma, koji se u slabinskom dijelu kralježnice naziva i ishialgija ili ishijas, praćen bolovima koji sežu do stopala. Faze degeneracije intervertebralnog diska su prikazane na Slici 9.



Slika 9. Faze degeneracije intervertebralnog diska (diskeze): a) neprimjetna deformacija diska, b) faza diskeze sa širokim izbočenjem *anulus fibrosus*, c,d) radijalno puknuće *anulus fibrosus* i hernija diska e) okoštavanje tkiva diska i ukrućivanje kralježnice [9]

Hernija intervertebralnog diska predstavlja prodor pulpozne jezgre intervertebralnog diska prema spinalnom kanalu s posljedicom kompresije korijena spinalnih živaca ili kralježničke moždine (Slika 10.). Termin hernije obuhvaća i pomak hrskavice, fragmentiranje nastavaka kralježaka ili *anulus fibrosus* izvan područja diska. U 95% slučajeva se pojavljuje u predjelima L4/L5 i L5/S1 zbog djelovanja dinamičkih sila.



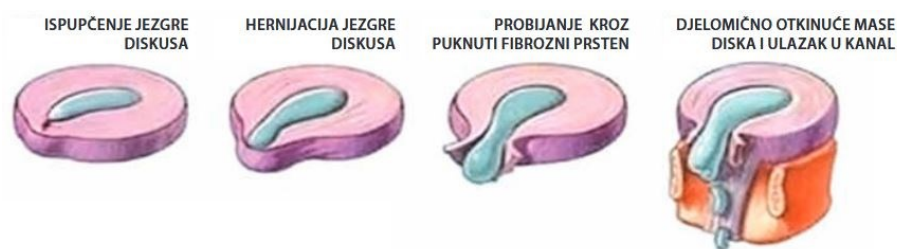Slika 10. Usporedni prikaz normalnog diska i hernije diska [10]

Hernija intervertebralnog diska može biti dorzomedijalna, smještena u središnjoj liniji straga gdje ne komprimira leđnu moždinu ili korjenove spinalnih živaca u svojoj razini, već može uzrokovati smanjenje spinalnog kanala. Dorzomedijalna hernija je uglavnom asimptomatska, dok dorzolateralna hernija predstavlja simptomatsku herniju usmjerenu prema jednom od intervertebralnih otvora više ulijevo ili udesno i pri tome komprimirajući korjenove spinalnih živaca na nižoj razini vertebralnog segmenta. Kada dolazi do komprimiranja korijena živca u intervertebralnom otvoru ili s njegove vanjske strane, onda se radi o lateralnoj herniji. Schmorlova hernija je stanje kada može doći do ispupčenja intervertebralnog diska u područje pokrovne plohe trupa kralješka.

Razlikujemo četiri stupnja hernije s obzirom na geometrijski izgled pomaknutog dijela intervertebralnog diska (Slika 11.):

- Prvi stupanj: napuhnuće diska ili „bulging“ ne uzrokuje rupturu fibroznog prstena, već ispupčenje oslabljenog tkiva diska na određenom području, čijim propadanjem dolazi do približavanja susjednih kralježaka. Može uzrokovati neurološke simptome suženjem intervertebralnih otvora i pritiskom korjenova živaca.
- Drugi stupanj: Protruzija diska ili veće ispupčenje pulpozne jezgre i djelomična deformacija fibroznog prstena uz očuvani vanjski rub koji komprimiraju korijen živca.
- Treći stupanj: Prolaps ili ekstruzija diska označava potpuni razdor fibroznog prstena i stražnjeg ligamenta s ulaskom tkiva pulpozne jezgre u spinalni kanal.
- Četvrti stupanj: Sekvestracija uzrokuje probijanje fibroznog prstena gdje dolazi do potpunog odvajanja od matičnog diska i ulaska pulpozne jezgre u spinalni kanal. Zbog djelovanja gravitacije dolazi do njezina istjecanja kroz koštani kanal i pritiska na korijene spinalnih živaca.

Dugotrajnim degenerativnim promjenama intervertebralnih diskova, zglobova i ligamenata dolazi do okoštavanja i pojave spondiloze i stenoze spinalnog kanala.



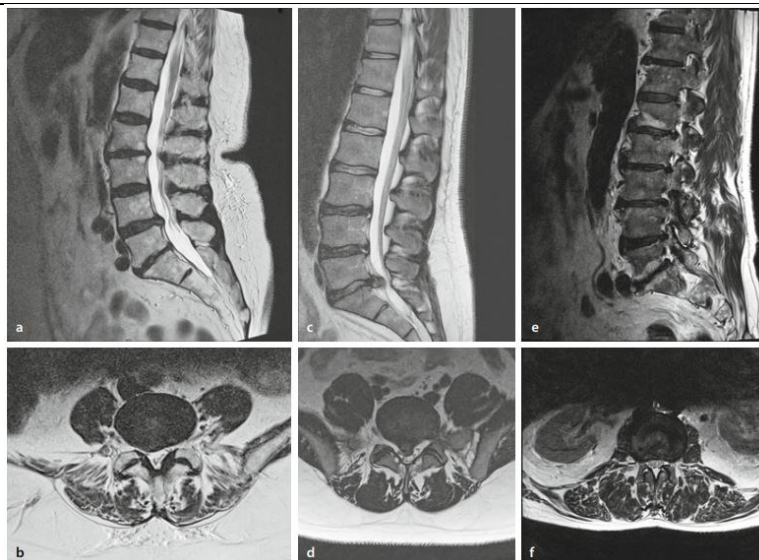
Slika 11. Stupnjevi hernije kralježnice [11]

Liječenje hernije intervertebralnog diska započinje konzervativnim liječenjem s ciljem smanjenja upale i boli te stabilizacije same kralježnice. U ovu metodu liječenja ubrajamo kombinaciju medicinske gimnastike, fizikalnoterapijskih metoda (elektroterapija, elektrostimulacija živaca i mišića, primjena ortoze, itd.) i lijekova. Većina pacijenata ima pozitivan odziv na konzervativne metode liječenja, ali ipak kod određenih pacijenata je potrebno provesti operativno liječenje.

Prilikom odabira operativne metode potrebno je sagledati dijelove segmenata kralježnice i procijeniti odgovaraju li stupnjevi i faze degeneracije diska fazama malih zglobova kralježaka. Razlikujemo sljedeće operativne pristupe: rekonstrukcija prednjeg odnosno stražnjeg kralježničkog segmenta, nefuzijski odnosno fuzijski postupci, elastična ili rigidna fuzija. Na temelju dugoročnih rezultata provođenja prethodnih operativnih postupaka, svega 30-50% operacija ima pozitivan ishod za pacijenta. Stručnjaci pretpostavljaju da je problem ili u neprepoznatoj intersegmentalnoj patologiji ili intersegmentalni poremećaj.

Ako postoji indikacija za intersegmentalni poremećaj, provode se sljedeće operativne metode: metoda prednje ili stražnje nefuzijske rekonstrukcije u obliku proteze diska pulpozne jezgre (PDN) ili totalne artroplastike diska (TDR); stražnja rekonstrukcija ligamenata ili kompletnih stražnjih kolumni.

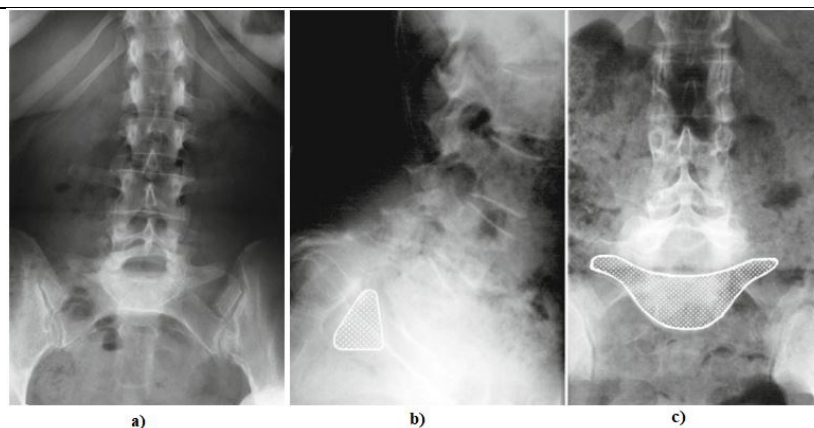
Slika 12. prikazuje razne stupnjeve hernije intervertebralnog diska.



Slika 12. Hernija diska: a,b) Protruzija; c,d) Prolaps diska; e,f) „Bulging“ diska [9]

3.1.2 Spondilolisteza

Spondilolisteza predstavlja patološki entitet koji se može pojaviti u svakom segmentu slabinske kralježnice, dok se najčešće pojavljuje u području L5/S1 i L4/L5. Ona nastaje kao rezultat klizanja tijela kralješka i njegovih gornjih zglobnih i transverzalnih nastavaka preko kralješka ispod njega, pri čemu kralježnički kut s donjim zglobnim nastavcima ostaje nepromijenjenog položaja. Pomak kralješka je češće prema naprijed, ali može biti pomaknuti i unazad. Može nastati kao rezultat degeneracije intervertebralnog diska koja uzrokuje suženje intervertebralnog prostora i savijanje žutih ligamenata, razvijajući tako mikroinstabilitet i degenerativnu skoliozu. Osim degenerativne spondilolisteze, postoje još i prirodene displatična i istrimička spondilolisteza, kao i traumatska i patološka, koje su zajedno sa degenerativnom spondilolistezom stečene. Najčešće je degenerativne etiologije i zahvaća četiri puta češće žene nakon 50. godine života te je većina pacijenata asimptomatsko. Pseudospondilolisteza predstavlja degenerativnu promjenu malih zglobova kralježnice i karakterizira je cijeli kralježak koji je pomaknut prema naprijed, dok je kod „prave“ spondilolisteze samo trup kralješka pomaknut prema naprijed, uz zadržani nepomaknuti položaj stražnjeg luka i spinoznog nastavka. Slika 13. prikazuje spondiloptozu.



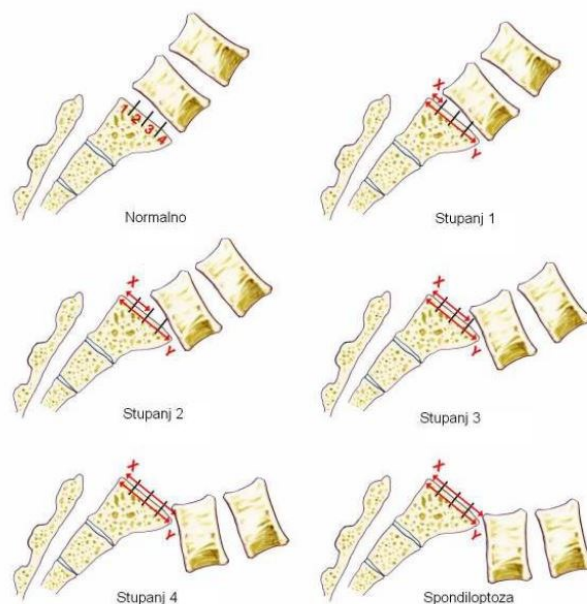
Slika 13. a,b) Spondiloptoza s potpunim proklizavanjem trupa gornjeg kralješka sa zglobnim nastavcima prema naprijed, c) stanje potpunog propadanja slabinskog kralješka u zdjelicu [9]

Postoji pet stupnja ozbiljnosti spondilolisteze koji se temelje na postotku pomaka (translacije) kaudalnije smještenog trupa jednog kralješka prema drugom pri čemu je u 5. stupnju pomak veći od 100% i to stanje se naziva spondiloptoza, stanje potpunog propadanja slabinskog kralješka u zdjelicu. Prema jednostavnijoj klasifikaciji ju možemo podijeliti u dvije kategorije ovisno o postotku pomaka: ukoliko je manji od 50% radi se o stabilnoj (niski stupanj prema Meyerdingu), a pomak veći od 50% označava nestabilnu spondilolistezu (visoki stupanj prema Meyerdingu). Klasifikacija prema Meyerdingu se određuje preko dijeljenja gornje pokrovne plohe trupa ispod onog pomaknutog na četvrtine (Slika 14.):

1. stupanj: prednji pomak je manji od $\frac{1}{4}$ trupa kralješka;
2. stupanj: prednji pomak se nalazi između $\frac{1}{4}$ i $\frac{1}{2}$ trupa kralješka,
3. stupanj: prednji pomak se nalazi između $\frac{1}{2}$ i $\frac{3}{4}$ trupa kralješka,
4. stupanj: prednji pomak se nalazi između $\frac{3}{4}$ i cijelog trupa kralješka,
5. stupanj: : prednji pomak je veći od cijelog trupa kralješka.

Liječenje započinje konzervativnim metodama poput fizikalne terapije, ukoliko nakon mjesec dana nema poboljšanja stanja i smanjenja boli potrebno je primijeniti epiduralnu kortikosteroidnu injekciju. Pacijenti koji ne reagiraju na prethodno navedene metode liječenja ili oni pacijenti koji imaju dijagnosticiranu inicijalnu spondilolistezu s visokim posklizom, potrebno ih je podvrgnuti operativnim metodama dekompresije spinalnih živaca, fuzije kralježaka i ispravljanja deformacije kralježnice. Indikacije za operativni zahvat su: spondilolisteza s progresivno neurološkim deficitom, perzistentna križobolja, klasifikacija pomaka većeg od II. stupnja po Meyerdingu i progresija poskliza za više od 30% od inicijalnog

deformiteta. Pacijenti često u sklopu konzervativnog liječenja koriste i ortoze u svrhu privremenog odstranjivanja boli, koje sudjeluju u rasterećenju oštećenih dinamičkih segmenata.



Slika 14. Klasifikacija pomaka prema Meyerdingu [12]

Operativni zahvati se temelje na primjeni minimalno invazivnih zahvata koji mogu nastati kao kombinacija obnavljanja interartikularnog dijela, ispravljanja deformacija, dekompresije i spinalne fuzije. Najčešći postupci su: ALIF, gdje kroz abdomen prednja fuzija omogućava pristup kralježnici i intervertebralnom disku; DLIF/XLIF, pristup je omogućen s pacijentove strane kroz psoas; TLIF, obostran pristup stražnje fuzije kroz mali prostor gdje živci izlaze iz spinalnog kanala (intervertebralni foramen). Kod većine navedenih zahvata dolazi do umetanja implantata poput kaveza ili PEEK spacersa u diskovni prostor zajedno sa transplantiranim komadom kosti koji zatim stimulira fuziju, spajanje kralježaka.

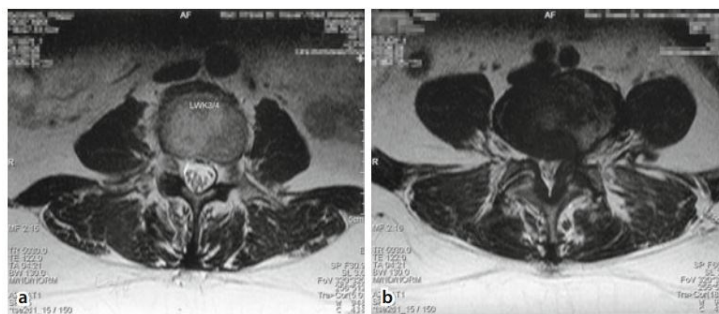
3.1.3 Stenoza lumbalnog kanala

Stenoza lumbalnog kanala predstavlja suženje širine spinalnog kanala za neuralne i vaskularne strukture. Može biti uzrokovano koštanim tkivom kralješka, ligamentima ili izbočenjem diska. Najčešće zahvaća slabinski i vratni dio, dok se u slabinskom dijelu kralježnice 4 puta češće pojavljuje.

Stenoza lumbalnog kanala najčešće zahvaća područje L4/L5 te se može razviti na jednoj ili više razina, s jedne ili obje strane (Slika 15.).

Uobičajeno se provodi klasifikacija prema Verbiestu gdje razlikujemo 3 vrste stenozе lumbalnog kanala [8]:

- stečena: kao posljedica traume ili operativnog liječenja, Pagetove bolesti, degeneracije diska ili malih zglobova kralježnice ili posteriorne spondilolisteze,
- prirođena: teže kralježničke deformacije, hondrodisplazija, meningokele, vertebralna dizgeneza, spina bifida,
- razvojna: obično displazija neuralnog luka kralješka, najčešće skraćeni luk.



Slika 15. Stenoza lumbalnog kanala: a) na razini L3/L4; b) na razini L4/L5 [9]

Anatomski se stenoza može podijeliti na centralnu, lateralnu i foraminalnu stenozu. S obzirom na promjer spinalnog kanala imamo klasifikaciju na apsolutnu i relativnu stenozu. U relativnoj klasifikaciji svrstavamo promjer spinalnog kanala koji se nalazi između 12 i 15 mm, dok se apsolutnom stenozom smatra promjer od 10 mm. Mlade zdrave osobe imaju promjer lumbalnog kanala koji iznosi 22 do 25 mm.

Liječenje započinje konzervativnim metodama poput fizikalne terapije, ortopedskim pomagalicama, akupunkturom te se pokazalo da u 70% slučajeva dolazi do poboljšanja simptoma nakon primijenjene konzervativne metode liječenja. Najefektivnije se pokazala kombinacija konzervativne metode (npr. fizikalna terapija) i farmakoterapija. Ukoliko kod pacijenta nije došlo do poboljšanja, i kod onih pacijenata s izraženim simptomima kompresije spinalnih korjenova, provode se operativne metode liječenja. Najčešće korištene metode su laminektomija i interlaminektomija, koje spadaju u metode stražnje dekompresije centralnog kanala uz mogućnost fuzije. Laminektomija je operativna metoda uklanjanja jednog ili više trnastih nastavaka kralježaka te se ona izvodi s ciljem smanjenja pritiska na kralježničku moždinu ili spinalne živce. Interlaminektomija predstavlja operativni zahvat sastavljen od dviju laminektomija dva susjedna kralješka. Mogućnost fuzije je moguća primjenom dviju metoda: posteolateralnom fuzijom sa ili bez transpedikularne fiksacije te interkorporalnom fuzijom (PLIF, TLIF). Razlikujemo još dvije metode operativnog liječenja: metoda povećanja visine

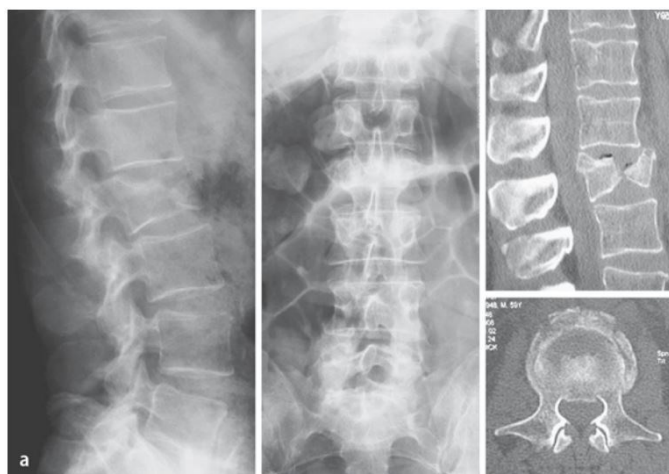intervertebralnog prostora (ALIF, XLIF, Ax-LIF) i metoda koja limitira ekstenziju uporabom interspinoznog proširivača, spacera (X-Stop).

Komplikacije koje se mogu pojaviti prilikom operativnih metoda su nastanak hematoma, oštećenje duralne vreće, ostanak spinalne stenoze s potrebom ponavljanja postupka, nastanak infekcije, krvarenja te komplikacije nastale tijekom primanja anestezije.

3.1.4 Osteoporotske frakture

Osteoporotski prijelomi su najčešći prijelomi kralježaka koji zahvaćaju starije populacije ljudi. Osteoporoza je bolest karakterizirana smanjenjem koštane mase, što predstavlja veliki problem kralježaka jer su građeni od 80% trabekularne kosti. Zbog činjenice da se trabekularna kost brže metabolizira dolazi do promjene čvrstoće kostiju i smanjenja kralješka na otpornost, što i naposljetku uzrokuje frakturu.

Liječenje može biti operativno i neoperativno. Kod operativne metode zbog izrazito slabe strukture kostiju, potrebno je provesti postupak augmentacije ili nadogradnje kostiju. Osnovni postupak nastoji ispuniti kralježak koštanim cementom, s ciljem vraćanja njegova početna oblika. Materijal koji se najčešće koristi u ovom postupku augmentacije je polimetilmetakrilat (PMMA). U početku se provodila vertebroplastika, koja je bila nepouzdana zbog čestog izlaska cementa iz kralješka, dok je u najgorem slučaju cement izašao u spinalni kanal uzrokujući tako plućnu emboliju cementom. U današnje vrijeme se često koristi kifoplastika, tehnika koja koristi balon ispunjen tekućinom, koji s porastom tlaka stvara šupljinu u kralješku, koja se zatim pod niskim tlakom nadomjesti tekućim cementom. U određenim slučajevima je potrebno provesti stabilizaciju implantatima. Slika 16. prikazuje osteoporotsku frakturu slabinskog kralješka.



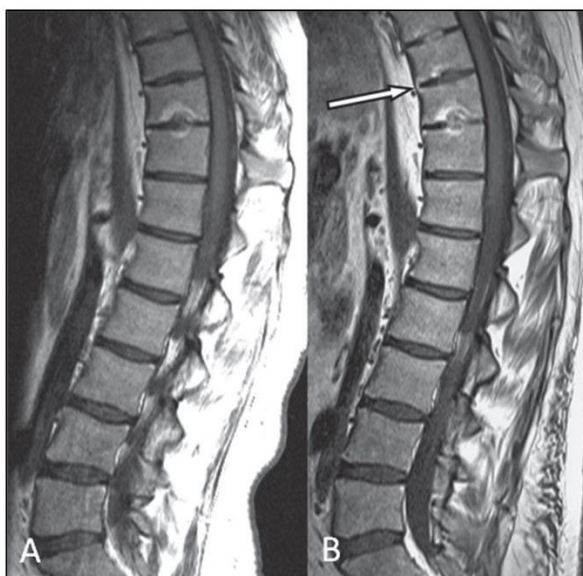Slika 16. Osteoporotska fraktura slabinskog kralješka [13]

3.2 Ankilozantni spondilitis

Ankilozantni spondilitis je upalna kronična reumatska bolest koja uzrokuje upalne promjene sakroilijakalnih zglobova i aksijalnog skeleta. Bolest zahvaća mlađu populaciju te se simptomi pojavljuju između 15. i 40. godine života, češće kod muškaraca. Smatra se da je pojava bolesti usko povezana s povećanom zastupljenosti genom tkivne histokompatibilnosti HLA-B27 te da se upalni proces javi kao kombinacija interakcije genskih i okolnih čimbenika, kao što je bakterijska infekcija (npr. *Klebsiella*, *Yersenia*).

Bolest izaziva pojavu tupe boli u predjelu slabinske kralježnice i glutealne regije, koja može mijenjati strane tijela i širiti se na natkoljenu do koljena. Ograničava pokretljivost kralježnice i obično se širi prema torakalnoj i cervikalnoj kralježnici. U predjelu aksijalnog skeleta uzrokuje hipertrofiju interkostalnih mišića, slabiju pokretljivost prsnog koša te naposljetku pojavu boli u prsištu. Upalne promjene, a kasnije i okoštavanje uzrokuju slabiju pokretljivost prsnog koša zbog čega pacijenti otežano dišu te počinju disati abdominalno, pri čemu dolazi do koordiniranog rada dijafragme i trbušnih mišića. Sve to uvelike utječe na samu posturu pacijenta gdje pacijentov stav podsjeća na stav skijaša na početku utrke, s naglašenom torakalnom kifoza, izravnatom sakralnom lordozom te fleksijom i rotacijom zdjeličnog obruča. U konačnici bolest može uzrokovati okoštavanje cijele kralježnice.

Ankilozantni spondilitis u početnom stadiju i nakon 3 godine je prikazan na Slici 17.



Slika 17. Ankilozantni spondilitis; a) početno stanje, b) stanje nakon 3 godine [11]

Liječenje započinje farmakološkim i funkcionalnim liječenjem, a ukoliko to ne daje željene rezultate provodi se operativno liječenje. Farmakološko liječenje obuhvaća primjenu

nesteroidnih antireumatika, lijekova koji utječu na promjenu tijeka upalnih reumatskih bolesti te bioloških lijekova koji su u posljednim godinama zabilježili veliki pomak u liječenju ankilozantnog spondilitisa. Funkcionalno liječenje uključuje fizikalnu terapiju, u što spadaju terapijski ultrazvuk i drugi termoterapijski postupci, elektroterapija te ima u cilju održati funkcionalnost i pokretljivost kralježnice i perifernih zglobova. Operativno liječenje uključuje ugradnju umjetnih zglobova na oštećenim perifernim zglobovima zbog upale. Rijetko se operativna metoda primjenjuje na pacijentu s velikim deformitetom kralježnice.

Postoji još i septički ili infekcijski spondilitis uzrokovan patogenim organizmom u kralježnici koji dolazi najčešće iz urinarnog trakta hematogenim putem ili direktno iz okoline nakon ozljede ili operativnog zahvata. Bolest se u ranoj fazi manifestira u obliku neravnih pokrovnih ploha kralježaka, zatim se sužava intervertebralni prostor te na kraju dolazi do kolapsa kralješka. Septički spondilitis može zahvaćenim kralješcima uzrokovati koštano premošćivanje ili potpuno koštanu ankilozu, gubitak zglobne pokretljivosti.

3.3 Trauma

Traumatska križobolja kao uzrok ima traumatski događaj u anamnezi i njezin cilj je suzbijanje boli i obnavljanje strukture stečene traumom. Prema statičkim podacima na prijelom kralježnice otpada svega 2-4% svih prijeloma, dok 2/3 tih prijeloma čine prijelomi prsnoslabinske kralježnice.

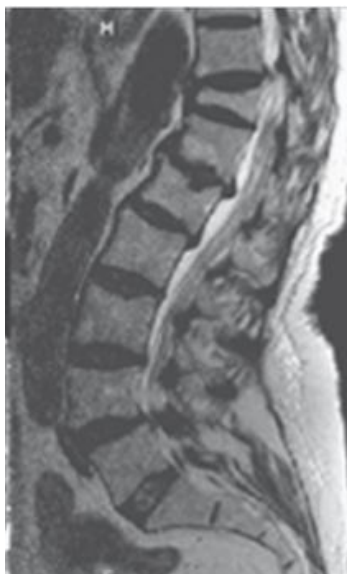3.3.1 Trauma prsnoslabinske kralježnice

Područje od drugog do desetog torakalnog kralješka (T2-T10) karakterizira limitirane kretnje i povećanom krutosti čime je taj dio otporniji na ozljede. Kretnje su ograničene zbog kralježaka koji su rebrima i sternumom povezani u čvrsti mišićno-koštani kavez. Najčešći oblik prijeloma ovoga područja je kompresivni prijelom s kifozom. Problem ovoga područja predstavlja uski spinalni kanal i kralježnička moždina koji i najmanjim deformitetom ovoga područja može izazvati nepopravljivu ozljedu kralježničke moždine.

Najčešće ozljede donjeg dijela slabinske kralježnice su kompresivni prijelomi, nastali djelovanjem sila fleksije, i luksacijski prijelomi prilikom sila torzije.

Područje između 11. torakalnog i 1. lumbalnog kralješka naziva se prsnoslabinski (torakolumbalni) prijelaz. Predstavlja prijelaz krute torakalne kralježnice u izrazito mobilnu slabinsku kralježnicu te čini područje gdje se odvija najveći broj prijeloma kralježnice (Slika 18.). Prijelomi nastaju kao rezultat djelovanja aksijalnih, torzijskih i fleksijsko-ekstenzijskih

sila. U ovom području se odvija prijelaz kralježničke moždine u kaudu ekvinu, koja je otpornija od kralježničke moždine te čija je regeneracija nakon ozljeda moguća.



Slika 18. Trauma prsnoslabinke kralježnice [13]

Za odabir odgovarajuće metode liječenja, potrebno je klasificirati ozljedu s obzirom na to radi li se o stabilnoj ili nestabilnoj ozljedi kralježnice. Za ovaj dio kralježnice koristi se klasifikacija prema Magerlu i suradnicima, koja ocjenu stabilnosti procjenjuje na temelju podjele kralježničkog stupa na dvije ili tri kolumne. Na temelju klasifikacije razlikujemo sljedeće prijelome: stabilne prijelome, nestabilne prijelome i prijelome s neurološkim deficitom.

Avulzijski prijelomi nastaju prilikom prenaprezanja poprečnih i trnastih nastavaka kralježaka. Prilikom avulzije ne dolazi do promjene stabilnosti kralježnice i iz toga razloga ih nema u klasifikaciji prijeloma. Prijelomi se ne liječe operativno i ne primjenjuje se imobilizacija.

Stabilni prijelomi zahvaćaju samo prednju kolumnu kralježnice i dovode do smanjenja prednje visine korpusa za manje od 50%, ili angulacije manje od 20° i koji su bez neurološkog deficita [8]. Liječenje je neoperativno te se primjenjuje imobilizacija sadrenim korzetom, ukoliko je veći gubitak prednje visine korpusa i ako postoji granična vertebralna kifoza od 15 do 20° .

Nestabilni prijelomi obuhvaćaju oštećenje prednje kolumne, minimalno 50%-tno sniženje prednje visine korpusa, veću angulaciju u prsnom ($>30^\circ$) i slabinskom dijelu ($>20^\circ$) i prijelome zahvaćene objema kolumnama uz posljedicu sagitalnog i frontalnog deformiteta.

Potrebno je provesti operativni postupak liječenja s ciljem stabilizacije prijeloma unutarnjim fiksatorom i upotrebom koštane mase za fuziju.

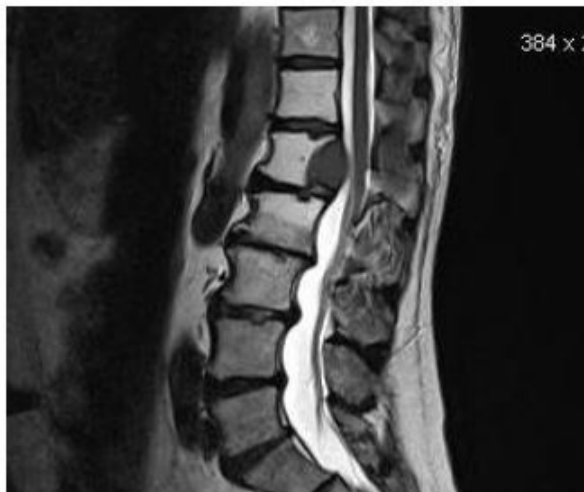Prijelomi s neurološkim deficitom pojavljuju se kod nestabilnih ozljeda koje zahvaćaju područje spinalnog kanala i oštećuju neuralne strukture. Provodi se operativno liječenju samo u slučaju ako postoji inkompletni neurološki deficit. Potrebno je provesti dekompresiju, repoziciju i stabilizaciju s ciljem mobilizacije pacijenta.

3.4 Tumori

3.4.1 Metastatski tumori

Metastatski tumori kralježnice najčešća su lokalizacija skeletnih metastaza, a najčešće mjesto je torakolumbalna regija te nakon toga sakrum. Obdukcijски nalazi govore da 90% pacijenata s karcinomom ima spinalne metastaze, a samo polovina je za života imala simptome. Kod 10% pacijenata sa spinalnim metastazama nije poznat primarni malignom [8]. Tumori uzrokuju promjenu strukturu kostiju, koja za posljedicu ima pojavu boli, koja kod 10% pacijenata uzrokuje frakturu.

Prvi korak prema odluci o metodi liječenja je određivanje vrste tumora. Liječenje metastatskih tumora kralježnice neće produljiti život pacijenta, već će poboljšati njegovu kvalitetu samim time što će smanjiti bol, stabilizirati kralježnicu i spriječiti pojavu fraktura. Postupak liječenje pacijenata ovisi o postojanje promjene strukture kostiju, instabiliteta ili fraktura. Kod promijenjene strukture kosti iradijacijom se liječe radiosenzitivne metastaze, dok se kemoterapijom liječi hematološki malignomi. Ortoza se primjenjuje u slučaju kada destrukcija prelazi prethodno navedene granice. Augmentacija se primjenjuje u slučaju kada postoji indikacija za nastanak frakture, dok se kod značajnog instabiliteta primjenjuju operativne metode s ciljem stabilizacije kralježnice. Metastaze se u 70% slučajeva nalaze u tijelu kralješka. S obzirom na malignu bolest, stabilnost prednje kolumne nastojimo postići zamjenom kosti pacijenata cementom (PMMA), fuzija nije očekivana s obzirom na zdravstveno stanje pacijenta i njegovog vremena preživljavanja. Metastatski tumor na segmentu L1 je prikazan na Slici 19.



Slika 19. Metastatski tumor na segmentu L1 [14]

3.4.2 Primarni tumori

Primarni benigni tumori su većinom asimptomatski, kao hemangiomi i enostoze, koji su prema procjeni zastupljeni 11-12% u cijeloj populaciji. Primarni maligni tumori poput osteosarkoma, hondrosarkoma imaju lošu prognozu liječenja iako su rjeđi. U mlađoj populaciji pacijenata se očekuje primarne, dok su u starijoj zastupljeniji metastatski procesi.

Primarni benigni tumori najčešće se liječe operativnim postupkom kiretaže i autolognim graftom kosti, najčešće zahvaća stražnju kolumnu kralježnice te neće doći do frakture ni neurološkog deficita.

Križobolja ne mora biti nužno uzrokovana prethodno navedenim uzrocima, već može biti rezultat raznih drugih bolesti organa smještenih u blizini slabinske kralježnice. U ovu skupinu ubrajamo gastrointestinalne bolesti, bolesti gušterače, žučnog mjehura, jetre, debelog crijeva, urološke bolesti, razne ginekološke bolesti i stanja te bolesti krvnih žila u koje ubrajamo aneurizmu abdominalne aorte i aterosklerozu.

4 OPERATIVNE METODE LIJEČENJA DISKOGENE BOLI U PODRUČJU SLABINSKE KRALJEŽNICE

S obzirom na činjenicu da su degenerativne bolesti intervertebralnog diska najzastupljeniji problem u općoj populaciji, u daljnji fokus ovog rada je stavljena degenerativna promjena intervertebralnog diska.

Nakon što su iscrpljene mogućnosti konzervativne terapije, uglavnom postoje dva kirurška postupka za uklanjanje diskogene boli u području slabinske kralježnice. Primjenjuje se postupci spinalne fuzije ili ugradnja intervertebralne endoproteze diska minimalno invazivnim operativnim postupkom.

4.1 Spinalna fuzija

Spinalna fuzija predstavlja operativni postupak uklanjanja dijela ili cijelog intervertebralnog diska trajnim srašćavanjem (fuzijom) dvaju ili više kralježaka u jednu čvrstu kost. Za ostvarivanje snažne fuzije postoji potreba za korištenjem osteogenih, osteoinduktivnih ili osteokonduktivnih materijala s ciljem poticanja stvaranja nove kosti među kralješcima. Najčešće se koristi autologna kost iz zdjelične kosti ili iz trnastog nastavaka. Razvojem novih implantanata dolazi do značajnog poboljšanja interkorporalnih fuzijskih procesa, tako da se u današnje vrijeme mogu postići stope fuzije >90%. Koriste se materijali poput rešetke od titana, ugljičnih vlakana do polietereeterketona (PEEK). Osim poboljšanja brzine fuzije, tehnički napredak i daljnji razvoj čine osnovu za povećanje sigurnost i pojednostavljeno rukovanje implantatima. Iako se fuzija kralježnice smatra uobičajenim i održivim kirurškim pristupom s velikom stopom uspjeha operacije, postoje i sljedeći zabrinjavajući rezultati postupka: ne postoji garancija da će bol i nakon postupka nestati, nesrašćanje segmenata kralježnice i degeneracija susjednih segmenata.

4.1.1 PLIF

Stražnja interkorporalna fuzija kralježnice ili PLIF je često korištena kirurška metoda s ciljem smanjenja boli zbog pretjerane mobilnosti ili neodgovarajućeg položaja intervertebralnog zgloba. PLIF se postiže standardnim stražnjim pristupom, gdje se mjesto fuzije nalazi na zglobovima susjednih segmenata kralježnice.

Postupak započinje rezom na sredini leđa i micanju lijevog i desnog mišića donjeg dijela leđa (*erector spinae*) na strane. Prethodni koraci omogućuju pristup kralježnici nakon čega se izvodi laminektomija, odnosno, postupak uklanjanja lamine (krova) kralješka s ciljem pristupa živcima. Ukoliko je potrebno provodi se djelomična resekcija artikularne površine zgloba te se *ligamentum flavum* izlaže i resekira. Ovisno o indikaciji, izvode se daljnje bilateralne dekompresije središnjeg spinalnog kanala kako bi se duralna ovojnica i korijen živca mogli slobodno mobilizirati. Živci se tada odmaknu na jednu stranu i odstranjuje se intervertebralni disk. Intervertebralni prostor diska i plohe kralježaka se tada čiste od tkiva diska i lamine te ovaj korak ima presudnu ulogu za postupak fuzije i pozicioniranje implantata. Nedovoljno očišćeno područje može prouzročiti probijanje kaveznog implantata u tijelo spužvastog kralješka i time povećati stopu pseudoartroze. Nakon toga se odabere kavezni implantat odgovarajuće visine i oblika i smješta se u prostor intervertebralnog diska (Slika 20.). Unutrašnjost kaveza se zajedno sa prostorom intervertebralnog diska ispunjava s autolognim, homolognim materijalom ili sa zamjenskim sintetičkim koštanim materijalom.



Slika 20. Pozicioniranje PLIF kaveza u modelu [15]

Najveća prednost PLIF metode je u tome što omogućuje fuziju od 360° bez potrebe za drugim rezom, što nije slučaj kod ALIF-a. Zbog činjenice da se kod PLIF metode kost umeće u prednji dio kralježnice, ona se bolje stapa kralješčima zbog veće površine nego u stražnje-bočnom kanalu i zbog postojanja većeg tlačnog opterećenja kosti. Prema Wolffovom zakonu, kost uslijed kompresije bolje zacjeljuje zbog pozitivnog odziva na pritisak. Stopa fuzije iznosi 90-95%.

Komplikacije vezane uz PLIF jesu ozljeda dure, ozljeda živaca, potencijalna stražnja destabilizacija te oštećenje stražnjih koštanih i mekotkivnih struktura. Komplikacije stražnje fuzije uključuju degeneraciju susjednih segmenata, bol i infekcije. Kruta fiksacija dovodi do

povećanog naprežanja intervertebralnih diskova i zglobova susjednih kralježaka, a to s vremenom dovodi do regionalne hipermobilnosti, hipertrofije zglobova i degeneracije diska. Relativno je visoka stopa komplikacija zbog povlačenja neuronskih elemenata u stranu [16]. Postoji rizik da neće doći do čvrste fuzije i pojavu postoperativne radikulopatije, koja je uočena kod 13% pacijenata, što indicira provedbu revizijske intervencije.

Također je prisutan mali rizik stvaranja kompresije živca tijekom povratnog pulsiranja umetnutog koštanog implantata natrag u kanal. Stražnjim pristupom je teže smanjiti deformaciju u slučaju spinalne deformacije.

4.1.2 TLIF

Transforaminalna interkorporalna fuzija kralježnice ili TLIF postiže isti rezultat kao i PLIF, razlika je u umetanju koštanog implantata, što je u ovom slučaju lateralno ili sa strane. Rezultat takva načina umetanja je smanjenje kontakta i pomicanja korijena živaca tijekom same operacije što naposljetku smanjuje mogućnost oštećenja živaca i stvaranja ožiljaka. Samim time što dolazi do očuvanja kontralateralnih koštanih struktura (lamine fasetnog zgloba), postoji mogućnost ugradnje supstituta za kosti.

Nakon što se napravi rez na sredini leđa, postavljaju se vijci u kralježak i lateralno se pristupa odstranjivanju zglobova i intervertebralnog diska. U prostor diska se smješta implantat, najčešće se radi o kavezu (CAGE-u) ispunjenim autolognim transplantatom koji osigurava prostor između kralježaka. Dodatna kost se postavlja u lateralne kanale kralješka i prostore diska te postupak završava spajanjem vijaka na ploče ili šipke i zatvaranjem rane.

TLIF metoda se ističe pojačanom fuzijom kosti jer osim što se umeće implantat u intervertebralni prostor diska, isto tako da stražnja strana kralježnice fiksira vijcima, šipkama ili nekim drugim oblikom fiksacije, što ujedno predstavlja superiornost ove metode nad ostalima. Prednosti TLIF postupka pokazale su se u skraćenom vremenu operacije, manjem gubitku krvi, manjem intraoperativnom riziku od ozljeda živčanih struktura i skraćenoj rekonvalescenciji (oporavku). U usporedbi s umetanjem kaveza u tehniku ALIF, nema daljnjeg kirurškog koraka s rizikom od vaskularnih ozljeda. TLIF metodi dajemo manju prednost u odnosu na PLIF metodu zbog niže stope iritacije živaca, kraćeg vremena i manjeg opsega operacije. Zbog navedenih razloga se TLIF preporučuje za jednostrane patologije, a PLIF za bilateralnu kompresiju.

Komplikacije vezane uz TLIF metodu jesu potencijalna stražnja destabilizacija i oštećenje stražnjih koštanih i mekotkivnih struktura. Nadalje, pristup prostoru diska može biti

izazovan uslijed uskog koridora i strmog kuta koje nalazimo u spondilolistezi. TLIF ima sve prednosti koje ima i PLIF. Međutim, u odnosu na PLIF, TLIF ima manju neuronsku retrakciju, a samim time i manje oštećenja dure i neuralnih ozljeda [16]. Također postoje određeni potencijalni rizici i komplikacije koje uključuju: anesteziju, infekciju, gubitak krvi, mogućnost ponovne operacije, manjak čvrste fuzije te daljnja bili ili čak povećana bol. Nakon primjene PLIF metode, uočena je pojava postoperativne radikulopatije kod 18% pacijenata, što indicira provedbu revizijske intervencije.

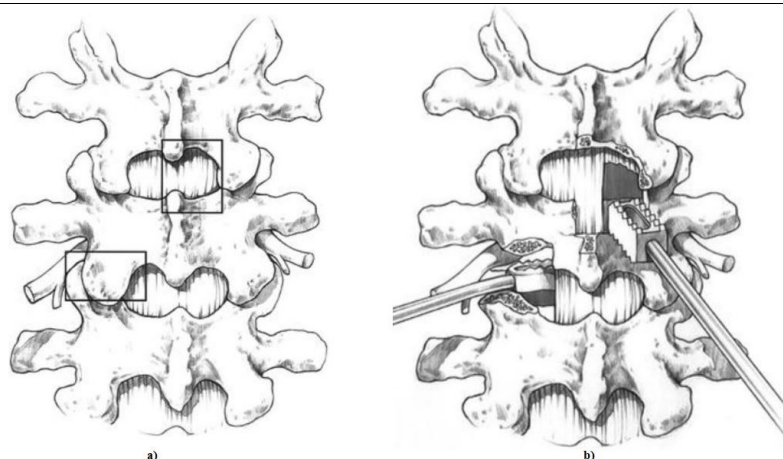
Danas su dostupne dvije varijacije kaveznim implantatima za TLIF metodu (Slika 21.): klasični TLIF kavez u obliku banane koji se postavlja u područje prednjeg trupa kralješka, pored prednjeg uzdužnog ligamenta; Oblique kavez koji se postavlja pod kutem od 30° prema sagitalnoj ravnini. Trenutni oblique kavez je duljine između 32 i 36 mm, njegova prednost je u velikoj kontaktnoj površini prilikom kontakta sa stabilnim strukturama tijela kralježaka. Međutim, kod ugradnje ovog implantata se zahtijevaju određeni instrumenti koji su nužni kako bi se kontralateralna ventralna strana kralješka izrazito agresivnim postupkom pravilno pripremila. Obje varijacije kaveza se pune koštanim materijalom, koji se zatim stavlja u prostor intervertebralnog diska.



Slika 21. Prikaz TLIF kaveza: a) Oblique kavez; b) Pozicioniranje Oblique kaveza u modelu; c) Klasičan TLIF kavez u obliku banane [15]

Na temelju studije stabilnosti, TLIF metoda ima prednost pred PLIF metodom. Prilikom stabilizacije dva ili više segmenata, stabilnije vrijednosti za fleksiju i ekstenziju su ostvarene TLIF-om. Razlog tome se navodi manja razina resekcije leđnih struktura i kontralateralnog fasetnog zgloba. Kod PLIF metode su zabilježene veće stope iritacije živčanih struktura uz veći broj ozljeda dure i korijena živaca.

Slika 22. prikazuje način implantacije PLIF i TLIF CAGE-a.



Slika 22. Slabinska kralježnica: a) prikaz PLIF metode kranijalno desno i TLIF kaudalno ulijevo; b) načini umetanja kaveznog implantata za PLIF i TLIF metodu [15]

4.1.3 ALIF

Prednja interkorporalna fuzija ili ALIF uključuje paramedijalni pristup gdje se u području donjeg dijela trbuha napravi rez duljine 4-6 cm. Nakon reza slijedi pomicanje mišića i živaca na stranu s ciljem pristupa intervertebralnom disku, koji se tada djelomično ili potpuno uklanja. Pomoću instrumenata se održava razmak među kralješcima u koji se naposljetku i smješta implantat. Slika 23. prikazuje klasičan ALIF implantat.



Slika 23. Klasičan ALIF kavezni implantat [17]

Prednji pristup teoretski omogućava sveobuhvatnu discektomiju, manju traumu paravertebralnih mišića i manju traumu živaca. Također, za razliku od stražnjeg pristupa, prednost prednjeg pristupa mali je rizik za oštećenje dure te nije potrebno opsežno uklanjanje kostiju za pristup disku. Osim toga, pristupni koridor rijetko je ometan preostalim tkivom ili epiduralnom fibrozom. Međutim, prednji pristup nije bez vlastitih rizika. Najčešće su komplikacije vezane uz ALIF vaskularna ozljeda i retrogradna ejakulacija [16]. Moguće je ugraditi puno veći implantat nego stražnjim pristupom te samim time je omogućeno veća

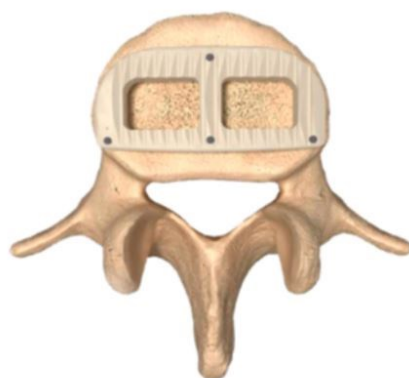
površina za proces fuzije. Studije su pokazale prednosti ALIF metode nad TLIF metodom, gdje se može izvršiti bolja rekonstrukcija visine intervertebralnog diska te položaja fiziološke lumbalne lordoze. ALIF karakterizira veći gubitak krvi, duže vrijeme trajanja operacije i samim time iziskuje veće troškove samog postupka. Postoji veliki rizik od ozljede uretara i gornjeg hipogastričnog pleksusa. Ne postoje značajne razlike između prednjih i stražnjih fuzijskih postupaka ukoliko se provodi u kombinaciji sa stražnjom transpedikularnom leđnom stabilizacijom. Kliničko iskustvo pokazuje da je postupak ALIF superiorniji od čisto stražnjih stabilizatora za vrlo velike visine intervertebralnog diska, jer se rizik od oštećenja živčanih struktura povećava dorzalnom ugradnjom velikih implantata i revizijskim kirurškim zahvatima u situacijama pseudartroze. Na taj se način prostor intervertebralnog diska može opsežnije očistiti s ventralne strane i poštediti neuronske strukture.

4.1.4 XLIF

Ekstremno lateralna fuzija ili XLIF predstavlja minimalno invazivan postupak spinalne fuzije koji se provodi tek od 2013. godine.

Omogućuje postizanje interkorporalne fuziju retroperitonealnim pristupom kroz veliki psoasni mišić pomoću prednjeg pristupa. Ovim pristupom se omogućuje vrlo učinkovito odstranjivanje intervertebralnog diska i postizanje spinalne fuzije u smislu rekonstrukcije visine međukralježničkog prostora i vraćanja prirodne fiziološke lordoze (relordizacija). S druge strane postoji rizik od ozljeda krvnih žila, živaca, mokraćovoda ili unutarnjih organa. S anatomskog stajališta nikakvu novost ne predstavlja činjenica da strogo lateralni retroperitonealni pristup nudi bolju zaštitu žila u odnosu na ALIF. Međutim, slabinski mišić (*musculus psoas*) sa slabinsko-sakralnim živcem (*plexus lumbosacralis*) predstavlja barijeru koju je teško, s kirurškog gledišta, nadvladati. Iako je prvobitna ideja bila bočnim pristupom proći kroz mišić s ciljem zaštite živaca, to bi rezultiralo izrazito dugotrajnim i kompliciranim kirurškim postupkom, za koji bi naposljetku postojao veliki rizik od pojave motoričkih i krvožilnih komplikacija. Naposljetku je došlo do kombinacije minimalno invazivnog postupka s elektrofiziološkim neuromonitoringom i ta se kombinacija naziva XLIF. XLIF predstavlja minimalno invazivan strogo lateralan pristup ventralnoj kralježnici. Ovim postupkom je moguće ostvariti pristup između 5. prsnog i 5. slabinskog kralješka (T5-L5), slabinskosakralni prijelaz (L5/S1) je zbog kosti zdjelice anatomske nedostupan. Dok se pristupi kranijalno od L1 anatomske i radiološke navigiraju, neuromonitoring postaje presudan za prolaz kroz slabinski mišić između L1 i L5.

Moguće su opće komplikacije retroperitonealnog i transpleuralnog ili retropleuralnog pristupa, kao i posebne komplikacije prilikom prolaska kroz psoasni mišić. Prilikom pristupa trbušnom zidu, fascijom je potrebno oprezno postupiti s obzirom na to da u tom području prolaze živci, čije bi oštećenje moglo uzrokovati parezu trbušnog zida, odnosno slabljenje dobrovoljnih pokreta. Na temelju studije Isaacs i suradnika je utvrđeno da su pacijenti pretrpjeli sljedeće kirurške komplikacije: ozljeda bubrega, infekcijske rane, duboku vensku trombozu, ileus (privremeni prekid crijevne peristaltike), pleuralni izljev koji zahtjeva drenažu prsnog koša i anemiju s potrebnom provedbom transfuzije. Prilikom prolaza kroz psoas, kod 30-40% pacijenata dolazi do pojave privremene iritacije plexusa (živčanog spleta) koje se mogu manifestirati u obliku blagih privremenih pareza. U studiji je 33,6% pacijenata imalo osjećaj blage motoričke slabosti. Ostale studije dosljedno pokazuju da je stopa pojave ozbiljnih komplikacija, kao i ukupan broj svih komplikacija, niža primjenom XLIF metode u usporedbi s ALIF metodom. Konkretno postoji konsenzus da su motorička ograničenja fleksije kuka i osjetne iritacije uglavnom privremene i blagog karaktera. Parastezije, koje čine većinu neuroloških simptoma, posljedica su iritacije osjetljivih živaca koje EMG i neuromonitoring ne bilježi. Prilikom ugradnje kaveznog implantata (CAGE-a) u 20% slučajeva može doći do pojave kliničkih simptoma. Stopa slijeganja (oštećenja susjednih kostiju) ovisi o dodatnim stabilizatorima i dubini kaveznih implantata te je došlo do značajnog napretka. Prva generacija XLIF kaveznih implantata je na dubini od 18 mm pokazala do 15% pojavu slijeganja, dok s povećanjem dubine na 22 mm stopa pada na <2%. Problem slijeganja je adekvatno kontroliran korištenjem kaveza dubine od 22 do 26 mm. U kombinaciji sa transpedikularnom bilateralnom stabilizacijom dolazi do još boljih rezultata. Slika 24. prikazuje pozicioniranje XLIF implantata.



Slika 24. Pozicioniranje XLIF kaveza [18]

XLIF poboljšava intervertebralnu stabilnost te vrši neizravnu dekompresiju neuronskih elemenata. U kombinaciji s perkutanom pedikularnim vijcima spinalna fuzija može biti

provedena minimalno invazivno što uključuje minimalno oštećenje mišića. Prema studiji Rodgersa i suradnika provedenoj na populaciji starijoj od 80 godina, došlo je do spoznaje da u odnosu na PLIF tehniku se XLIF pokazala superiornijom. Pacijenti su ranije otpušteni iz bolnice, niža je stopa transfuzije i niža stopa komplikacija.

Ukratko, može se konstatirati da ventralno oslobađanje, kao i rekonstrukcija i prekomjerno doziranje visine ventralnog međuprostora dovode do učinkovitih korekcija deformacija, posebno u kombinaciji sa transpedikularnom leđnom stabilizacijom i fuzijama.

4.2 Minimalno invazivni operativni postupci

Posljednje desetljeće 20. stoljeća smatra se razdoblje minimalno invazivnih kirurških zahvata. Cilj je u postizanju učinkovite operacije s najmanje jatrogenih trauma. Prednosti su mnogobrojne, od izvođenja postupka u lokalnoj anesteziji, smanjenog vremena boravka u bolnici, manjeg gubitka krvi tijekom operacije pa sve do bržeg oporavka nakon rehabilitacije i smanjenih troškova liječenja. Kako svaka metoda ima određene nedostatke, tako je i kod minimalno invazivnim metoda. Minimalno invazivni pristupi zahtijevaju intraoperacijsku upotrebu slikovnih prikaza, najčešće RTG-a, čime se izloženost zračenju značajno povećava unatoč primijenjenoj zaštiti. Također, izrazito brzi razvoj novih tehnologija zahtijeva i strmu krivulju učenja, što podrazumijeva intenzivnije praćenje literature te pohađanje praktičnih tečajeva.

4.2.1 Nukleoplastika

Nukleoplastika je minimalno invazivna metoda kojom se liječi hernija slabinskog diska s ciljem onesposobljavanja živaca koji se nalaze u stražnjem dijelu fibroznog prstena, koji se smatraju najodgovorniji za pojavu diskogene boli. Pomoću Spine Wand kirurškog instrumenta se vrši odstranjivanje tkiva pulpozne jezgre. Dekompresija diska se izvodi na niskim temperaturama (40-70°C) uz očuvanje integriteta zdravog okolnog tkiva. Prilikom zahvata je onemogućena točna kontrola rada zbog izvođenja zahvata pod fluoroskopskom kontrolom. Indikacije za zahvat: negativan odziv na konzervativno liječenje, radiološki dokazana protruzija diska, nema naznaka kompletne disrupcije anulusa i ekstruzije diska, nema spinalne stenoze. Postoji više metoda nukleoplastike i uspješnost svih metoda je podjednaka te se nijedna nije istaknula kaon ad drugom u ishodu liječenja.

4.2.2 Perkutana lumbalna discektomija

Perkutana lumbalna discektomija se temelji na odstranjenju parcijalne mase pulpozne jezgre kroz dorzolateralnu mikroinciziju kože, pomoću kanile i raznih hvatalica. Zahvat se temelji na smanjenju intradiskalnog tlaka, jednom od čimbenika u nastanku diskogene boli. Operacija se izvodi u lokalnoj anesteziji te se primjenjuje u liječenju hernije slabinskog diska u razinama od L1 do L5, s protruzijama I. i II. stupnja. Razlikujemo nekoliko postupaka perkutane discektomije, a uspješnost metoda se kreće u rasponu od 50% do 80%.

4.2.2.1 Automatska perkutana lumbalna discektomija (APLD)

Automatskom perkutanom lumbalnom discektomijom se provodi postupak zatvorene unutarnje dekompresije diskalnog prostora kojim se odstranjuje centralni dio pulpozne jezgre. Izvodi se pomoću različitih vrsta rezača diska. Koristi se kod protruzije diska, ali zbog nedovoljne selektivnosti nije prikladan za subligamentarne ekstruzije.

4.2.2.2 Automatska perkutana lumbalna endoskopska discektomija (APELD)

Automatska perkutana lumbalna endoskopska discektomija se temelji na istom principu rada kao i APLD, ali uz dodatnu primjenu endoskopa koji značajno povećava sigurnost rada točnim utvrđivanjem mjesta perforacije intervertebralnog diska.

4.2.2.3 Perkutana laserska dekompresija diska (PLDD)

Perkutana laserska dekompresija diska provodi se klasičnim posterolateralnim pristupom putem centra intervertebralnog diska. Zahvat se izvodi u lokalnoj anesteziji pri čemu se upotrebljava energija laserske zrake ND:Yag lasera ili CO₂ lasera. Iгла se postavlja u područje intervertebralnog diska te zatim prenosi energiju lasera na jezgru intervertebralnog diska. Energija se postepeno otpušta u intervalima s ciljem izbjegavanja zagrijavanja okolnog tkiva, dok se dekompresija postiže isparavanjem vode i stvaranjem strukturalnih promjena jezgre i smanjenja tlaka unutar diska. Koristi se iznimno u slučajevima gdje su očuvani fibrozni prsten i stražnji uzdužni ligament.

Iako ne postoje još dugotrajne studije koje bi potvrdile uspjeh samog zahvata, dosad objavljeni rezultati pokazuju pozitivan trend dugotrajnog izostanka bolova (70-80%) s pojavom komplikacija svega u 0,3-1% pacijenata.

4.2.3 *Interlaminektomija*

Interlaminektomija je najčešće korišten postupak u liječenju hernije slabinskog intervertebralnog diska, čime se vrši dekompresija spinalnog diska i rješava lateralna recesus stenoza. Ova metoda nije prikladna prilikom liječenja centralne spinalne stenoze.

4.2.4 *Mikrodiscektomija*

Mikrodiscektomija predstavlja „zlatni standard“ operativnom liječenja hernije intervertebralnog diska pri čemu se pomoću mikroskopa uklanjaju svi dijelovi hernije. Postupak gotovo da nema kontraindikacija, a njegove mnogobrojne prednosti su sljedeće: smanjuje se operativni rez, smanjena je trauma tkiva, poboljšana hemostaza boljom vidljivošću epiduralnih vena, kraća hospitalizacija, kraće trajanje operacijskog postupka, smanjeni gubitak krvi, ne postoje indikacijskih ograničenja. Mogu se navesti svega dva nedostatka metode a su smanjeno vidno polje s opasnošću od stvaranja indirektnih lezija na živcima krvnih žila i konstantna edukacija kirurga. Učinkovitost postupka je vidljiva prilikom rješavanja lateralne i centralne stenoze.

Postupak započinje malim rezom (3-4 cm) na koži, na udaljenosti od 5 mm od spinalnog nastavka. Nakon toga se prereže dorzolumbalna fascija i pomiču mišiću lateralno u stranu. Korijen spinalnog živca se tada mobilizira i odstrani hernicija intervertebralnog diska pomoću mikroskopa ili operacijskih lupa „od kože do kože“.

Uspješnost postupka se procjenjuje na između 76 i 100%. Ukupna stopa komplikacija nije povećana, a stopa teških intraoperativnih komplikacije su smanjene u usporedbi sa standardnim tehnikama.

4.2.4.1 *Selektivna endoskopska discektomija (SED)*

Selektivna endoskopska discektomija predstavlja minimalno invazivan zahvat uklanjanja uzroka boli uz očuvanje preostalog zdravog dijela diska. Temelji se na korištenju posebno oblikovanih endoskopa koji se provodi kroz radnu kanilu uz dobru vizualizaciju i pristup disku koji je u kontaktu sa spinalnim korijenom.

Razlikujemo transforaminalni (posterolateralni) i interlaminarni pristup. Transforaminalni pristup je prvi perkutani pristup koji omogućuje vizualizaciju patologije prilikom kompresije spinalnog živca. Metoda je prikladna za lateralnu fuziju diska te se provodi tako da se kroz radnu kanilu identificira spinalni živac i materijal diska koji uzrokuje

kompresiju diska te se vrši uklanjanje diska kroz kanilu. Prilikom izvođenja ciljane fragmentacije diska potreban je rez od svega 1 cm, čime se minimizira oštećenje mišića i ligamenata. Moguće poteškoće prilikom obavljanja postupka: uzak neuroforamen, ograničen pristup komprimiranom spinalnom živcu, onemogućeno odstranjanje velikih fragmenata diska zbog malih dimenzija fibroskopa.

4.2.4.2 Sustav tubularnih retraktora

Sustav tubularnih reaktora je minimalno invazivna metoda klasične kirurgije koja se temelji na korištenju sustava tubularnih retraktora čime je resekcija hvatišta paravertebralne muskulature spriječena.

Na strani hernije diska se napravi lateralni, paraspinalni rez kože (1,5 cm od medijalne linije) i uvode se različiti tubularni retraktori. Prvo se uvode najuži i tako postepeno sve širi te na kraju se postavi trajni tubularni retraktor koji je fiksiran za operacijski stol. Navedeni koraci omogućuje pomicanje mišićnih vlakana bez pojave oštećenja.

5 IMPLANTATI U STABILIZACIJI SLABINSKE KRALJEŽNICE

Nestabilnost kralježnice je nesposobnost prekomjernog ili abnormalnog ograničavanja pomicanja njenih segmenata, odnosno, označava stanje kada kralježnica izgubi sposobnost da nosi fiziološki teret. Smatra se da je kralježnica nestabilna kada dolazi do povećanja intravertebralnog prostora za više od 1,7 mm ili u slučaju povećanja kuta lordoze za više od 7,5°. Kada je prisutna nestabilnost kralježnice potrebno je primijeniti jedan od sljedeće navedenih metoda stabilizacije, s ciljem stabilizacije kralježnice i vraćanje funkcionalnosti njezinih segmenata.

5.1 Kavezni (CAGE) implantati

Kavezni ili CAGE implantati predstavljaju interkorporalni kavez smješten u intervertebralnom prostoru između dva kralješka te su namijenjena stabiliziranju segmenta pokreta, s ciljem postizanja procesa koštane fuzije. Za povećanje primarne stabilnosti pokretnih segmenata dolazi do kombinacije CAGE-a i prednje ili stražnje transpedikularne fiksacije.

Za postizanje stabilizacije i fuzije potrebno je zadovoljiti određene biomehaničke zahtjeve:

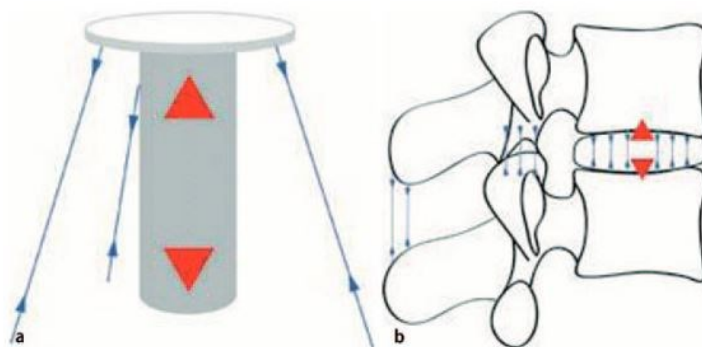
- Primarna stabilnost za proces koštane nadogradnje;
- Ukrućivanje za sprječavanje dislokacija;
- Dovoljan otpor koji sprječava da dođe do propadanja CAGE-a u tijelo donjeg kralješka, s ciljem održavanja visine intervertebralnog diska i stabilnosti segmenata, kao i dovoljna mehanička nosivost za omogućavanje prijenosa sile u ventralnom dijelu kralježnice;
- Materijali CAGE-a trebaju na postoperativnim radiološkim pretragama pokazivati što manje artefakata s ciljem procjene procesa fuzije.

Za udovoljavanje tim zahtjevima, potrebno je optimizirati geometriju, nosivu površinu, ukrućivanje i materijal CAGE-a za postizanje najboljih mogućih kliničkih rezultata.

Primarna stabilnost CAGE-a postiže se u velikoj mjeri obnavljanjem vlačnog naprezanja u fibroznom prstenu i ligamentnim strukturama. Pokretljivost segmenta postiže se zatezanjem prstena i ligamenata, što se analogno može prikazati na primjeru bandere („flagpole“). Dolazi do povećanja ili obnavljanja visine prostora intervertebralnog diska, uslijed

čega se fibrozni prsten i ligamentarne strukture ponovno zatežu nakon umetanja CAGE-a, što direktno utječe na stabilizaciju pokretnog segmenta. Stoga propadanje kaveza i pripadajući gubitak visine intervertebralnog prostora diska povećava rizik od pomicanja među segmentima, smanjenja brzine fuzije i nestabilnošću recidiva. Položaj kaveza između tijela dvaju kralježaka utječe direktno na stabilnost. Za postizanje najvećeg stabilizacijskog učinka, potrebno je kavez smjestiti što dalje od središta rotacije, tj. potporna površina kaveza treba biti postavljena u fleksiji, po mogućnosti anteriorno i za nagib u stranu lateralno s obje strane osi rotacije.

Slika 25. prikazuje shematski prikaz „Flagpole“ koncepta: ometanjem središnjeg elementa (crvene strelice) postiže se decentraliziranje zatezanja (plave strelice), koji stabiliziraju cijelu strukturu. Pod a) je prikazana primjena ovog principa na intervertebralne kaveze za stabilizaciju pokretnog segmenta; a pod b) kavezom se postiže centralna distrakcija (crvene strelice), što dovodi do zatezanja fibroznog prstena i ligamenata



Slika 25. Shematski prikaz „Flagpole“ koncepta [19]

Samostalni kavezi („Stand-alone-cages“) su na temelju ispitivanja fleksibilnosti pokretnog segmenta nakon implantacije, bez korištenja dodatnih metoda fiksacije, pokazali umjereni ili blagi stabilizacijski učinak za različite dizajne kaveza i u ovisnosti o smjeru kretanja u usporedbi s netaknutim segmentima kralježnice. U svim biomehaničkim studijama, su samostalni kavezi pokazali najmanju stabilizaciju za aksijalnu rotaciju i ekstenziju, dok se također ističu i najboljom stabilizacijom u fleksiji i lateralnoj fleksiji. Razlike primarne stabilnosti različitih dizajna kaveza u funkciji samostalnog implantanata ovise o njegovu smjeru kretanja (fleksija, ekstenzija, lateralna fleksija i aksijalna rotacija) i o odabranom operativnom pristupu (PLIF, TLIF, ALIF i XLIF). S ciljem povećanja primarne stabilnosti i sprječavanja pojave dislokacija, došlo je modifikacije dizajna kaveza i time omogućilo pričvršćivanje vijcima kroz površinu kaveza. Na temelju provedenih biomehaničkih ispitivanja stabilizacije kaveza sa integriranom vijčanom fiksacijom, pokazala su stabilizirajući učinak za fleksiju

odnosno ekstenziju, lateralnu fleksiju i aksijalnu rotaciju za ALIF pristup. Za druge pristupe (PLIF, TLIF i XLIF) se fiksacija vijcima može samo u ograničenoj mjeri provesti. Studija provedena za TLIF pristup je pokazala da kavez s integriranom vijčanom fiksacijom ne može stabilizirati vrijednosti opsega kretanja u sva tri smjera kretanja na vrijednost ispod razine netaknutog segmenta. Za postizanje dovoljne primarne stabilnosti kaveza bez korištenja vijčane fiksacije, se preporučuje se dodatna stražnja (unutarnji fiksator) ili prednja (sustav vijčanih ploča ili integrirani vijci) stabilizacija. „Stand-alone-cage“ sa vijcima je prikazan na Slici 26.



Slika 26. „Stand-alone-cage“ sa vijcima [20]

Visoka tlačna čvrstoća apofize koristi se posebno kod XLIF kaveza, koji se mogu dvostrano oslanjati na apofizu. U slučaju segmenata s jako izraženom lordozom, ALIF kavezi su najprikladniji zbog kirurškog pristupa na otvoru lordoze, kako bi se prilagodite kavez na površinu tijela kralježaka što je idealnije moguće.

Dok su prvi kavezi bili izrađeni od čelika otpornog na koroziju, danas se legure titana pretežno koriste za metalne kaveze. Oba su materijala biokompatibilna, imaju veliku biomehaničku nosivost i, ovisno o površinskoj strukturi, implantati se mogu dobro integrirati. U usporedbi s krutošću kostiju, legure titana i čelik otporan na koroziju imaju E-modul koji je približno 10 i 20 puta veći. Ova razlika u krutosti između implantata i kosti može teoretski pospješiti tonjenje u tijelo kralješka te kroz proces „stress shielding-a“ dolazi do produljenja procesa pregradnje kosti. Ovaj fenomen se javlja zbog materijala implantata koji ima veću čvrstoću od kosti i uzrokuje različiti raspored opterećenja implantata čime se rasterećuju određeni dijelovi kostiju. Nedavno razvijeni nemetalni materijali za implantate kao što su PEEK (polietereterketon) i polimeri ojačani ugljikovim vlaknima biokompatibilni su i karakteriziraju krutošću koja je vrlo slična kosti. Izjednačavanjem krutosti trebalo bi doći do poboljšanog procesa osteointegracije, koja je ograničena zbog inertne površine PEEK kaveza. Zbog toga

sada postoje i kavezi s premazom (najčešće je to hidroksiapatit, titan, tantal). Takozvani "trabekularni metal" koristi se kao daljnji materijal za intervertebralne kaveze posljednjih godina. Materijal se odlikuje poroznom trabekularnom strukturom izrađenom od tantala koja je namijenjena promicanju osteointegracije i na taj način oponaša elastičnost trabekularnih kostiju snagom metalnog materijala. Zbog svoje grube površinske strukture rizik od iščašenja je manji, ali je i ulazak u prostor intervertebralnog diska teži. PEEK kavezi bi trebali smanjiti pojavu artefakata radiološkom procjenom procesa koštane fuzije.

U svojoj studiji su Lee i Langran pokazali da pomak centra rotacije u susjednim segmentima fuzijski spojenih kralježaka dovodi do povećanih naprezanja u fasetnim zglobovima. U tom se kontekstu vrlo često govori o ubrzanom razvoju nestabilnosti u području susjednih segmenata te se smatra kasnom komplikacijom fuzije slabinske kralježnice. Radiološki vidljivi znakovi degeneracijskih procesa kao što su hipertrofirani fasetni zglobovi ili stvaranje osteofita vrlo su česti. Ponavljajući bolovi u donjem dijelu leđa, lumbalni ishijas ili u obliku stenoza, hernija diska ili fraktura kompresije tijela kralješka spadaju u skupinu komplikacija nakon spinalne fuzije. U sinopsisu studija vidljive s radiološkog gledišta, u razdoblju praćenja od 36-369 mjeseci uočena je promjene u postotku od 5,2% do 100%. Pojava simptomatske degeneracije susjednih segmenata prikazana je tijekom praćenja od 44,8-164 mjeseca u rasponu od 5,2% do 18,5%. Prognostička studija koju je objavio G. Ghiselli 2004. godine pretpostavlja da će 36,1% bolesnika s fuzijom kralježnice morati na daljnje kirurško liječenje u sljedećih 10 godina.

S ciljem minimiziranja propadanja CAGE-a u tijelo kralješka ispod, potrebno je povećati dodirnu površinu, što u konačnici smanjuje pritisak na površinu i time rizik od potonuća. Međutim, to se ne može izravno prenijeti na kaveze i tijela kralješka. Zbog udubljene geometrije pokrovnih površina tijela kralješka, veći implantat ne mora nužno imati veću kontaktnu površinu na tijelu kralješka, jer u najgorem slučaju samo rubna područja kaveza naliježu na površinu kralješka. Općenito, kavezi u obliku banane i anatomski prilagođeni povećavaju kontaktnu površinu u usporedbi s pravokutnim kavezima i stoga teoretski imaju nižu tendenciju potonuća u tijelo kralješka. Biomehanička ispitivanja pokazala su značajne regionalne razlike u tlačnoj čvrstoći na površini tijela kralješka. Središnje područje pokrovne ploče pokazalo je najmanju, a perifernu, manje poroznu strukturu apofiznih prstenova zbog povećane porozne strukture, veće otpornosti na pritisak. Najveća tlačna čvrstoća, a time i najmanja tendencija kaveza da propadnu, zabilježena je za apofizni prsten i posterolateralno područje ispred pedikula.

5.2 Transpedikularna fiksacija

Transpedikularna fiksacija kralježnice predstavlja vrstu kirurške intervencije koja se provodi s ciljem stabilizacije koštanih segmenata kralježnice. Stabilizacija se provodi primjenom transpedikularnih vijaka u kombinaciji sa šipkama koji omogućuju fiksiranje kralježaka u željenom položaju i vraćanje kralježnicu u njezin optimalan neutralan položaj. Primjenjuje se na svim razinama kralježnice.

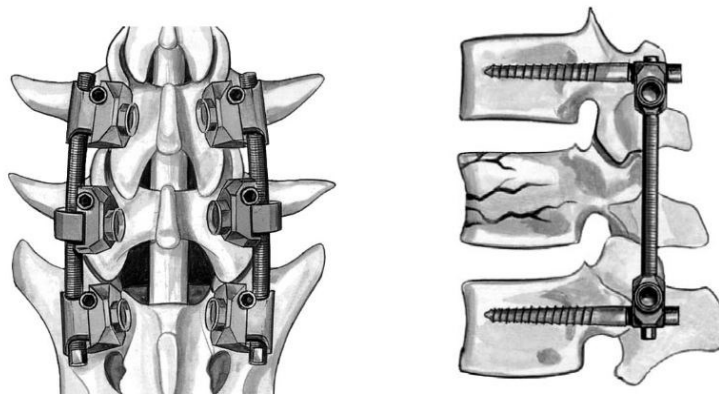
Glavne indikacije za provođenje ove metode stabilizacije kralježnice su: spondilolisteza, frakture kralježaka, stenoza spinalnog kanala, nestabilnost kralježnice, degenerativne bolesti kralježnice, pseudoartritis, nepovratne patološke promjene u kralježnici.

U odnosu na druge vrste kirurških intervencija, transpedikularna fiksacija uzrokuje malu traumu, potiče brzu fuziju kralježnice, postoji mala vjerojatnost ozljede krvnih žila, kratak period boravka u bolnici uz kratko trajanje rehabilitacije. Komplikacije se javljaju u obliku sloma implantata, upale, ozljede leđne moždine i oštećenja živaca.

Sve biomehaničke studije koje uspoređuju različite implantate fiksacije, pokazale su očekivano veću stabilnost za bilateralne implantate s unutarnjom fiksacijom u usporedbi s jednostranom fiksacijom. Zbog asimetrične raspodjele implantata kod jednostranog unutarnjeg fiksatora, protok sile kroz pokretne segmente rezultira asimetričnim opterećenjem kaveza. Posljedica toga je pojava naprezanja na površini kaveza, kao i na drugoj strani kralježnice gdje nije provedena stabilizacija. Naprezanja u tijelima kralješka sa smanjenom kvalitetom kostiju mogu prouzročiti frakturu kosti, što rezultira propadanjem kaveznog implantata i time do gubitka provedene korekcije kralježnice. Također se javlja povećana migracija implantata i dislokacija za unipedikularne fiksacije.

Unutarnji fiksator je presudan za stabilnost bilateralne fiksacije. Kombinacija unutarnje fiksacije i kaveznog implantata predstavlja mala odstupanja stabilnosti između različitih kirurških pristupa i izvedbe kaveza.

Stabilnost alternativnih dopunskih stražnjih implantata poput translaminarnih ili transartikularnih vijčanih spojeva u biomehaničkim studijama je pokazala rezultate usporedive s bilateralnim sustavima unutarnjih fiksatora. U ovom slučaju se stabilnost segmenta obično postiže kompresijom fasetnih zglobova te je zbog toga ograničeno postavljanje željenog sagitalnog profila u fuzijski zahvaćen segment. Bilateralna stabilizacija sa unutarnjim fiksatorom je vidljiva je Slici 27.

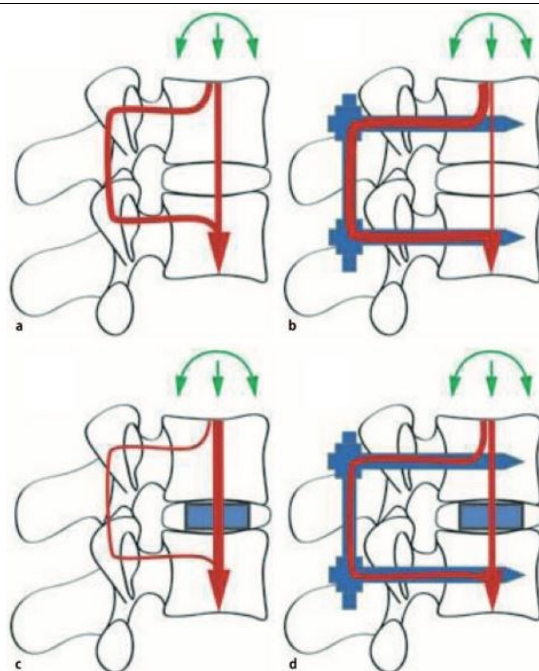


Slika 27. Bilateralna stabilizacija sa unutarnjim fiksatorom [20]

Protok sile kroz fiksiranu slabinsku kralježnicu

Analogno stabilizaciji složenih torakolumbalnih prijeloma kralježnice, oba nosiva trupa kralježaka trebaju imati potporanj prilikom procesa fuzije slabinske kralježnice kako bi se postigla ravnomjerna raspodjela opterećenja, trajna stabilizacija i smanjio rizik od gubitka korekcije. Prijenos opterećenja u prednjim trupovima kralježaka može biti poduprto interkorporalnim kavezom (CAGE-om). Prilikom obnavljanja visine intervertebralnog prostora implantatom, dolazi do ponovnog ispravljanja stražnjih struktura, što rezultira smanjenom apsorpcijom opterećenja. Ovakav protok sila se može neutralizirati dodatnim stražnjim potpornim konstrukcijama. Kada bi došlo do kombinacije prednjih i stražnjih fiksacijskih sustava, to bi za posljedicu imalo pojavu para sila s osi rotacije između sustava fiksacija sa suprotstavljenim momentima savijanja. U slučaju izoliranih prednjih ili stražnjih fiksacija, stabilizacijska sila djeluje samo na jednoj strani osi rotacije te je rezultat toga povećano naprezanje implantata i smanjena otpornost na momente savijanja.

Slika 28. prikazuje protok sile kroz prednju i stražnju strukturu slabinske kralježnice pod djelovanjem vanjskih opterećenja (aksijalna sila i moment savijanja su prikazani zelenom bojom, protok sile crvenom bojom, a implantati plavom bojom). Pod a) je vidljiv netaknuti segment s prikazanom raspodjelom prednjeg i stražnjeg opterećenja; b) prikazuje stražnju fiksaciju, smanjeno opterećenje prednjih struktura, gdje implantat nosi glavno opterećenje; pod c) je prikazana izolirana prednja fiksacija, smanjeno je opterećenje u leđnim strukturama pri čemu glavno opterećenje preuzima anteriorno smješteni implantat; a pod d) kombinirana fiksacija s ujednačenom raspodjelom prednjeg/stražnjeg opterećenja, što približno odgovara fiziološkim uvjetima



Slika 28. Protok sile kroz prednju i stražnju strukturu slabinske kralježnice pod djelovanjem vanjskih opterećenja [19].

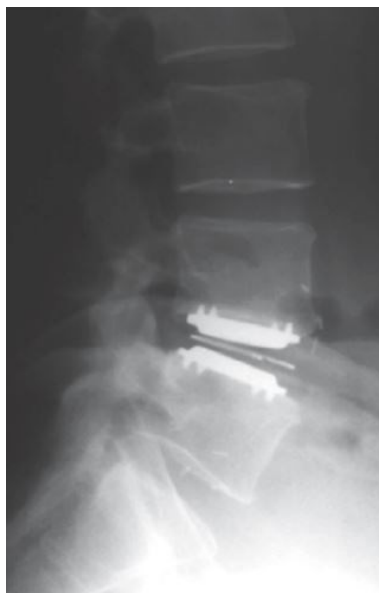5.3 Umjetni disk

Umjetni disk predstavlja veliki napredak u liječenju degenerativnih bolesti intervertebralnog diska. Uz konvencionalnu kiruršku metodu fuzije segmenata, koja nastoji ukrotiti dva ili više kralješka, ugradnjom pokretne proteze se žele izbjeći biomehaničke promjene u susjednim segmentima nastale ukrućivanjem uz zadržavanje pokretljivosti i eliminacije boli.

Prilikom promjene jednog segmenta unutar kralježnice, primjerice ugradnjom implantata, potrebno je uzeti u obzir utjecaj na funkcionalnost preostalih segmenata kralježnice. Liu i suradnici su na vratnoj kralježnici otkrili da je došlo do smanjenja pokrovne površine fasete i do povećanja intraartikularnog zglobnog tlaka kod segmenata s ugrađenim protezama. Takva bi promjena mogla dovesti do pojave znakova nestabilnosti i subluksacija, što bi moglo ubrzati degeneracijski proces. Centar rotacije fleksije i ekstenzije u jednom segmentu s ugrađenom umjetnom protezom diska približava se središtu fiziološke osi rotacije. Vrlo važnu ulogu imaju stupnjevi slobode gibanja umjetnog diska. Leivseth i suradnici su istražili povratak normalne pokretljivosti kralježnice kroz ugradnju TDR-a („Total Disc Replacement“). Kod 41 pacijenata s TDR-om je izmjerena smanjena pokretljivost fleksije/ekstenzije za 50% u segmentima L4/L5 i L5/S1 u usporedbi s normalnom populacijom. Nije pronađena povezanost s kliničkim simptomima ili položajem proteze, već su čak i pacijenti koji nisu bili podvrgnuti operaciji

pokazivali ograničenu pokretljivost te se u ovom slučaju to prepisuje mehanizmima prilagodbe mišića.

Ugradnjom proteze diska (Slika 29.) se liječe degenerativne bolesti kralježnice, a prilikom donošenja odluke o podvrgavanju pacijenta operativnom postupku potrebno je voditi računa sljedećim o kontraindikacijama: osteoporoza, tumorske ili upalne promjene, deformacije, spondiloliza i kontraindikacije za prednji pristup. Indikacije za operaciju su iste kao i kod fuzijske operacije, odnosno bolna degeneracija lumbalnog segmenta.



Slika 29. Ugrađena totalna proteza diska u slabniskoj kralježnici [21]

Trenutno dostupne proteze mogu se klasificirati prema strategiji zamjene tkiva, vrsti uklještenja i prema mogućnostima pokreta. Strategija totalne proteze diska (TDR) se sastoji od potpunog uklanjanja materijala diska i to obično pod opterećenjem fibroznog prstena, koji se otvori i resekira samo u onoj mjeri u kojoj je potrebno ugraditi protezu. Kod ugradnje proteza *nucleosa pulposusa* (PDN) odstranjuje se samo pulpozna jezgra i zamjenjuje arteficialnom jezgrom, koja se sastoji od polietilenske košuljice i unutarnjeg hidrogela. Implantira se minimalno invazivnom metodom s dorzalne ili ventralne strane kroz mali rez kroz anulus.

Totalna proteza diska najčešće je kombinacija dvije ploče između kojih se nalazi umetak, koji može biti pokretan ili fiksiran. Trenutno su na europskom tržištu tri vodeća implantata za lumbalni intervertebralni disk: Charité (DePuy Spine), Prodisc II L (Synthes) i Maverick (Medtronic).

6 TRŽIŠNO DOSTUPNA RJEŠENJA TOTALNE PROTEZE DISKA

Multicentrične studije totalne slabinske zamjene diska (TDR) dale su kratkoročne i srednjoročne kliničke rezultate koji su ekvivalentni ili bolji od rezultata dobivenih fuzijom, a odlikuje se niskom stopom neuroloških komplikacija i neuspjeha implantata. Međutim, zbog novosti ovih implantata trenutno nisu dostupni dugoročni rezultati, ali na temelju iskustva ostalih zamjena zglobova implantatima, vjerojatno će dugoročni klinički uspjeh uvelike ovisiti o stopi habanja komponenata.

Tijekom operacije fuzije se obično pokušava povećati ili održati lumbalna lordoza. Odabrani položaj tada utječe na pacijenta, odnosno, ako se tijelo nakon operacije ne nalazi u ravnoteži, dolazi do neravnomjernog rasporeda sila na ostale segmente kralježnice i tako se uzrokuje daljnje trošenje površina segmenata. Nakon ostvarenja fuzije određenih segmenata, dolazi do redukcije gibanja na tom području i time do preraspodjele opterećenja na sljedećim susjednim segmentima, koje u konačnici uzrokuju degeneraciju susjednih segmenata.

Prednosti TDR-a su kraće postoperativno vrijeme oporavka i ranija mobilizacija. Ključni čimbenik za klinički uspjeh su dobra fizička sprema pacijenta prije operacije, kao i postoperativna rehabilitacija i mobilizacija. Potpuna zamjena slabinskog diska dobra je alternativa fuziji kralježnice u odabranim slučajevima s pretežno monosegmentalnom diskogenom boli. Postoji trend boljih kratkoročnih rezultata (kliničko poboljšanje, povratak na posao) u usporedbi sa spinalnom fuzijom. Stope ranih komplikacija i ponovnih operacija usporedive su s fuzijom kralježnice. Operativni zahvat traje kraće (TDR 90 min, fuzija 232 min), upola manji gubitak krvi tijekom operacije, stopa zadovoljstva nakon godinu dana je veća nego kod fuzijske operacije, povećani opseg gibanja fleksije i lateralne fleksije je također poboljšan. Najveća prednost TDR-a predstavlja činjenica da ne dolazi do ukrućivanja segmenata kralježnice i time do pojave povećanog opterećenja na susjedne kralješke, pospješujući tako njihov proces degeneracije. Iz prethodno navedenih prednosti ću se u nastavku rada baviti razradom TDR implantata.

Trenutno je na tržištu dostupno mnogo modela umjetnih slabinskih diskova, a sažetak najčešće korištenih i klinički ispitivanih je dan u nastavku.

6.1 Charité III (DePuy Spine) proteza

Charité proteza slabinskog diska (Slika 30.) je prvi implantat intervertebralnog diska, a razvijen je početkom 1980.-ih u Njemačkoj i ubrzo nakon toga prvi put korišten. Proteza se sastoji od mobilnog umetka polietilenske jezgre koja je pozicionirana između nazubljenih ploča koje omogućuje fiksiranje kralježaka. Metalne ploče su građene od kobalt-krom-molibden legure (CoCrMo). Jezgra je građena od polietilena s ultra visokom molekulskom težinom (UHMWPE) te se ovaj polimer ističe dobrom otpornošću na habanje te se izrazito dobro ponasa u odnosu na naprezanja kojima je izložen. Polietilenska jezgra je učvršćena na donju metalnu ploču implantata. Površine ploča okrenutih prema ploči hijaline hrskavice su prevučene titanom raspršenim plazmom i bioaktivno obloženim kalcijevim fosfatom (TiCaP), s ciljem poticanja rasta kostiju s hrskavične ploče i postizanja sekundarne stabilnosti. Primarna stabilnost je omogućena metalnim šiljcima s vanjskih strana ploča (Slika 31.).



Slika 30. Charité III proteza [22]

Trenutno se na tržištu nalazi treća generacija proteze, U kojoj je, u odnosu na prethodne dvije generacije, izvršena potrebna promjena materijala i geometrije zbog pojave problema s dislokacijama i potonuća proteze. Proteza je dostupna u pet različitih visina od 7,5 mm do 11,5 mm, u pet različitih promjera, od 23 mm do 31 mm i u četiri različita kuta lordoze od 0 ° do 10 °. Izbor odgovarajuće veličine implantata i njegova implantacija su predstavljali središnje probleme prvih serija Charité proteza.

U nekontroliranim studijama, Charité proteze su imale stopu uspjeha između 60% do 80% na temelju srednjoročnih i dugoročnih praćenja. Indikacije koje su bile uključene u ove studije su degenerativna promjena diska, koja je uključivala i postdiscektomijske segmente, spondilolizu (spondilolistezu), kao i druge patologije, što bi moglo i objasniti heterogenost kliničkih rezultata. U kontroliranom ispitivanju s visoko selektivnim indikacijskim spektrom, rezultati su pokazali poboljšanje rezultata u smislu smanjenja boli prema vizualno analognoj

skali (VAS) i stabilnost segmenata prema Oswestryevoj klasifikaciji (ODI). Nakon 24 mjeseca je sveukupan uspjeh prema Oswestryevom indeksu nestabilnosti pokazao najmanje 25%-no poboljšanje rezultata. Charité proteza je 63,9%-ni indeks, dok je za fuzijski *stand-alone-cage* on iznosio 50,5%. VAS je pokazivao značajno poboljšanje, proteza je bila iznosila 40,6, dok je kavezni implantat bio 34,1. Komplikacije su u 3,9% slučajeva bile povezane sa samim implantatom, dok je 9,8% njih bilo povezano s kirurškim pristupom. Unutar 24 mjeseca nakon operacije je 5,4% pacijenata zahtijevalo dodatnu operaciju. Lemaire sa suradnici te David su u studiji, minimalno praćenju 10 godina, izvijestili o dobrim ili izvrsnim kliničkim ishodima u 90% slučajeva s ugrađenim Charité implantatom te su pokazali da je srednja vrijednost fleksije odnosno ekstenzije iznosila 10,3°.



Slika 31. Dijelovi Charité III proteze [23]

Komplikacije povezane s Charité protezom intervertebralnog diska su degenerativne promjene u susjednim segmentima, utonuće pokrovnih ploča u tijela kralješaka, osteoartritis fasetnih zglobova i krhotine čestice polietilena nastale abrazijom.

6.2 Prodisc II L (Synthes) proteza

Prodisc proteza (Slika 32.) je razvijena krajem 1980.-ih godina i već je u ranim 90.-ima i korištena. Radi se o protezi koja je materijalno slična Charité protezi, ali s razlikom u fiksiranom središtu rotacije. Ona ne dopušta čiste translacijske pokrete, dok gornji kralježak rotira oko fiksnog središta rotacije, koji se nalazi na ploči donjeg kralješka. Implantat se sastoji od dvije ravne metalne ploče od CoCrMo legure. Tijekom postupka implantacije ubacuje se uložak od UHMWPE materijala u donju metalnu ploču.

Karakteristike Prodisc-L implantata:

- Očuvanje kretnji- obnavlja fiziološki opseg pokreta u smislu fleksije odnosno ekstenzije, rotacije i lateralne fleksije; obnavlja visinu zahvaćenog segmenta,

anatomsku ravnotežu i omogućuje stabilnost kralježnice; kontrolirano kretanje može ograničiti naprezanja na fasetnim zglobovima.

- Dobar anatomske oblik- veličina implantata, kut lordoze i visina proteze su međusobno zamjenjivi kako bi se prilagodili anatomiji pacijenta; anatomske prilagođen dizajn ploča implantata
- Fiksacija- centralno pričvršćeni nastavci s ploča pružaju primarnu fiksaciju segmenata; porozne pločice obložene titanom nude mogućnost osteointegracije.



Slika 32. Prodisc II-L proteza [24]

Kratkotrajne i dugoročne studije pokazala su dobre kliničke rezultate ProDisc II-a. Radiografska analiza pokazala je najmanje 2° sagitalnog pokreta u 66% proteza nakon prosječno 8,7 godina, srednji opseg pokreta svih proteza bio je 3,8°. Dijelovi ProDisc II-L proteze su prikazani na Slici 33.



Slika 33. Dijelovi ProDisc II-L proteze [25]

6.3 *Maverick (Medtronic) proteza*

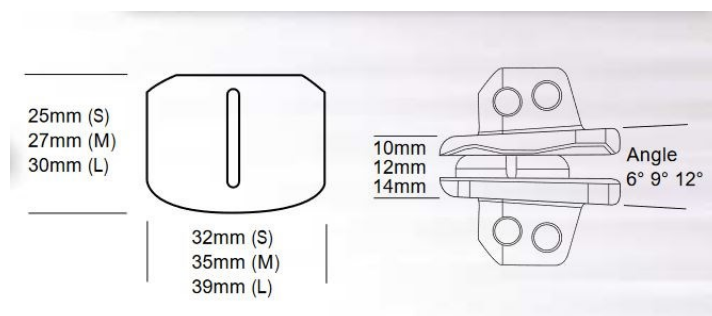
Maverick proteza (Slika 35.) je dizajnirana na takav način da se temelji na biomehaničkim principima netaknute slabinske kralježnice. Sastoji se od dvije komponente, kuglice i čahure, s kontaktnim zglobom metal-metal kombinacije. Središte rotacije je fiksno i smješteno u stražnjoj trećini proteze, slično segmentu fizioloških pokreta u kojem se centar rotacije nalazi u blizini završne ploče donjeg dijela kralješka u stražnjoj trećini. U zdravom intervertebralnom disku javljaju se aksijalne tlačne sile, od kojih se 80% raspoređuje kroz prednje tijelo kralješka, a 20% kroz stražnji dio tijela kralješka. Zbog degeneracije diska dolazi do promjene centra rotacije i pomicanja djelovanja aksijalnih sila prema stražnjem tijelu kralješka. U nizu studija Doorisa i sur. iz 2001., ispitivano je opterećenje fasetnih zglobova ovisno o položaju centra rotacije, gdje je pokazano da su uz aksijalno opterećenje od 800 N fasetni zglobovi bili opterećeni 2,5 puta više ako je središte rotacije bilo u prednjem dijelu tijela kralješka. U stražnjem centru rotacije nije bilo dodatnog naprezanja na fasetnim zglobovima. Uz to je došlo do poboljšanja u pokretljivosti implantiranih proteza prilikom pomicanja centra rotacije prema stražnjem dijelu. Stražnja trećina donje ploče implantata ima konveksno oblikovanu površinu, dok je isto područje gornje ploče konkavno oblikovano, s ciljem međudjelovanja posmičnim silama. Implantat je djelomično ograničen, svojim dizajnom omogućuje maksimalne vrijednosti translacijskih pokreta od 1,5 mm.

Karakteristike Maverick implantata:

- Centar rotacije u stražnjem dijelu diska- omogućuje funkcionalni povrat stabilizacije; obnavlja normalnu kinematiku kralježnice; smanjuje opterećenje stražnjih zglobnih nastavaka.
- Metal-metal kontaktna površina- smanjena abrazivna pojava nastanka metalnih krhotina u usporedbi s metal-polimer zglobom; povećana pouzdanost; koristi se kobalt-krom-molibden legura koja odgovara standardnoj leguri prema ASTM F-1537.
- Fiksacija hidroksiapatitnim (HA) premazom- pospješuje proces koštane integracije s površinom implantata s odgovarajućom sekundarnom stabilnošću.

Dostupne su tri anatomske veličine: mala (S), srednja (M) i velika (L). Osim veličine proteze, visina implantata može varirati između 10, 12 i 14 mm i lordoze od 6, 9 i 12 stupnjeva

u skladu s anatomskim uvjetima. Ukupno je dostupno 18 veličina za gornju i 6 veličina za donju komponentu proteze (Slika 34.).



Slika 34. Dostupne veličine Maverick proteze [26]

Ispitivanjima su utvrđene sljedeće vrijednosti pokretljivosti: ekstenzija $3,4^\circ$, fleksija $5,4^\circ$, laterofleksiju $3,6^\circ$ sa svake strane i torzija $2,3^\circ$. Vrijednosti fleksije/ekstenzije su za 18%, a torzija za 19% manje od vrijednosti normalne, netaknute slabinske kralježnice. Samo su vrijednosti laterofleksije za 1% veće.



Slika 35. Maverick proteza [22]

Studija Le Hueca i suradnika iz 2004. godine je, na temelju jednogodišnjeg praćenja trideset pacijenata, kod 86% pacijenata potvrdila kliničku uspješnost samoga postupka. Samo kod jednog pacijenta (3,3%) je utvrđena komplikacija koja nije bila povezana sa samim implantatom. Nedavna studija je također potvrdila uspješnost postupka kod 75% bolesnika (64 pacijenata ukupno).

6.4 FlexiCore (Stryker) proteza

FlexiCore proteza (Slika 36.) ima fiksni centar rotacije zajedno s metal-metal kontaktom kuglice i čahure, čime slični Maverick protezi, ali njegova ograničena osna rotacija ga razlikuje od svih prethodno spomenutih diskova. Centar rotacije se nalazi u središtu proteze. Ploče su konveksnog, sfernog oblika koji im omogućuje prilagođavanje konkavnom tijelu kralješka. Vanjske površine ploča su prevučene titanom, debljine 1 mm, raspršenim plazmom za pospješivanje sraštanja kosti na implantat. Stabilnost je omogućena metalnim šiljcima na rubnim dijelovima s vanjskih strana ploča, visine 1,5 mm.


FlexiCore implantat može podnijeti maksimalnu kompresiju od 3 do 4 mm prije nego što dođe do otkazivanja funkcionalnosti ploča. Tijekom svakodnevnih aktivnosti može doći do kompresije od 1 mm, koje nastaju prilikom otklona tijela. Tijelo kralješka može podnijeti kvazistatičko tlačno opterećenje između 1500 N i 6000 N, a kod cikličkog opterećenja svega 1000 N uz održavanje nekoliko tisuća ciklusa.



Slika 36. FlexiCore proteza [27]

Krajnje ploče su oblikovane tako da svojim oblikom dobro nasjedaju u konkavno tijelo kralješka. Dostupne su dvije dimenzije ploča: 35-28 mm i 40-30 mm, gdje su dane dimenzije u lateralnom i anteriornom smjeru diska. Dostupno je 5 debljina diska, u rasponu od 14 mm do 18 mm. Smatra se da je dizajn u obliku slova D pogodan za pravilno sjedenje čovjeka. Ploče trebaju zauzimati dovoljno veliko područje tijela kralješka s ciljem smanjenja ukupnog kontaktnog naprezanja. Pokazalo se da je središnje područje ploče mehanički slabije od okolne kosti smještene u blizini kortikalnog nastavka kralješka. Središnji dio ploča je sfernog oblika, visine 1,5 mm, ona omogućava anteriorni ili anterolateralni pristup implantacije, osigurava

primarnu fiksaciju u tijelo kralješka, smanjuje kontaktno naprezanje na ploči implantata te tako smanjuje rizik od pojave dislokacija i migracije implantata. Donja površina gornje ploče sadrži cilindričnu osovinu koja je postavljena ispod sferične površine. Duljina osovine osigurava nepromijenjivi centar rotacije. Na donjoj ploči se nalazi cilindrični utor u koji ulazi polukuglasta čahura promjera 13 mm. Ispod gornje ploče se nalazi konusna prirubnica te s gornje strane kroz nju prolazi cilindrična osovina gornje ploče, a s donje strane predstavlja graničnik za kuglicu, onemogućavajući rotacije veće od $7,5^\circ$ gornje i donje ploče u odnosu na središnju liniju, uz smanjenje lateralne fleksije za 3° . Kuglica ima cilindričan provrt za prihvat osovine gornje ploče. Dijelovi FlexiCore proteze su prikazani na Slici 37.



Slika 37. Dijelovi FlexiCore proteze [28]

6.5 Mobidisc (LDR Spine) proteza

Mobidisc (Slika 38.) nastoji što bolje replicirati centar rotacije zdravog intervertebralnog diska, time da dopušta pomake slične kao i Charité disk. Implantat se sastoji od tri dijela: od dvije ravne metalne ploče s poroznim površinskim premazom od titana i od polietilenskog umetka. Može izvoditi ograničeni posmik u svim smjerovima tijekom kretanja segmenta i tako se prilagođava trenutnom centru rotacije, oponašajući fiziološke pokrete normalne jezgre. Proteza Mobidisc ima stražnji i donji centar rotacije povezan s 2,5 mm translacijom u svim smjerovima vodoravne ravnine omogućujući 6 stupnjeva slobode. Mobilna jezgra pomiče se naprijed i natrag prilikom fleksije i ekstenzije (12°), dopuštajući lateralnu fleksiju (10°) i rotaciju (7°). Intervertebralna rotacija (torzija) olakšana je translacijom, ali je

ograničena vlastitim ograničenjem (2,5 mm translacije i 7° torzije). Mobilnost središnje jezgre omogućuje prilagodbu gornje ploče tijelu kralješka.

Ploče su dostupne u tri veličine: 29/24, 34/27, 39/29, eliptičnog su oblika i izrađene od kobalt-krom legure. Šiljci na obje ploče omogućuju primarnu fiksaciju implantata. Gornja ploča ima konkavno donju površinu koja se prilagođava konveksnosti polietilenskog umetka. Gornja strana donje ploče je ravna i oblikovana tako da s četiri strane pridržava uložak i ograničava njegovu pokretljivost. Donja ploča postoji u tri verzije s 0, 5 i 10 stupnjeva lordoze.

Uložak od polietilena je izrađen od polietilena s ultra visokom molekulskom težinom (UHMWPE), ima ravnu bazu i sferni oblik promjera 15 mm. Uložak sadrži dva bočna krila čija je luksacija onemogućena graničnikom donje ploče implantata.

Na temelju studije koja je proučavala 40 pacijenata, prosječne dobi od 41 godine, 9 mjeseci nakon provedene implantacije Mobidisc proteze. VAS bolova u leđima smanjen je za 71% (7,46 do 2,18). Rezultat boli u nogama smanjen je za 72% (5,7 do 1,6). Oswestryev rezultat poboljšano je za 25% u 90,6% pacijenata, s 84,3% za više od 30% i 68,7% za preko 50%. Ocjena intenziteta boli smanjena je za 72%. Nije bilo loma implantata, migracije ili gubitka visine diska, osim jednog slučaja slijeganja implantata. Prosječni opseg pokreta (ROM) utvrđen u posljednjem praćenju bio je 8° za L4/L5 i 7° za L5/S1. Izvršena je jedna revizija implantata zbog trajnih bolova u nogama povezanih s pogrešnim postavljanjem proteze.



Slika 38. Mobidisc proteza [29]

6.6 Osvrt na rješenja stabilizacije kralježnice

Prilikom usporedbe prvih dviju i najčešće korištenih proteza, Charité III i ProDisc II, možemo uočiti biomehaničke razlike među njima. Prema dizajnu ProDisc-a, zbog fiksnog

centra rotacije postoji određena sagitalna translacija koja nastaje na implantatu tijekom fleksije i ekstenzije. Charité se razlikuje od ostalih implantata po tome što umetak nije povezan s metalnim pločama. To omogućuje translacijsko kretanje u svim smjerovima. Polimerni umetak u ProDisc-u stavlja se u donju metalnu ploču, međutim, umetak se u odnosu na nju može pomicati naprijed i natrag. U Mobidisc endoprotezi polimerni umetak može se kretati u svim smjerovima na poprečnoj ravnini, međutim njegovo kretanje ograničeno je s četiri vanjska graničnika na donjoj ploči. Maverick i Flexicore spadaju u skupinu MoM endoproteza izrađenih od CoCr legura. Razlika u radijusima konveksnosti donje ploče u odnosu na konkavnost gornje ploče u Mavericku osigurava translacijsku pokretljivost tijekom naklona ili hiperekstenzije. Ono što FlexiCore razlikuje su posebno oblikovane konveksne površine vanjskih komponenata. Konveksnost osigurava stabilnije postavljanje implantata u međukralježnički prostor. Svi implantati imaju porozni sloj na vanjskim pločama s ciljem poticanje rasta kostiju.

Demetropoulos i suradnici su u svojoj studiji proučavali kinematička svojstva slabinske kralježnice s ugrađenom Prodisc-L protezom. Ispitivani su nazubljeni nastavci koji se nalaze na vanjskoj strani ploča, koji su bili podvrgnuti momentima u rasponu od ± 10 Nm i opterećenjem od 200 N. Krivulje deformiranja i ROM su prikazane za fleksiju, ekstenziju, laterofleksiju i aksijalnu rotaciju. Studija je pokazala da je Prodisc-L obnovio pokrete fleksije i ekstenzije u usporedbi sa intaktnim stanjem kralježnice. Također je uzrokovao povećanje kuta lordoze na implantiranoj razini, ROM ekstenzije je smanjen, dok je ukupni ROM fleksije i ekstenzije ostao nepromijenjen. Povećani kut lordoze može uzrokovati povećanje opterećenja na fasetnim zglobovima koje se u određenoj mjeri može nadoknaditi vraćanjem visine intervertebralnog diska implantacijom proteze. Nije došlo do značajne promjene laterofleksije, dok je došlo do malog povećanja ROM-a u aksijalnoj rotaciji. Implantacija Prodisc-L proteze nije dovela do povećanja gibanja ili do povećanog naprezanja na susjednim segmentima.

Sličnu studiju su proveli Hitchon i suradnici sa Maverick protezom. Došlo je do povećanja ROM-a u svim ispitivanjima, ali unatoč porastu nije utvrđena statistička značajnost. Ova studija je pokazala da i Maverick proteza obnavlja pokrete kralježnice slične onima u intaktnom stanju.

Cunningham i suradnici su pokazali porast ROM-a aksijalne rotacije za 44%, koja se javljala prilikom implantacije Charité proteze. Zabilježili su porast i u svim ostalim ispitivanim pokretima. Implantat je obnovio pokrete intaktnog segmenta za fleksiju, ekstenziju i laterofleksiju. Smatraju da je uzrok povećanja aksijalne rotacije bio zbog načina implantacije prednjim pristupom. Istraživanjem je pokazano da je implantacijom TDR implantata došlo do

očuvanja kinematike kralježnice na operiranoj razini i susjednim segmentima u usporedbi sa slabinskim fuzijskim implantatima.

Ha i suradnici su proučavali utjecaj šiljaka na kinematiku slabinske kralježnice nakon implantacije Activ-L proteze. Gibanje, intradiskalni tlak i deformacija fasetnih zglobova su bili opterećeni momentom od 8 Nm uz konstantno tlačno prednaprezanje od 400 N. Rezultati su pokazali povećanje ROM-a prilikom fleksije i laterofleksije na operiranom području, a na susjednom nižem segmentu je zabilježeno povećanje ROM-a prilikom fleksije. Intradiskalni tlak je ostao nepromijenjen, ali je došlo do smanjenja tlaka intervertebralnog diska na susjednom donjem segmentu kod svih načina opterećivanja, međutim nije utvrđeno da se radi o statistički značajnom podatku. Deformacije faseta su se značajno smanjile na operiranoj razini prilikom fleksije i aksijalne rotacije. Zaključak istraživanja je da nije u potpunosti povraćen ROM nakon primjene Activ-L proteze.

Tablica 3. prikazuje pregled poznatih proteza umjetnog diska slabinske kralježnice. U tablici je također naveden proizvođač, klasifikacija, materijal i izvedba zglobne veze.

Dizajn umjetnog diska se gradi oko ležajeva s ciljem omogućavanja maksimalnog opsega pokreta (ROM-a) i najveće slobode gibanja. Razlikujemo jednodijelne ležajeve (1P), metal-metal (MoM- „Metal-on-Metal“) ili metal-polimer (MoP- „Metal-on-Polymer“). MoM i MoP ležajevi koriste kuglicu i čahuru. U Tablici 3. je također naveden dizajn ležaja prema vrsti proteze, odnosno on može biti mobilan, fiksirani, ograničeni ili 1P. Svi ležajevi osim 1P koriste kuglicu i čahuru. Fiksirani ležajevi ne sadrže pokretne dijelove već pokrete klizanja čahure preko kuglice, dok mobilni i ograničeni ležajevi imaju mogućnost kretanja dijelova kuglice.

Materijali korišteni kod proteze umjetnog diska su: legura kobalt-krom (CoCr), titan (Ti), dijamantni premaz (DLC), polietilen ultra visoke molekulske mase (UHMWPE), silikon i poliuretan-polikarbonatni elastomer (PU-PC). Titan obično služi kao premaz na kontaktnoj površini između kosti i ploče implantata. Ostali materijali se koriste za materijale ležajeva. Tablica 4. prikazuje pregled problema različitih materijala i njihovih utjecaja na neuspjeh implantata. Još uvijek nije dokazana prednost korištenja polietilenskih jezgra u svrhu ispunjavanja funkcije prigušenja opterećenja.

Tablica 3. Prikaz dostupnih umjetnih proteza sa prikazom klasifikacije, materijala, izvedbe zglobne veze i proizvođača [47]

Uređaj	Klasifikacija	Biomaterijali	Dizajn ležaja	Proizvođač
Charité	MoP	CoCr-UHMWPE	Mobilan	DePuy Spine
Prodisc-L	MoP	CoCr-UHMWPE	Fiksiran	DePuy Synthes
Activ-L	MoP	CoCr-UHMWPE	Mobilan	Aesculap
Mobidisc	MoP	CoCr-UHMWPE	Mobilan	LDR Medical
NuBac	PoP	PEEK-PEEK	Fiksiran	Pioneer
Maverick	MoM	CoCr-CoCr	Fiksiran	Medtronic
Kineflex	MoM	CoCr-CoCr	Mobilan	SpinalMotion
Flexicore	MoM	CoCr-CoCr	Ograničen	Stryker
XL-TDR	MoM	CoCr-CoCr	Fiksiran	NuVasive
Cadisc-L	Jedan komad (1P)	PU-csPC	1P	Rainer Technology
Freedom	1P	Ti ploče; jezgra od elastomera	1P	Axiomed
eDisc	1P	Ti ploče; jezgra od elastomera	1P	Theken
Physio-L	1P	Ti ploče; jezgra od elastomera	1P	NexGen Spine
M6-L	1P	Ti ploče; PU-PC jezgra sa UHMWPE vlakna	1P	Spinal Kinetics
LP-ESP	1P	Ti ploče; PUPC prevučeni silikonski gel s mikropukotinama	1P	FH Orthopedi

Tablica 3. daje pregled trenutnih tehnologija dostupnih danas na različitim tržištima. Iako svi imaju neke jedinstvene značajke, njihov je općeniti koncept dizajna poluograničeni TDR sa zglobnim površinama. Čini se da su klinički rezultati slični onima za Charité i ProDisc, međutim, temeljita usporedba dizajna implantata i povezanih kliničkih ishoda tek treba biti objavljena.

Tablica 4. Pregled uobičajenih problema različitih materijala i njihovih utjecaja što dovodi do neuspjeha implantata[47]

Vrsta veze	Materijal	Problemi	Efekti
Kuglica i čahura	CoCr	Habanje	Osjetljivost na metal, upala, osteoliza
		Metalozna	
		Nema apsorpcije udara	Kompresijska naprezanja na tijelu kralješka
	UHMWPE	Velike krhotine	Resorpcija kosti, osteoliza
		Plastična deformacija	
		Povećani ROM	Opterećenje zglobova i ligamenata
		Nema apsorpcije udara	Kompresijska naprezanja na tijelu kralješka
	PEEK	Migracija proteze	Biomehanička inkompatibilnost, naprezanje na očuvanom anulusu, potpuno iščašenje implantata
		Reakcija ploča implantata	Nekoliko bioloških reakcija

Zbog same činjenice da zamjena intervertebralnog diska protezom diska predstavlja relativno novi pristup rješavanju diskogene boli kralježnice, ne postoji velik broj dugoročnih studija koje bi detaljno navelo superiornost određenih vrsta proteza nad drugima. U malobrojnim dostupnim studijama su većinom obrađeni problemi Charité i ProDisc-L implantata te ne postoje konkretni podaci vezani za ostale vrste implantata.

7 RAZLOZI NEUSPJEHA IMPLANTATA

7.1 Degradacija implantata

Jedan od razloga neuspjeha implantata se odnosi na samu njegovu degradaciju. Postoje dva mehanizma razgradnje proteze diska, habanje i korozija te se očekuju u području zglobnih veza.

7.1.1 Metal-polimer

Usporedbom mobilnih i fiksnih MoP implantata (Prodisc-L i Charité) je ustanovljeno sljedeće: mobilni dizajn Charité proteze omogućuje pomicanje UHMWPE jezgre prilikom savijanja leđa i time smanjuje naprezanje stražnjih zglobnih nastavaka. Iako to implicira da je mobilan ležaj bolji dizajn zbog manjih opterećenja na zglobovima i susjednim kralješcima, testovi provedeni za 4 stupnja slobode gibanja (DOF) i 5 DOF pokazuju veći gubitak mase habanjem UHMWPE-a u dizajnu Charité proteze.

Mobidisc implantati su bili uklonjeni iz tijela pacijenta zbog upalnih reakcija koje su bile uzrokovane velikim UHMWPE česticama u području implantata. Iste takve manje čestice su pronađene i kod pacijenta s implantiranim Activ-L umjetnim diskom. Čestice UHMWPE-a, koje su nastale habanjem, su obično sfernog oblika i promjera između 0,5 i 10 mikrona. Iako UHMWPE nije kemijski reaktivan, a sferne čestice su također nereaktivne, čestice velikih veličina će uzrokovati upalne reakcije u tijelu pacijenta. Kao i kod zamjene endoproteze kuka, primijećene su ogrebotine u više smjerova i određeni prodor u polimer. Površinsko habanje i oštećenja su uočena u blizini središta jezgre te su rezultat adhezivnih odnosno abrazivnih mehanizama.

Određene dugotrajne studije Prodisc-L implantata su naišle na pojavu habanja kod metalnih ploča implantata. Ova pojava se također pojavila kod Activ-L, Charité i Mobidisc implantata. Središte UHMWPE jezgre su pokazivala mikroskopske ogrebotine nalik MoP implantata kuka i koljena. Prodiranje ogrebotina u polimernu jezgru povećava se razmjerno sa smanjenjem vremena implantacije. Međutim, studije su utvrdile da je ta šteta beznačajna. Rub jezgre bio je izložen opsežnoj plastičnoj deformaciji i lomu, što se ponekad uočava kod totalnih endoproteza koljena.

7.1.2 *Metal-metal*

U artroplastici kuka primijećeno je da su površine MoP ležajeva podvrgnute puno intenzivnijem habanju u odnosu na MoM ležajeve. Zglobovi od UHMWPE-a mogu habanjem proizvoditi preko 100 mikrona krhotina godišnje. MoM ležajevi su uvedeni kod zamjene endoproteze kuka s ciljem stvaranja manje krhotina habanjem i smanjenja osteoliza uzrokovanih tim krhotinama. Međutim, smanjenjem volumena habanja došlo je do povećanja broja krhotina zbog razlika u veličini čestica u materijalima. Iako MoP ležajevi imaju tendenciju bržeg habanja, što dovodi do većeg gubitka volumena, MoM ležajevi proizvode velik broj čestica koje su u rasponu od 10 do 119 nm. U usporedbi s veličinom čestica UHMWPE-a, koje su promjera reda mikrona, to znači znatno povećanje količine reaktivnih čestica i reaktivne površine krhotina. To je posebno štetno kada je ležaj izrađen od reaktivne legure na bazi kobalta, što predstavlja glavni razlog za zabrinutost prilikom primjene MoM ležajeva kod zamjene diska.

Iako je ograničenje volumetrijskog habanja poželjno, to nije sve što se mora uzeti u obzir. MoM ležajevi imaju tendenciju da proizvode više čestica, koje su mnogo manje od onih koje proizvodi MoP ležajevi. CoCr se koristi za ove ležajeve jer ima dobra mehanička svojstva, ima dobru tvrdoću i pasivan je u biološkom okruženju. Međutim, nije inertan. CoCr čestice koje nastaju prilikom habanja su kemijski reaktivne u tijelu te u kombinaciji s velikom površinom krhotina, čine čestice osjetljive na elektrokemijske procese, što može dovesti do korozije materijala i implantata unutar tijela.

MoM ležajevi prilikom habanja stvaraju tanke igličaste i vlaknaste čestice. Ovaj oblik čestica je kemijski reaktivniji u prirodi i pritom pridonosi stvaranju korozije, tribokorozije i toksičnih i bioloških reakcija, kao što su metaloza, pseudotumori, biološke reakcije, osteoliza i upale. MoM implantati smanjuju mogućnost pojave korozije i negativnog biološkog odgovora putem oksidnih pasivnih filmova. Ciklično opterećenje ovih implantata može dovesti do pojave tarne korozije, što može poremetiti oksidne filmove i ograničiti njihovu učinkovitost. Korozija je u tim implantatima često posljedica ovog tarnog habanja, što dovodi do propadanja oksidnog pasivnog filma. Korozivno trošenje obično stvara čestice kobalta ili kromovih oksida ili metalnih iona, koji se mogu nakupiti ili vezati za proteine u tijelu, što uzrokuje ozbiljne posljedice i negativni biološki odgovor, kao što su otrovne reakcije, nakupljanje metala i propadanje kostiju

7.1.3 Polimer-polimer

NuBac implantat koristi polimer-polimer (PoP) zglobnu vezu, koja zamjenjuje pulpoznu jezgru diska s ciljem minimiziranja određenih biomehaničkih nekompatibilnosti. Obično se ne primjenjuje ovakva vrsta ležaja zbog činjenice da tijelo ima prirodnu tendenciju izbacivanja takvih nadomjestaka jezgre. NuBac implantat je međutim pokazao nizak rizik od njegova izbacivanja iz tijela pacijenta. Također pokazuje i otpor njegovu izbacivanju, otpornost na zamor materijala i otpornost na habanje PEEK-a. Ispitivanja pokazuju da implantat nema uočljive krhotine habanja ili bilo kakav negativan biološki odgovor na implantaciju, ali postoje problemi s odbacivanjem implantata i biološkim reakcijama. Dugoročna klinička ispitivanja pokazala su neprihvatljivu stopu migracije implantata koji je u pretkliničkim ispitivanjima pokazao mali ili zanemarivi rizik.

7.1.4 Jednodijelni ležaj

Jednodijelni dizajn ležaja je tek nedavno razvijen za proteze diska s ciljem oponašanja prirodnog kretanja diska. Ovaj dizajn smanjuje broj površina na kojima može doći do njihova trošenja i smanjuje hipermobilnost zgloba. Oponaša svojstvo amortizacije prirodnog intervertebralnog diska zbog njegove izrade od znatno mekšeg elastomera.

Rani dizajn jednodijelnog ležaja pripada Acroflex implantatu. Ovaj dizajn koristi poliolefinsku gumu s ciljem oponašanja mehaničkog ponašanje prirodnog diska. Iako je uređaj testiran na biološku i biomehaničku kompatibilnost prije kliničkih ispitivanja, pacijenti su pretrpjeli puknuća materijala i kvara mehanizma koji su povezani sa zamorom materijala. Najnoviji dizajni koriste PUPC kao temeljni materijal koji ima duži vijek trajanja, prije nego što dođe do zamora. Čak i s poboljšanom elastomernom jezgrom, ovi uređaji i dalje mogu biti suočeni s neuspjehom zbog puknuća PUPC-a ili gubitka svojstva prijanjanja između različitih materijala (PUPC-Ti, Ti-kost ili PUPC-kost). Budući da su ti dizajni još uvijek u fazi razvoja, kako bi se procijenila otpornost na habanje i koroziju, kao i njegova učinkovitost, potrebno je provesti dugoročna ispitivanja.

7.2 Odziv tijela implantata

7.2.1 Biološki odziv

Biološki odgovor na proces habanja temelji se na broju čestica, veličini čestica, obliku čestica te na temelju kemijskog sastava krhotina implantata. To ukazuje da je biološki odziv ovisan o dizajnu ležaja i materijalu implantata. Materijalno neovisni odzivi uključuju upalu i osteolizu, koja uzrokuje destrukciju kostiju. Osteoliza u TDR implantatima prvenstveno je uzrokovana mikropokretanjem implantata i tjelesnim biološkim reakcija na habanje. Rast i održavanje kosti su rezultat ravnomjernih odziva rasta i resorpcije kostiju, za koje su zaslužni osteoblasti i osteoklasti. Krhotine ometaju homeostazu kostiju izazivajući upalnu reakciju koja potiče sazrijevanje osteoklasta i time povećava resorpciju kostiju. Kombinacija ovih procesa trošenja dovodi do povećanja stope trošenja s vremenom, zbog resorpcije koja olabavi implantat te tako stvara više prostora za izazivanje osteolize koja uzrokuje migraciju i pojavu krhotina.

Osteoliza predstavlja istaknuti način neuspjeha implantata, iako prema nekim studijama nije toliko raširena kod zamjena umjetnog diska zbog manjeg raspona pokreta nego kod endoproteze kuka i koljena, što bi ukazivalo na manje tragove habanja i manju pojavu krhotina. Ista studija također navodi opasnost od pojave resorpcije i upale kostiju uslijed neizravnog utjecaja kralježničkih implantata na osteoklastogenezu. Hallab u svojem istraživanju navodi da usprkos znatno većem volumenu habanja MoP implantata kuka, u odnosu na implantat kralježnice, MoM implantati kuka i umjetnog diska imaju usporedivu stopu habanja.

Problematici biološki odziv CoCr krhotina kod MoM ležajeva, uključuje metalozu, preosjetljivost na metal, stvaranje pseudotumora i vaskulitis te je on rezultat kemijske reakcije i oblika čestica. Ioni kobalta i kroma su kemijski reaktivni i stoga djeluju protuupalno.

7.2.2 Mehanički odziv

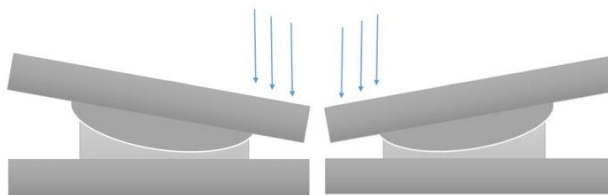
Problem koji implantat umjetnog diska odvaja od ostalih zamjena zglobova, leži u njegovoj složenoj funkciji intervertebralnog diska, koja osim što mora pružiti otpornost pokretima, isto tako mora smanjiti koncentraciju naprezanja na susjednim razinama kralježnice.

7.2.2.1 Kuglični zglob i čahura

Ova vrsta zglobne veze nastoji biti aksijalno kruta i nije dizajnirana da se odupire momentima savijanja ili rotacije, omogućujući time prirodne pokrete intervertebralnog diska.

To može imati utjecaj na opseg pokreta (ROM), lordozu po segmentima ili na naprezanje zglobova.

Glavni izbor inspiracije za implementaciju ovog mehanizma kod proteza diska je bio zamjena endoproteze kuka, gdje se javljaju i veća opterećenja i naprezanja nego što je to potrebno kod zamjene diska. Klizne površine se za MoM dizajn su CoCr-CoCr, a za MoP CoCr-UHMWPE. Kod CoCr legura je utvrđeno da prilikom njihova kontakta nastaju samo male količine krhotina materijala. Mehanizam rada je prikazan na Slici 39.



Slika 39. Mehanizam rada između kuglice i čahure [47]

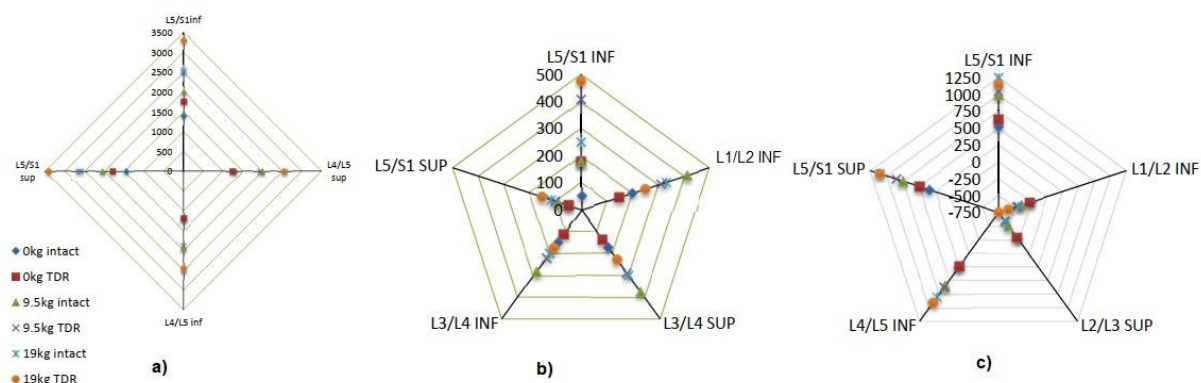
Među ograničenim brojem dostupnih izvještaja, Institut za kralježnicu na Državnom sveučilištu Ohio (OSU) koristio je hibridni biomehanički model za analizu funkcije slabinske kralježnice nakon implantacije Prodisc-L umjetnog diska pod različitim uvjetima vanjskog opterećenja. Model je bio promatran na svim razinama slabinske kralježnice te su vidljivi sljedeći podaci: opterećenje tijela kralježaka, ROM te sile u fasetnim zglobovima i ligamentima. Podaci su ispitani za stanje mirovanje, i za stanja podizanja 9,5 i 19 kg tereta. Kratice SUP i INF predstavljaju gornju i donju ploču implantata.

7.2.2.2 Naprezanja tijela kralježaka, fasetnih zglobova i ligamenata

Slika 40. prikazuje podatke sa srednjim vrijednostima različitih naprezanja donje i gornje ploče implantata, na implantiranoj razini slabinske kralježnice, za različite vrijednosti opterećenja. Podaci određene razine implantacije su prikazani istom bojom.

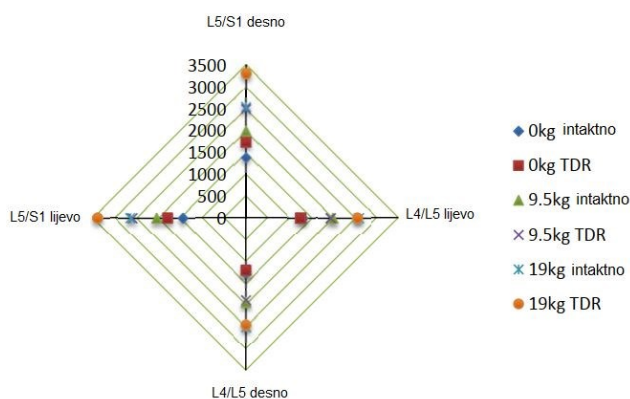
Studija je otkrila da su se na razini L5/S1 pojavile znatne razlike u performansama između TDR-a i prirodnog intervertebralnog diska. Na slici se može primijetiti da na nižim razinama slabinske kralježnice (L4/L5 i L5/S1) tlačne sile djeluju na kontaktnim tijelima kralježaka sa implantatom, koja se javlja zbog velike krutosti implantata i diskontinuiteta na kontaktnoj površini (Slika 41.). Sličan trend povećanja naprezanja tijela kralježaka je vidljiv i kod smičnog opterećenja tijela kralježaka u lateralnom smjeru. Smjer i iznos smicanja ovisi o obliku kralježnice. Budući da je otpor kretanju s TDR-om manji, javlja se manje posmično opterećenje

s TDR-a u usporedbi s intaktnim intervertebralnim disk u područjima zakrivljenosti kralježnice, što ukazuje na povećano opterećenje obližnjih ligamenata.



Slika 40. Opterećenje slabinske kralježnice sa prikazom rezultata na implantiranoj razini: a) tlačna opterećenja; b) smično opterećenje u lateralnom smjeru; c) smično opterećenje u anterior-posterior smjeru [47]

Najznačajnije povećanje opterećenje fasetnih zglobova implantacijom TDR proteze je zabilježeno na razini L5/S1. OSA studija je pokazala povećano opterećenje ligamenata i ROM-a u svim smjerovima, posebno na L4/L5 i L5/S1 razine implantacije. Najdrastičnija razlika u ROM-u dogodila se u transverzalnoj ravnini, prilikom uvijanja oko osi kralježnice. Slične rezultati se mogu naći i u provedenoj kadaveričnoj studiji, koja je također potvrdila da do najznačajnijeg povećanja opterećenja fasetnih zglobova dolazi prilikom laterofleksije i aksijalne rotacije. Povećanje opterećenja fasetnih zglobova i ROM-a može dovesti do prijeloma nastavaka kralježaka i do degeneracije susjednih kralježničkih segmenata.

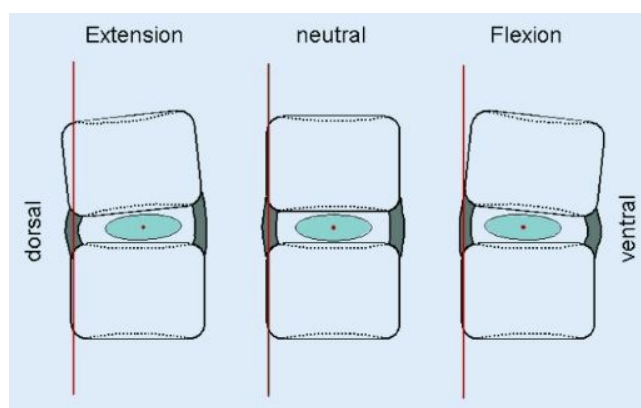


Slika 41. Prikaz opterećenja fasetnog intaktnog intervertebralnog diska i TDR-a ovisno o različitim opterećenjima [47]

8 BIOMEHANIČKA ANALIZA PROTEZE UMJETNOG DISKA

Proteza umjetnog diska ne može u potpunosti oponašati funkciju prirodnog i zdravog intervertebralnog diska u pogledu ispunjavanja funkcije amortizera i biomehaničkog oponašanja gibanja. Prirodni intervertebralni disk apsorbira udar u aksijalnom smjeru postiže dinamičkim promjenama pulpozne jezgre i fibroznog prstena te elastičnošću ploče od hijaline hrskavice. Primjenom postupka discektomije i ugradnjom metalnih ploča proteze, dolazi do gubitka navedenih funkcija.

Prilikom odabira implantata je potrebno odabrati njegovu optimalnu veličinu kako zbog prevelikih dimenzija ne bi došlo do stvaranja naprezanja na rubovima tijela kralježaka. Također može doći do prodiranja metalne ploče u kosti tijela kralješka, ukoliko je prije toga hijalina hrskavica agresivno uklonjena. Prirodni intervertebralni disk ima dinamično pomičan centar rotacije, koji uslijed fleksije i ekstenzije reducira translaciju i pojavu velikih smičnih i tlačnih sila u fasetnim zglobovima. Također postoje i promjene u položaju centra rotacije u kраниокаудалном smjeru, zbog čega se ono kreće ovalnom putanjom između maksimalne ekstenzije i fleksije. Prilikom laterofleksije slabinske kralježnice javljaju se određeni kompenzacijski pokreti pulpozne jezgre. Slika 42. prikazuje promjenu centra rotacije zdravog intervertebralnog diska prilikom fleksije i ekstenzije.

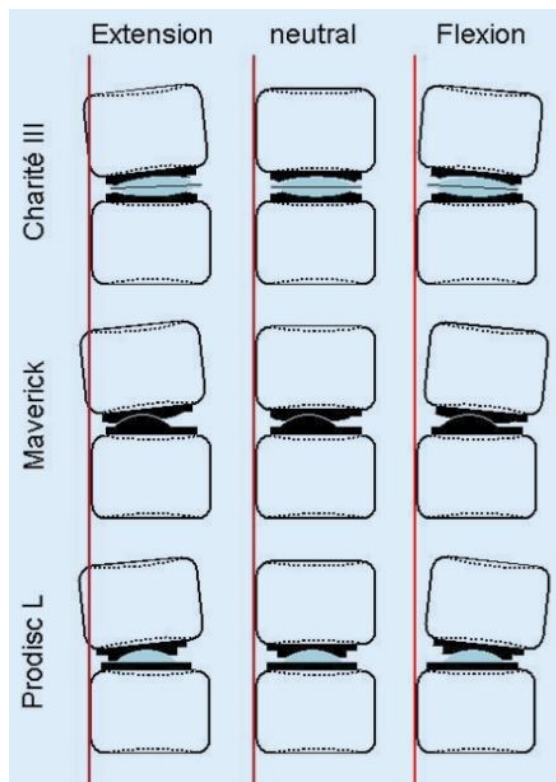


Slika 42. Pojednostavljeni prikaz dinamično pomičnog centra rotacije zdravog intervertebralnog diska [30]

Charité proteza uzrokuje najmanje translacije centra rotacije i do određene mjere oponaša pokrete intervertebralnog diska. S obzirom na relativan položaj njihovog centra rotacije, implantati se moraju implantirati u blizini stražnjeg ruba tijela kralješka, s ciljem oponašanja centra rotacije prirodnog intervertebralnog diska. Maverick proteza nastoji ispuniti

ovaj zahtjev zglobnim uležištenjem u donjoj ploči implantata. Slika 43. prikazuje položaj centra rotacije prilikom ekstenzije i fleksije za različite modele proteza.

Zbog izraženog nagiba prema naprijed i prema dolje, biomehanički najzahtjevnije područje intervertebralnog diska predstavlja lumbosakralni prijelaz (L5/S1), zbog djelovanja najvećih smičnih sila na implantat. Ovdje je posebno važno tijekom implantacije odabrati pravilan kut lordoze ploče implantata, kako bi se smanjile smične sile koje pogoduju migraciji ili dislokaciji implantata.



Slika 43. Prikaz različitih translacijskih komponenta prilikom fleksije i ekstenzije TDR implantata [30]

Kvaliteta i količina pokreta nakon potpune zamjene diska mogu utjecati na segment pokreta fasetnih zglobova i na kontaktnu površinu između kosti i implantata. Biomehanička procjena omogućuje nam utvrđivanje kinematike segmenta pokreta kao i susjednih segmenata nakon provedene totalne artroplastike diska.

Biomehanika TDR implantata će biti objašnjena na primjeru Charité proteze. Parametri koji se obično koriste za opis kinematike kralježnice su mjesto trenutnih osi rotacije (IAR) i opseg pokreta (ROM), a oba su povezana s dizajnom proteze diska. Položaj točke trenutne rotacije osi (IAR) nije stalan i mijenja se ovisno o položaju zgloba. Ahrens je izvršio *in vitro* procjenu pokretljivosti segmenta L4/L5, gdje je otkrio sličnu pokretljivost između intaktnih

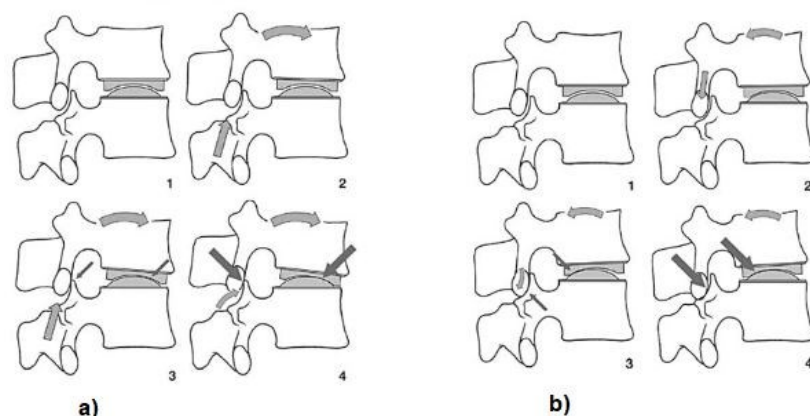
segmenata i onih sa implantiranom Charité protezom, u smjeru fleksije, ekstenzije, i laterofleksije u obje strane (Tablica 5.). Samo su podaci o ROM-u u torziji za momente veće od 5 Nm različiti, ali se smatra da je to posljedica povezana sa samim postupkom implantacije. David i Lemaire su u srednjoročnim i dugoročnim studijama potvrdili da je implantacijom došlo do zadržavanja pokreta.

Tablica 5. ROM (\pm SD) na razini L4/L5 [23]

	Maksimalno opterećenje (Nm)	Intervertebralni disk (°)	Charité umjetni disk (°)
Ekstenzija	12	3,49 (0,82)	3,27 (0,83)
Fleksija	12	7,72 (1,74)	9,78 (1,48)
Laterofleksija ulijevo	8	2,78 (1,78)	2,37 (0,57)
Laterofleksija udesno	8	5,24 (2,54)	7,41 (2,65)
Torzija	7	1,66 (0,74)	3,01 (0,73)

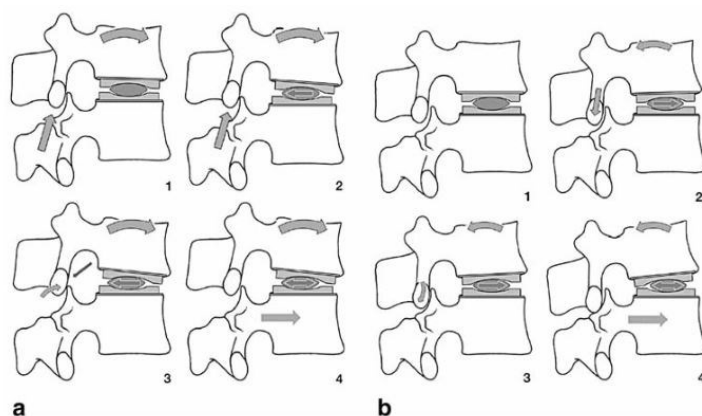
Tijekom fleksije se u intervertebralnom segmentu odvijaju dvije vrste pokreta: dolazi do gibanja središta jezgre u dorzalnom smjeru i translacije kranijalnog tijela kralješka u ventralnom smjeru. Glavni pokreti fleksije i ekstenzije intervertebralnog segmenta su sagitalna rotacija i translacija. Charité proteza prilikom aksijalne kompresiji može uzrokovati pokrete aksijalne translacije, koje su omogućene zbog modularne klizne jezgre diska proteze koja nije pričvršena ni na jednu ploču implantata. Slika 44. i Slika 45. prikazuju pokrete fiksiranog i mobilnog ležaja proteze prilikom pokreta fleksije i ekstenzije.

Ako tijelo kralješka klizi prema naprijed, inferiorni zglobovi nastavci se odupiru superiornim zglobovima donjeg tijela kralješka. Ovaj se otpor prenosi na tijelo kralješka putem pedikula, što uzrokuje interakciju između prednjeg trupa sa stražnjim segmentima kralješka. Umjetni disk mora omogućiti navedene pokrete da ne dođe do pojave mehanički nepovoljnih naprezanja zigapofizealnih zglobova i umjetnog diska. Adams i suradnici izračunali su da disk doprinosi 29% otporu fleksiji, dok kapsula doprinosi 39%, a ligamenti 32%. Stoga strukture mekog tkiva pod djelovanjem velikog naprezanja moraju imati kompenzirajući element u prednjem trupu kralješka, kako bi se izbjegle deformacije i štetni pokreti. Kompenzirajući element u prirodnom disku predstavlja pulpoznu jezgru, dok u Charité protezi pokretnu kliznu polimernu jezgru koja definira pokrete interakcijom između mekog tkiva, fasetnih zglobova i same geometrije dizajna implantata.



Slika 44. Fiksirani dizajn ležaja prilikom: a) fleksije kralježnice, b) ekstenzije kralježnice [23]

Klizna komponenta omogućuje prilagođavanje dvaju susjednih tijela kralješaka jedno drugome i minimizira rizik od pojave naprezanja u zigapofizealnim zglobovima. Ispravna biomehanička funkcija i najbolji mogući odnos između prednjih (ugrađenih implantata) i stražnjih elemenata zahtijeva pravilno postavljanje implantata, odnosno, središnje pozicioniranje u sagitalnoj i koronalnoj ravnini. Ovo je jedan od osnovnih zahtjeva za uspješnu zamjenu diska, koji je izrazito važan zbog izbjegavanja naprezanja fasetnih zglobova, dokumentiranih u kliničkim izvješćima.



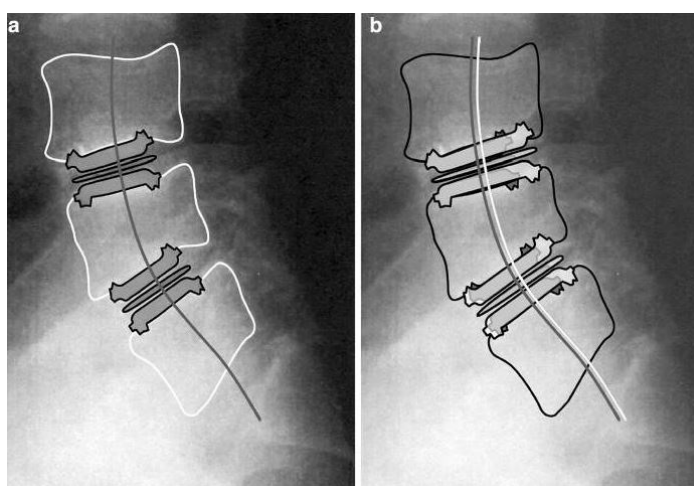
Slika 45. Pokreti klizne jezgre proteze prilikom: a) fleksije kralježnice, b) ekstenzija kralježnice [23]

Čini se da je upravo održavanje dobre pokretljivosti vrlo važno za uspjeh kirurškog liječenja protezom intervertebralnog diska. U retrospektivnoj studiji provedenoj na 42 pacijenta, Huang i suradnici ispitivali su vezu između raspona dobivenih pokreta i radioloških znakova degeneracije povezujućeg segmenta kao i svih kliničkih simptoma koji su se pojavili nakon prosječno 8,7 godina, nakon ugradnje proteze. Samo u bolesnika s pokretljivošću

manjom od 5% u segmentima L4/L5 ili L5/S1 tijekom pokreta fleksije i ekstenzije, dogodile su se radiološke promjene koje nisu bile popraćene nikakvim simptomima. Trenutno se raspravlja u kojoj mjeri prekomjerna pokretljivost ima suprotan učinak na pokretne segmente i zašto uzrokuje nefiziološku biomehaničku situaciju. Putzier navodi pojavu spontanih fuzija u operiranim segmentima kod 60% pacijenata s razdobljem praćenja od 17 godina.

LeHuec i suradnici pokazali su da ne postoji razlika u apsorpciji udara koju pruža tvrda polimerna jezgra ili implantata s metal-metal zglobnom vezom. Također su uočili bolji postoperativni učinak na pacijentima s nižim stupnjem degeneracije stražnjih mišića. Cinotti i suradnici su izvijestili o pojavi većeg ROM-a kod pacijenata koji su započeli rehabilitaciju u usporedbi s pacijentima koji su 3 mjeseca koristili ortožu.

Potrebno je precizno definirati zahtjeve koje bolesnici moraju ispuniti za operativnu intervenciju. Kod Prodisc proteze su najbolje rezultate ostvarili pacijenti koji su imali degenerativne bolesti i prolaps hernije diska s izraženom križoboljom. Bolji funkcionalni ishodi su dobiveni kod pacijenata mlađih od 40 godina. Povoljnije zabilježeni rezultati za postupke zamjene diska s Charité diskom u bolesnika s izoliranom bolešću diska u usporedbi s pacijentima s degenerativnom bolesti na više razina, što se može pripisati pretjeranoj distrakciji zbog segmenta bikonveksnog UHMWPE uložka u multisegmentalnim slučajevima. Prilikom multisegmentalne zamjene diska dolazi do povećanje nestabilnosti rotacije kao i povećanje opterećenja na stražnje zglobove te su takve višerazinske zamjene diska imale značajno veću stopu komplikacija i lošiji ishod na srednjoročne rezultate u odnosu na monosegmentalne intervencije. Slika 46. prikazuje lošeg i pravilnog odabira veličine proteze.



Slika 46. a) Primjer lošeg odabira veličine Charité proteze; b) pravilno odabrana veličina proteze [44]

9 KONSTRUKCIJSKI ZAHTJEVI

Prilikom oblikovanja proteze, potrebno je oblikovati biomehanički prihvatljivu protezu koja može vratiti lokalnu funkciju kralježnice, a istovremeno uzrokovati minimalno štetne uvjete u okolnom tkivu.

Kako bi proteza intervertebralnog diska mogla optimalno ispunjavati svoju funkciju i osigurati trajnost u tijelu pacijenta, potrebno je prilagoditi njezin dizajn sljedećim zahtjevima:

- Dizajn treba u velikoj mjeri očuvati prirodnu pokretljivost slabinske kralježnice te prigušiti i ravnomjerno rasporediti aksijalne sile.
- Zglobne površine kralježaka moraju izdržati opterećenje bez pojave zamora ili frakture.
- Visoka otpornost na abraziju i minimalno trenje između zglobnih komponenata.
- Dizajn mora biti tako oblikovan da minimizira rizik olabavljenja komponenti.
- Potrebno je povećati kontaktnu površinu za optimalnu raspodjelu tlaka.
- Potrebno je povećati radijus zakrivljenosti, koji je povezan sa djelomičnim rasterećenjem zglobnih površina.
- Potrebno je omogućiti različite dimenzije veličina proteza intervertebralnog diska ovisno o primijenjenoj razini slabinske intervencije.
- Proteza mora imati dva oblika stabilnosti: s jedne strane primarna stabilnost koja se odnosi na fiksaciju postignutu neposredno nakon implantacije, i sekundarna stabilnost koja proizlazi od oseointegracije kosti. Primarna i sekundarna stabilnost namijenjene su sprječavanju subluksacije, utonuća i dislokacije proteze.
- Biokompatibilni materijali: polimerne komponente moraju biti izrađene od polietilena ultra velike molekulske mase (UHMWPE), a metalne komponente od titana, nehrđajućeg čelika ili kroma. Za poticanje urastanja kosti, površinske ploče moraju imati porozni sloj titana ili premaz kalcijeva fosfata ili hidroksiapatita.

Kako bi se projektirao ili procijenio bilo koji umjetni uređaj za zamjenu diska slabinske kralježnice, prvo je potrebno razumjeti biomehaniku kralježničnog zgloba. Dizajn proteze pokušava samo zamijeniti oboljeli ili neispravni intervertebralni disk, ali i stupiti u interakciju s preostalim anatomskim strukturama u nastojanju da se postigne stabilnost uređaja i funkcionalnu artikulaciju.

U danoj tablici u nastavku su ocjenjena postojeća rješenja kod implantanata na tržištu prema zahtjevima važnim za konstrukciju istih









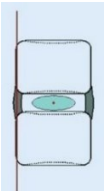
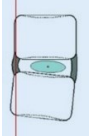




Tablica 6. Ocjena rješenja važnih zahtjeva kod postojećih implantata

	Charité III	Prodisc II	Maverick	Flexicore	Mobidisc
Materijal implantata	-	-	+	+	-
Centar rotacije	+	-	+	-	+
Geometrija implantata	+	+	-	-	+
Način raspodjele opterećenja	+	+	+	+	+
Složenost proteze	-	-	+	-	-
Način odvoda krhotina	-	-	+	-	-

Nakon usporedbe izvedbe rješenja pojedinih konstrukcijskih zahtjeva kod već postojećih implantanata, evidentno je da je prema navedenim kriterijima ocjenjivanja najbolji implantat "Maverick". Važno je napomenuti da ovaj implantat sadrži samo dva dijela, što uvelike pojednostavljuje konstrukciju te naposljetku i samu ugradnju. Ima fiksno središte rotacije koje se nalazi na stražnjem dijelu proteze i smanjeni je abrazivni utjecaj korištenjem metal-metal dodirnih površina. Zbog položaja osi rotacije, omogućena je povoljna raspodjela naprezanja unutar implantata. Ukoliko dođe do nastanka krhotina, osigurana je odvodnja istih sa tjelesnom tekućinom pomoću postojećih kanala unutar samog implantata.

U nastavku je prikazana tablica u kojoj su predstavljena rješenja nekih konstrukcijskih zahtjeva. Na temelju iste će nastati koncepti koji će biti prikazani u nastavku.

Tablica 7. Rješenja konstrukcijskih zahtjeva

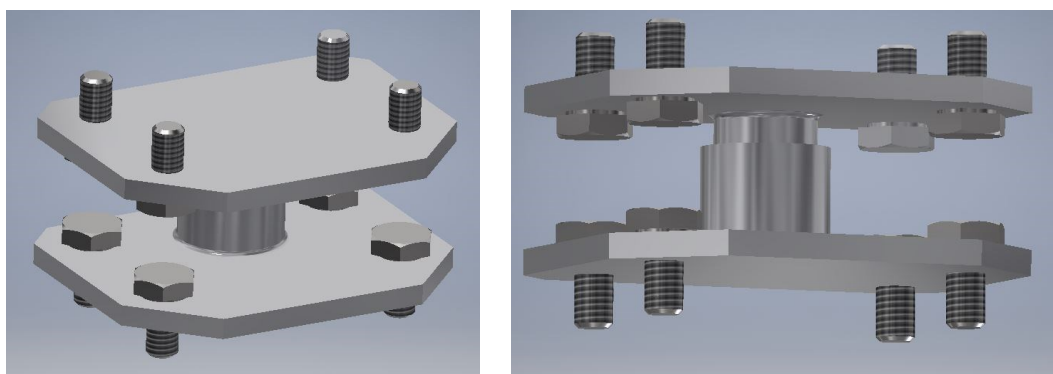
Prijenos opterećenja omogućiti	Sferni oblik [59] 	Nazubljeni nastavak [25] 	Osovina [58] 
Materijal	Metal-metal	Metal-polimer	Polimer-polimer
Način pričvršćivanja na kralješke	Oblikom [25] 	Vijčani spoj [60] 	
Odvod krhotina	Kanali [57] 		
Pozicioniranje umetka	Oblikom [58] 	Vijčani spoj [60] 	
Položaj centra rotacije	U središtu [30] 	Zamaknuti centar rotacije [30] 	
Translaciju omogućiti	Oblikom [58] 	Vijčani spoj [60] 	
Rotaciju omogućiti	Sferni oblik [59] 	osovina [58] 	

9.1 Koncepti

Na temelju tablice s rješenjima postojećih konstrukcijskih zahtjeva, nastali su sljedeći koncepti koji će biti razrađeni u nastavku.


9.1.1 Koncept A

Kako bi se smanjio abrazivni utjecaj, a uslijed toga i pojava krhotina u sustavu, kao materijal implantata je odabrana kombinacija metal-metal. Usto je poznato da se korištenjem ove kombinacije materijala smanjuje mogućnost pojave infekcije u tijelu. Cijela proteza se sastoji od dva kompaktna dijela koji se vijcima pričvršćuju na susjedne kralješke. Proteza ima pravokutan oblik ploča sa skošenjima na rubovima. Slike 47. i 48. opisane proteze se nalaze u nastavku.



Slika 47. Koncept A

Centar rotacije se nalazi u stražnjem dijelu implantata. Od gibanja je u ovom slučaju dopuštena samo rotacija koja se ostvaruje pomoću osovinastog nastavka na gornjoj ploči. Ovakvim odabirom dizajna smanjena je pokretljivost kralježaka, ali je ujedno i zbog toga smanjen rizik od habanja.

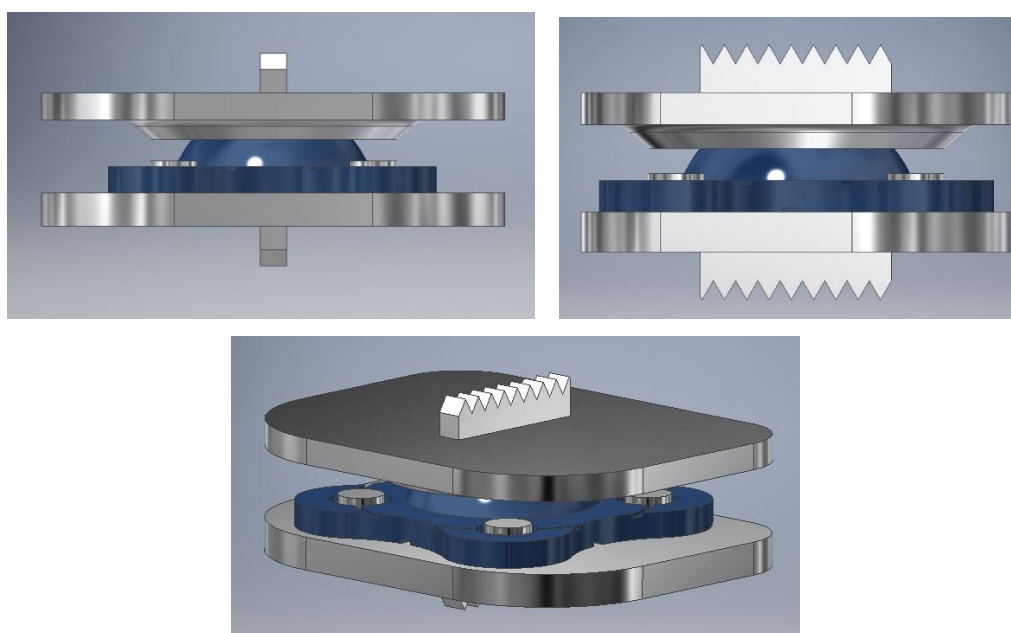


Slika 48. Koncept A: smještaj centra rotacije u oba pogleda

9.1.2 Koncept B

Zbog osteolize povezane s polietilenskim trošnim krhotinama i potrebe za implantacijom u pretežito mlađim pacijentima, poduzete su aktivnosti usmjerene na razvoj strukture endoproteze koja bi mogla oblikovati tip artikulacije metal-metal.


Proteza se sastoji od dvije rubne ploče između kojih se nalazi umetak. Obje ploče karakterizirane su eliptičnim oblikom sa zaobljenim rubovima. Posebnim oblikovanjem vanjske površine gornje ploče osigurava se odgovarajući raspon pokreta endoproteze i istovremeno štiti da ne dođe do iščašenja endoproteze. Prijedlog rješenja umjetnog diska je prikazan na Slici 49.




Slika 49. Prijedlog rješenja umjetnog diska

Donja ploča sadrži 4 zatika koji omogućuju translacijske pomake i prilagođavanje položaja rotacijske osi prilikom pokreta. Visine zatika je odabrana tako da ne ograničava anatomsku pokretljivost implantiranog mobilnog segmenta. Zglobni dio umetka omogućuje i pokrete laterofleksije kako bi se bolje prilagodio pokretima slabinskih kralježaka. Umetak sadrži provrte većeg promjera od promjera zatika i sadrži udubljeni sustav kanala, koji omogućuje odstranjenje tjelesne tekućine i krhotina, koje nastaju kao produkt procesa habanja. Zbog potrebe da se zadovolji odgovarajući kut lordoze, zamišljeno je da je donja ploča neravna i određenog skošenja, ovisno o kutu lordoze pacijenta. Vanjske površine gornje i donje ploče imaju izravan kontakt s koštanim tkivom tijela kralješka te stoga sadrže nazubljene nastavke koji pospešuju primarnu stabilnost. Za zadovoljavanje sekundarne stabilnosti je namijenjen

tanki porozni sloj titana koji pospješuje proces oseintegracije kosti. Opterećenje se prenosi s gornjeg na donji kralježak putem sfernog zgloba umetka te se prenosi po obodu. Slika 50. i Slika 51. prikazuju komponente umjetnog diska.



Slika 50. Prikaz dijelova umjetnog diska



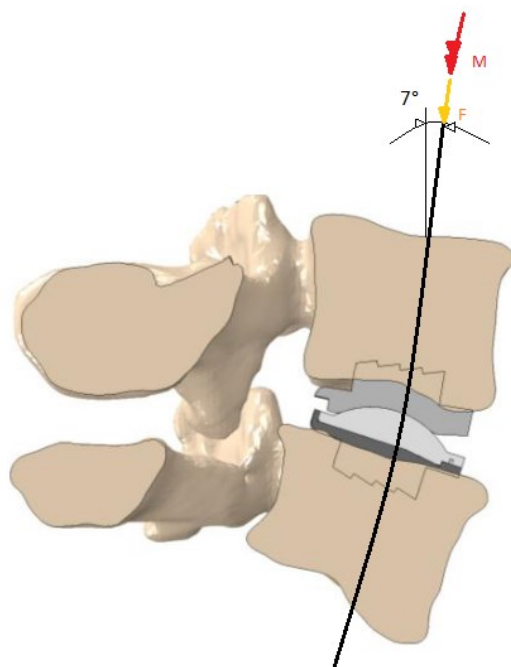
Slika 51. Umetak umjetnog diska

Kao optimalan koncept je odabran koncept B. Premda su oba implantata napravljena od materijala metal-metal, koncept B ima više prednosti u odnosu na koncept A. Kao što je već i ranije dokazano, posebice kod implantacije totalnih endoproteza kuka, korištenjem metal-metal artikulacije zgloba, dolazi do smanjenja stvaranja krhotina habanjem i smanjenog rizika od pojave osteolize uzrokovane istima. Kod postupka abrazije, uslijed otkrivanja čestica metala, koncept B omogućuje odvodnju istih. Koncept A ima ploče provokutna oblika i sa skošenim rubovima, dok koncept B ima zaobljene rubove u obliku slova D za koji se smatra da je povoljniji zbog prilagodbe obliku tijela kralješka. Što se tiče mogućnosti gibanja, koncept A omogućuje samo rotacijsko gibanje, a kod koncepta B je omogućeno rotacijsko i translacijsko gibanje, kao i mogućnost bočnog savijanja, što je važno kako bi se implantat lakše prilagodio

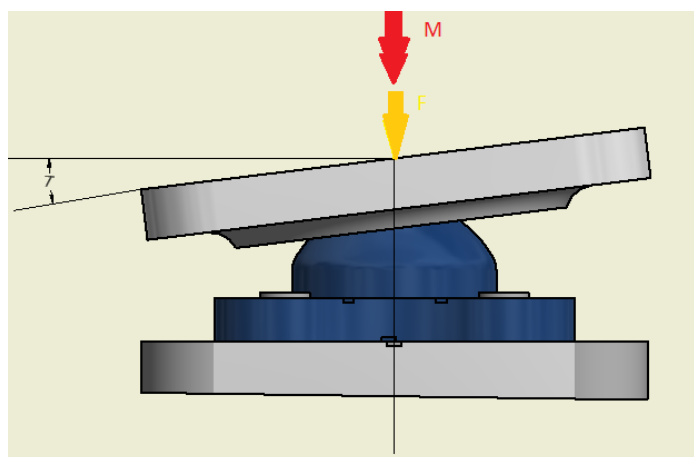
ostalim kralješcima nakon ugradnje i time omogućio što prirodnije pokrete slabinske kralježnice. Iako koncept A ima bolji smještaj centra rotacije, isto tako nemogućnošću bočnog savijanja uzrokuje djelomično ukrućivanje segmenata u području implantacije te iz tog razloga nalikuje na kavezne implantate. Koncept B ima povoljniju raspodjelu naprezanja unutar sustava što omogućava prvenstveno njegova geometrija. Za pričvršćivanje implantata uz susjedne kralješke kod koncepta A se koriste vijci, a kod koncepta B je problem riješen pričvršćivanjem oblikom tj. nazubljenim nastavcima. Za daljnji proračun pomoću metode konačnih elemenata odabire se bolji koncept, a to je u ovom slučaju koncept B.

9.2 Funkcionalna analiza umjetnog diska

Gornja površina četvrtog slabinskog kralješka opterećena je tlačnom silom prednapreznja, koja prati smjer prirodne lordoze slabinske kralježnice, u smjeru osi z, u iznosu od 1000 N. Ova sila simulira težinu gornjeg dijela tijela osobe težine 70 kg te se smatra da ima sličan stabilizacijski učinak kao i lokalni mišići. Na kralježnicu djeluje i moment uvijanja u iznosu od 7,5 Nm te će ova opterećenje biti uzeta u obzir u analitičkom proračunu (Slika 52. i Slika 53.).



Slika 52. Pojednostavljeni prikaz djelovanja opterećenja na kralježni



Slika 53. Djelovanje opterećenja izravno na umjetni disk

Ovaj problem opterećivanja će se promatrati kao sferna ljuska. Ljuska je dio kontinuuma koji je omeđen s dvije zakrivljene plohe, a razmak između ploha mali je u odnosu na ostale dimenzije. Razmak između ploha predstavlja debljinu ljuske koja može biti promjenjiva ili konstantna. Srednja ploha je ploha koja raspolavlja debljinu. Svaka ljuska može biti zatvorena ili omeđena rubom. Geometrija ljuske potpuno je zadana ako je ona određena rubom, debljinom i srednjom plohom. Vrijede sljedeće pretpostavke o deformiranju [61] :

- pretpostavlja se da je debljina ljuske h mala u odnosu na polumjere zakrivljenosti ($\frac{h}{R} \ll 1$);
- debljina stijenke je konstantna ili se neznatno mijenja ($\frac{\partial h}{\partial R} \leq \frac{h}{R} \ll 1$);
- pretpostavljaju se mali pomaci i male deformacije;
- naprezanja u pravcu normale na srednju plohu zanemaruju se;
- materijal je izotropan, homogen i linearno elastičan;
- opterećenje je statičko.

Gornja ploča će biti promatrana kao sferna ljuska, čija je debljina jako mala u odnosu na polumjer zakrivljenosti ($\frac{h}{R} = \frac{0,5}{8} = 0,0625 \ll 1$). Debljina ljuske nije konstantna, ali u svakom slučaju zadovoljava navedeni kriterij.

9.2.1 Membransko stanje naprezanja

Za sfernu ljusku su zadane sljedeće dimenzije:

$$R = 8 \text{ mm},$$

$$h = 0,5 \text{ mm},$$

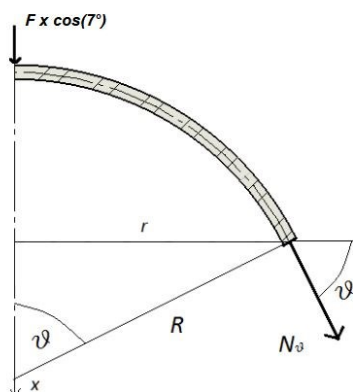
a uz pretpostavku da je materijal linearno elastičan uzete su sljedeće vrijednosti za modul elastičnosti E i Poissonov faktor ν (Tablica 12.)

$$E = 230\,000 \text{ MPa}$$

$$\nu = 0,29$$

Za sfernu ljusku glavni polumjeri zakrivljenosti su međusobno jednaki prema pa vrijedi $r_1 = r_2 = R = 8 \text{ mm}$. Za izračunavanje meridijalne i cirkularne sile, potrebno je napisati jednadžbu ravnoteže svih sila duž osi x . Prema slici 54. slijedi:

$$\sum F_x = 0 \quad N_\vartheta(\vartheta) \cdot \sin(\vartheta) \cdot 2r(\vartheta)\pi + F \cdot \cos(7^\circ) = 0. \quad (1.1)$$



Slika 54. Membransko opterećenje sferne ljuske

Prema slici 54. također vrijedi:

$$r(\vartheta) = R \cdot \sin(\vartheta) \quad (1.2)$$

Uvrštavanjem izraza (1.2) u (1.1) slijedi da je meridijalna sila konstantna i jednaka:

$$N_\vartheta = \frac{-F \cdot \cos(7^\circ)}{2\pi} = \frac{-1000 \cdot 0,9925}{2\pi} = -157,9686 \text{ N/mm}. \quad (1.3)$$

Uvrštavanjem (1.3) u izraz jednadžbe ravnoteže membranskih sila [61]:

$$\frac{N_\vartheta}{r_1} + \frac{N_\varphi}{r_2} = p_n. \quad (1.4)$$

Pri čemu je $p_n = p$ označava opterećenje projicirano u smjeru normale.

Nakon uvrštavanja (1.3) u (1.4) uz uvjet da je $p = 0$, dobijemo cirkularnu silu:

$$N_{\varphi} = p \cdot R - N_{\vartheta} = -N_{\vartheta} = 157,9686 \text{ N/mm.} \quad (1.5)$$

Kako su meridijalna i cirkularna sila jednakog iznosa, naprezanja su im također jednaka:

$$\sigma_{\varphi} = \frac{N_{\vartheta}}{h} = \sigma_{\vartheta} = \frac{157,9686}{0,5} = 315,9373 \text{ MPa.} \quad (1.6)$$

Preostaje još samo da se izračunaju membranski radijalni pomak i kut zakreta koji se dobivaju iz sljedećih izraza definiranih za sfernu ljusku [61]:

$$u_{rm}(\vartheta) = \frac{R \cdot \sin(\vartheta)}{E \cdot h} (N_{\varphi} - \nu \cdot N_{\vartheta}), \quad (1.7)$$

$$\alpha_m(\vartheta) = \frac{1}{E \cdot h} \left\{ \frac{dN_{\varphi}(\vartheta)}{dx} - \nu \frac{dN_{\vartheta}(\vartheta)}{dx} - (1 + \nu) \cdot \cot(\vartheta) \cdot [N_{\vartheta}(\vartheta) - N_{\varphi}(\vartheta)] \right\}. \quad (1.8)$$

Partikularno rješenje za kut zakreta glasi [61]:

$$\alpha_m(\vartheta) = \frac{du_{rm}(\vartheta)}{dx} = 0. \quad (1.9)$$

Na rubu ljuske, pri čemu je $\vartheta_0 = 90^\circ$, dobiva se:

$$u_{rm}(90^\circ) = 0,007802 \text{ mm,} \quad (1.10)$$

$$\alpha_m(90^\circ) = 0. \quad (1.11)$$

9.2.2 Djelovanje momenta uvijanja

Torzijski moment tromosti I_t i torzijski moment otpora W_t se računaju prema [61]:

$$I_t = \frac{4 \cdot A_0^2}{\oint \frac{ds}{t}}, \quad (1.12)$$

$$W_t = 2 \cdot A_0 \cdot t_{\min}. \quad (1.13)$$

Maksimalno posmično naprezanje τ_{\max} računamo [61]:

$$\tau_{\max} = \frac{M_t}{W_t} = \frac{M_t}{2 \cdot A_0 \cdot t_{\min}} = \frac{7500}{16\pi} = 149,2078 \text{ MPa.} \quad (1.14)$$

Preostaje još samo izračun relativnog kuta uvijanja ϑ [61]:

$$\vartheta = \frac{M_t}{G \cdot I_t} = \frac{7500}{396551,7241 \cdot 64\pi} = 0,000094065 \text{ mm}^{-1}, \quad (1.15)$$

Gdje se modul smicanja G dobije na sljedeći način [61]:

$$G = \frac{E}{2(1+\nu)} = \frac{230000}{2(1+0,29)} = 396551,7241 \text{ MPa.} \quad (1.16)$$

Tablici 12. sadrži vrijednosti modula elastičnosti E i Poissonova koeficijenta ν .

10 METODA KONAČNIH ELEMENATA

Klasične metode rješavanja problema kontinuiranih sustava temelje se na rješavanju diferencijalnih jednadžbi čije je analitičko rješenje moguće dobiti samo za jednostavnije slučajeve. Stoga se koriste približne numeričke metode za rješavanje diferencijalnih jednadžbi gdje se one zamjenjuju sustavom algebarskih jednadžbi. Metoda konačnih elemenata numerička je metoda koja se temelji na fizičkoj diskretizaciji kontinuuma. Kada se razmatra kontinuum, radi se o tijelu s beskonačno stupnjeva slobode gibanja. Diskreditacijom kontinuuma, tijelo s beskonačno stupnjeva slobode zamjenjuje se diskretnim modelom međusobno povezanih elemenata s ograničenim brojem stupnjeva slobode. Tim postupkom razmatrani kontinuum postaje mreža konačnih elemenata. Konačni elementi povezani su točkama na konturi koje se nazivaju čvorovi [53].

Stanje u svakom elementu, kao što su npr. polje pomaka, deformacija, naprezanja, opisuje se pomoću interpolacijskih funkcija. Te funkcije moraju zadovoljavati odgovarajuće uvjet da bi se diskretizirani model što više približio ponašanju složenog kontinuiranog sustava. Uz pravilnu formulaciju konačnih elemenata, približavanje točnome rješenju raste s povećanjem broja elemenata [53].

Kod složenih konstrukcija nužna je primjena računala i odgovarajućih računalnih programa, zbog njezine diskretizacije pomoću velikog broja elemenata. U ovom diplomskom zadatku računalni program korišten za analizu konačnih elemenata je *Abaqus/CAE 6.14-1*.

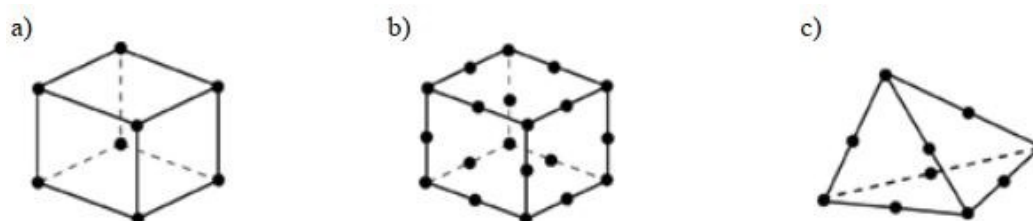
10.1 Konačni elementi u *Abaqus-u*

Abaqus nudi veliki broj elemenata, linearnog i kvadratnog geometrijskog reda, za rješavanje različitih problema. Linearni elementi ili elementi prvog reda imaju čvorove samo u rubovima te su namijenjeni analizama nekompresibilnih materijala gdje dolazi do velike distorzije elemenata. Kvadratni elementi ili elementi drugog reda imaju čvorove na rubovima i na sredini svakog bridate su prikladniji za analize koje ne uključuju velike distorzije mreže (Slika 55.).

U *Abaqus-u* je također moguće odabrati tetraedarske i heksaedarske trodimenzijske elemente. Tetraedarski elementi koriste se za linearne analize ili složene nelinearne analize, prilikom pojave kontakata velikih deformacija. Koriste se u slučaju postojanja kompleksne geometrije i prilikom analize koja ne uključuje velike distorzije mreže. Preporučuje se

korištenje heksaedarskih trodimenzionalnih konačnih elemenata zbog brže konvergencije prema točnom rješenju i zato što nisu osjetljivi na orijentaciju u mreži.

U simulaciji će biti korišteni tetraedarske trodimenzionalni konačni elementi prvog reda, C3D8H, gdje C označava elemente kontinuuma za naprezanje/istezanje, 3D dimenziju elemenata, 8 je broj čvorova i H označava elemente s hibridnom formulacijom koja osigurava nestlačivost.



Slika 55. Konačni elementi u Abaqus-u: a) element prvog reda, b) element drugog reda, c) tetraedarski element drugog reda [54]

10.2 Model slabinske kralježnice

Prvi korak stvaranja proračunskog modela je zadavanje početne geometrije. Geometrija slabinske kralježnice se prilikom biomehaničkog razmatranja definira na temelju snimki dobivene putem kompjuterizira tomografije (CT) ili magnetske rezonance (MR), koje zatim pomoću pojedinih programskih paketa omogućuje stvaranje trodimenzionalne geometrije slabinske kralježnice.

Pomoću *Slicer 4.11.20210226* programskog paketa, izvršena je segmentacija CT snimki slabinske kralježnice te su prema snimkama oblikovani trodimenzionalni modeli četvrtog i petog slabinskog kralješka. Nakon izrade modela kralješka, u programskom paketu *Meshmixer*, izvršena je korekcija trodimenzionalnog modela kralježaka. Za provedbu diskretizacije modela na konačne elemente koristi se modul *Mesh*. U programskom paketu *HyperMesh* je izrađen trodimenzionalni model maske slabinskih kralježaka, koje su diskretizirane konačnim tetraedarskim elementima i time pripremljene za provedbu analize u *Abaqus* programskom paketu. Diskretizacija modela na konačne elemente kojima se promatrani kontinuum s beskonačno stupnjeva slobode zamjenjuje s diskretnim modelom ograničenog broja stupnjeva slobode međusobno povezanih elemenata.

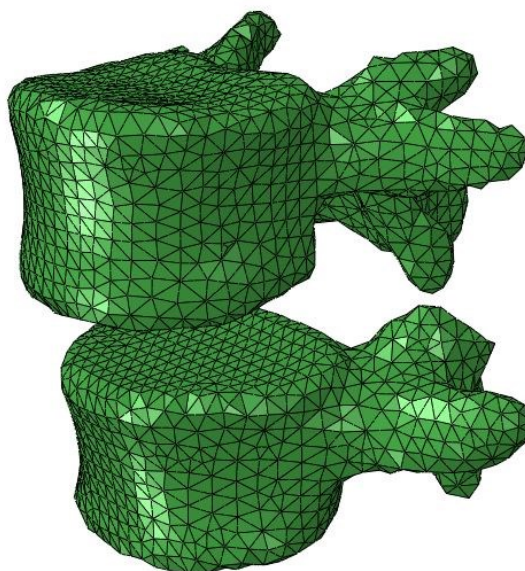
U radu su korišteni modeli slabinskih kralježaka L4 i L5 koji su modelirani prema materijalnim karakteristikama navedenih u Tablici 8. U modulu *Property* svi su navedeni

dijelovi definirani kao linearno elastični homogeni, izotropni materijali sa određenim modulom elastičnosti i Poissonovim faktorom, također navedeni u tablici 9.

Tablica 8. Karakteristike materijala [55]

Materijal	Modul elastičnosti [N/mm ²]	Poissonov faktor
Kortikalna kost	12000	0,3
Trabukularna kost	100	0,2
Stražnji elementi	3500	0,25

Kralješci su diskretizirani, koristeći trodimenzionalne tetraedarske elemente C3D8H, sa 1870 čvorova i 20233 elemenata. Slika 56. prikazuje navedenu diskretizaciju.



Slika 56. Diskretizirani model slabinskih kralježaka L4/L5

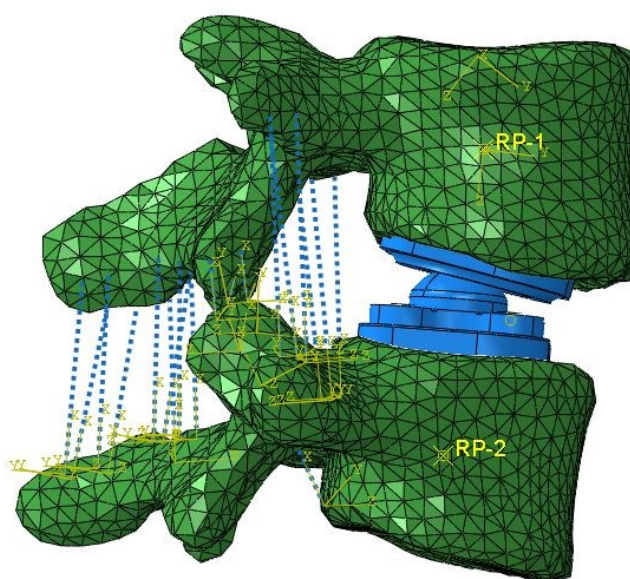
Ligamenti su definirani pomoću elemenata konektora (*connector elements*). Ovaj element omogućuje različite definicije sile opterećenja te svojstva i ponašanje materijala. U analizi je korišten element aksijalnog tipa koji ostvaruje vezu između dva čvora. Ligamentima se dodaje krutost prema Tablici 9.

Tablica 9. Krutost ligamenata slabinske kralježnice za segment L4/L5 [56]

Ligament	Krutost [N/mm]
Prednji longitudinalni	40,5±14,3
Stražnji longitudinalni	25,8±15,8
Ligamentum flavum	27,2±12,2

Intraspinalni	8,7±6,5
Kapsularni	19,0
Superspinalni	18,0±6,9
Transverzalni	50,0

Zbog primjene prednjeg pristupa implantacije dolazi do uklanjanja prednjeg i stražnjeg longitudinalnih ligamenata, zajedno sa intervertebralnim diskom, te se te strukture ligamenata neće uzeti u obzir prilikom kreiranja ligamentarnih veza. Slika 57. prikazuje definirane ligamentarne veze u području slabinske kralježnice.



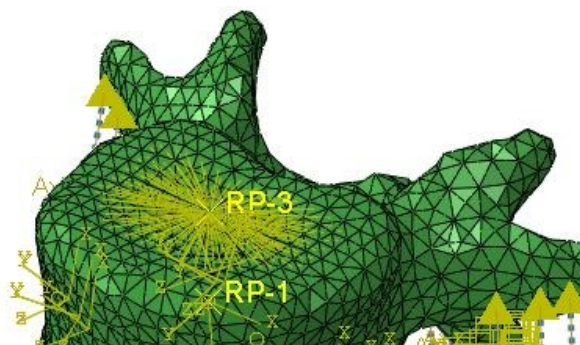
Slika 57. Prikaz implantiranog diska uz definirane ligamentarne veze

10.3 Ograničenja i opterećenje slabinske kralježnice

U modulu *Interaction* stvoreni su površinski kontakti između zglobnih nastavaka četvrtog i petog slabinskog kralješka uz definirano dopušteno malo klizanje između površina. Ovaj postupak je proveden s obje strane stražnjih elemenata kralježaka. Istim postupkom je definirana kontaktna površina između donje strane površine umetka sa gornjom površinom donje ploče diska i površina zgloba diska i njezine klizne površine u gornjoj ploči. Svakom ovom kontaktu su dodana i svojstva pripadajućih koeficijenata trenja.

U *Constraint*-u su stvorene veze između tijela kralježaka i vanjskih površina ploča sa vezom *Tie* te su potom vanjske površine kralježaka povezane sa svojim centrom rotacije putem *MPC Beam. Coupling* operacija povezuje površine zatika sa umetkom i time omogućava

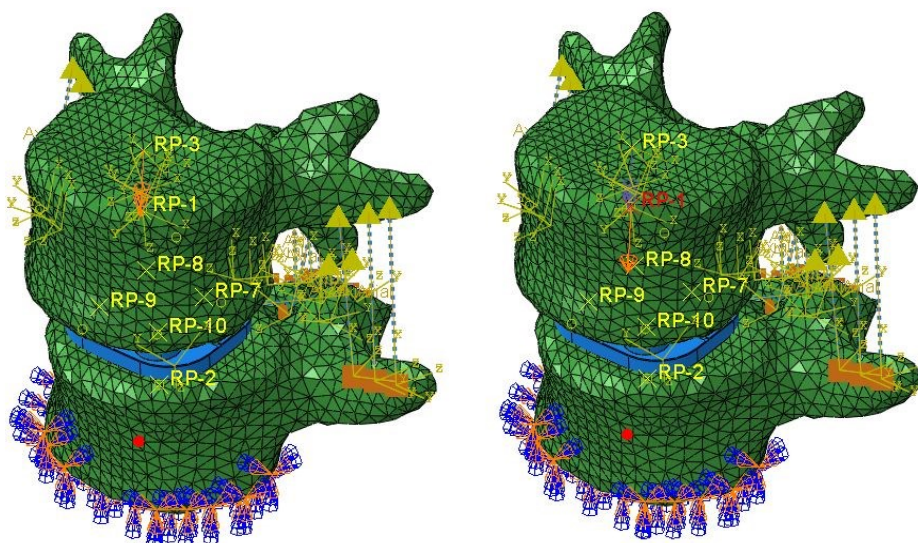
translacijske pokrete uz onemogućene u z smjeru. Istom operacijom je povezana gornja površina četvrtog slabinskog kralješka sa čvorom (Slika 58.). Ovim postupkom se ograničavaju površinski čvorovi četvrtog slabinskog kralješka s gibanjem tijela jednog čvora.



Slika 58. *Coupling* gornje površine slabinskog kralješka s točkom RP-3

Donja ploča petog slabinskog kralješka (L5) je fiksirana na dnu te su na toj površini ograničeni pomaci u svim smjerovima. Gornja površina četvrtog slabinskog kralješka je opterećena ravnomjerno raspoređenom tlačnom silom prednaprezanja, u smjeru osi z, u iznosu od 1000 N. Ova sila simulira težinu gornjeg dijela tijela osobe težine 70 kg te se smatra da ima sličan stabilizacijski učinak kao i lokalni mišići. Ova sila djeluje u na prethodno definirani *Connecor* između čvorova centra rotacije oba slabinska kralješka te tako ravnomjerno prenosi opterećenje kroz cijelu kralježnicu.

Nakon toga je definirani moment torzije od 7,5 Nm na prethodno definirani čvor gdje je izvršena operacija *coupling*. Na slici 59. su prikazana prethodno navedena opterećenja kralježaka i uklještenje.



Slika 59. Opterećenja kralježaka i uklještenje donje površine

Zbog izrazite kompleksnosti same strukture kralježaka i definiranih veza između njih i dijelova proteze diska, sam postupak analize vremenski je jako zahtijevan zbog velikog broja interpolacija potrebnih za provedbu analize te je iz tog razloga provedena analiza metode konačnih elemenata samo za slučaj opterećenja torzijom za izvedbu diska od metalnih komponenata. Tablice 10. i 11. sadrže podatke za umjetni disk prema kojem je izvedena simulacija.

Tablica 10. Način izvedbe umjetnog diska

Vrsta veze materijala	Ploče proteze	Umetak
metal-metal-metal	Co-Cr-Mo	CoCr-Mo

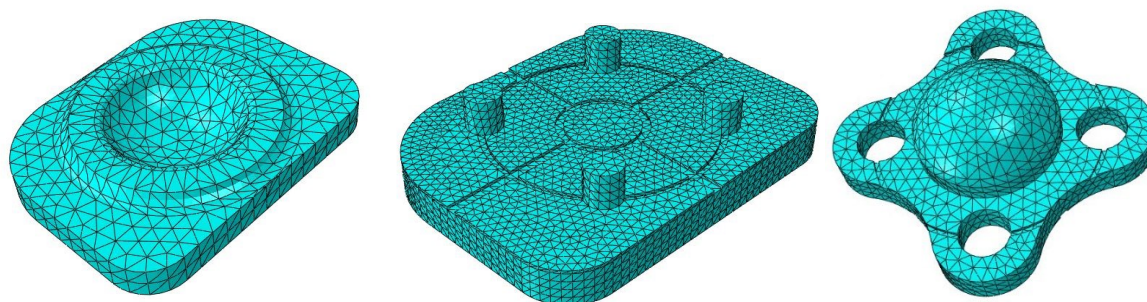
Tablica 11. Svojstva materijala [62]

Materijal	Modul elastičnosti [N/mm ²]	Poissonov faktor
Co-Cr-Mo	230000	0.29

Diskretizacija umjetnog diska na konačne elemente je izvedena pomoću kvadratnih tetraedarskih elemenata C3D10M. Pripadajući broj čvorova i elemenata navedeni su u Tablici 12., prikaz diskretizacije na Slici 60.

Tablica 12. Podaci diskretiziranih dijelova umjetnog diska

Naziv djela umjetnog diska	Broj čvorova	Broj elemenata
Gornja ploča	8253	4941
Donja ploča	64363	42774
Umetak	18440	11541

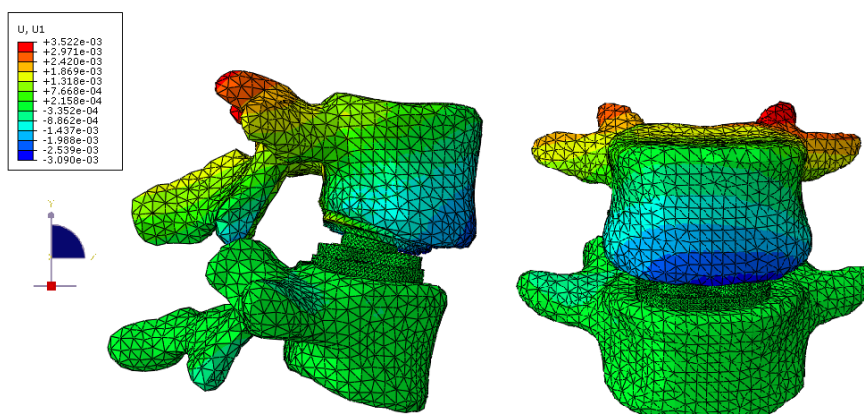


Slika 60. Diskretizacija dijelova umjetnog diska: a) gornja ploča, b) donja ploča, c) umetak

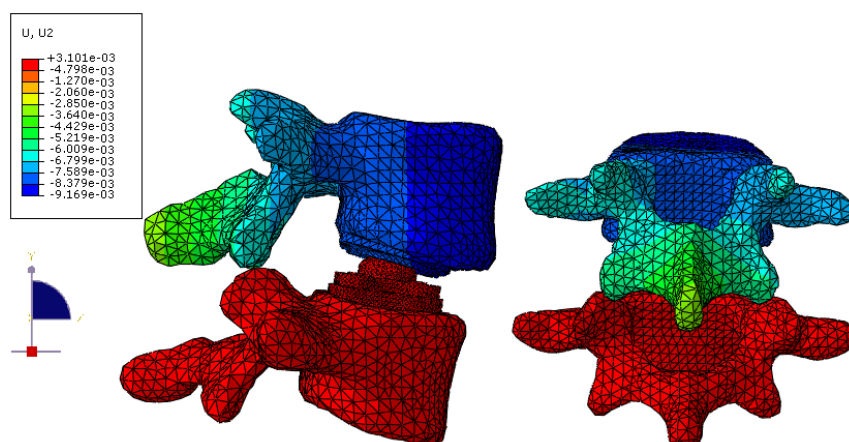
Ekstenzija je pokret koji je opisan rotacijom oko x osi u smjeru kazaljke na satu, fleksija je pokret koji je opisan rotacijom oko x osi u smjeru suprotnom od kazaljke na satu, lateralno savijanje je pokret koji je opisan rotacijom oko y osi u smjeru kazaljke na satu, a torzija je pokret koji je opisan rotacijom oko z u smjeru kazaljke na satu.

Opseg pokreta je izmjeren tako da su uspoređeni relativni pomaci specifičnih točaka u trupu kralješka L4 prilikom opterećivanja.

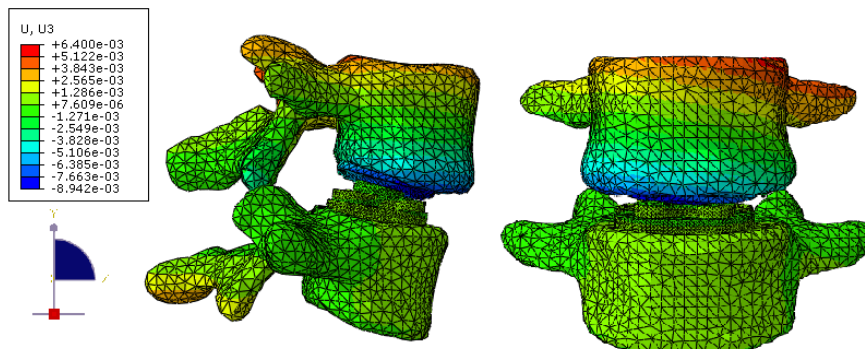
Simulacijom je zabilježen zadovoljavajući rezultat opsega pokreta u iznosu od $1,7^\circ$ (intervertebralni disk $1,66 (\pm 0,74)$, Charité umjetni disk $3,01 (\pm 0,73)$). S obzirom da je maksimalan moment torzije 7 Nm, u radu je primjenjen moment torzije u iznosu od 7,5 Nm uz tlačnu silu u iznosu od 1000 N, što ima za posljedicu povećanja naprezanja segmenata kralježaka. Vrijednosti analitičkog proračuna je dobiven radijalni pomak u iznosu od 0,007802 mm, dok se taj pomak u analizi konačnim elemenata iznosu 0,007589 mm te se može uvidjeti da ne dolazi do prevelikog odstupanja od izračunate vrijednosti. Slike 61.-63. prikazuju vrijednosti pomaka u smjeru x, y i z osi.



Slika 61. Prikaz vrijednosti pomaka u smjeru U1



Slika 62. Prikaz vrijednosti pomaka u smjeru U2



Slika 63. Prikaz vrijednosti pomaka u smjeru U3

Smanjene vrijednosti opsega pokreta se može objasniti uklanjanjem prednjih uzdužnih ligamenata i u tom slučaju silu potrebnu za generiranje pokreta gornjeg kralježničkog segmenta nakon uklanjanja preuzimaju ostali ligamenti. Međutim, ligamenti ne mogu generirati potrebne kretnje te time uzrokuju smanjenje opsega pokreta (ROM). Smanjenje ROM-a može imati za posljedicu degeneraciju bioloških struktura susjednog segmenta.

11 ZAKLJUČAK

Prve proteze diskova pojavile su se pedesetih i šezdesetih godina prošloga stoljeća te su bile izrađene od cementnih ili čeličnih kuglica, smještenih unutar diska. Napretkom znanosti došlo je do razvoja novih vrsta kralježničkih implantanata čija je svrha povratiti funkcionalnost kralježnice. Cilj je stvoriti implantat koji će u biomehaničkom smislu odgovarati zdravom intervertebralnom disku i povratiti fiziološki uzorak kretanja kralježnice.

U radu su navedene dostupne operativne metode stabilizacije kralježničkih segmenata na temelju kojih možemo zaključiti da svi implantati izvršavaju svoju funkciju, odnosno osiguravaju stabilnost kralježnice. Usprkos tome, bitno je uvidjeti razlike među njima i prepoznati moguće negativne posljedice koje bi dugoročno mogle izazvati nakon implantacije. Ovdje posebice mislim na ugradnju fuzijskih kaveznih implantata.

Zamjena slabinskog intervertebralnog diska protezom otvorila je novo doba u području kirurgije kralježnice i predstavlja dobru alternativu fuzijskom procesu. Dosad ne postoje utemeljeni znanstveni podaci koji dokazuju da održavanje fiziološkog opsega pokreta nakon implantacije proteze intervertebralnog diska, dugoročno dovodi do smanjenog naprezanja na zglobnim segmentima. Međutim, fasetni zglobovi operiranog segmenta postaju klinički sve značajniji, jer funkcionalna proteza diska, u usporedbi s potpunom imobilizacijom nakon fuzijskih operacija, predstavlja jednu posve novu dinamiku kretanja dorzalnih kralježničkih segmenata. Stoga se oštećenje fasetnih zglobova promatra kao kontraindikacija. O uspješnosti operacije ovise i sama operacija implantacije i dizajn proteze.

Predložena su dva koncepta proteze umjetnog diska, kojima je cilj bio spriječiti ukrućivanje susjednih segmenata, smanjiti opterećenja na zglobove te ujedno omogućiti maksimalnu pokretljivost slabinske kralježnice. Na temelju saznanja o problemu pojave infekcije u implantiranom području uslijed habanja materijala, vodila sam se time i u fokus stavila kobalt-krom legure koje još uvijek pokazuju znatnu superiornost nad ovim problemom u odnosu na druge korištene materijale. Naglasak je stavljen na zglobnoj sfernoj vezi diska, koja uz omogućenih šest stupnjeva slobode gibanja, omogućuje još i translacijske pokrete donje ploče diska i umetka. Oni se ostvaruju vezom zatika u donjoj ploči i provrta umetka te omogućuju bolje prilagođavanje pokretima tijela.

Na temelju odabranog koncepta provedena je analiza konačnih elemenata u programskom paketu *Abaqus*, na temelju dva kralježnička segmenta slabinske kralježnice (L4 i L5) dobivenih putem CT snimki pacijenta. Simulacija je zbog povećanog opsega trajanja procesa provedena

samo na primjeru izvedbe metalnih komponenata proteze sa primijenjenim torzijskim momentom uvijanja i tlačnom silom prednaprezanja. Provedbom analize umjetnog diska u kombinaciji s polietilenskim umetkom bismo mogli usporediti rezultate te utvrditi uzrokuje li odstupanja od rezultata dobivenih metal-metal artikulacijom zgloba. Utvrđeno je da prilikom implantacije dolazi do povećanja pomaka fasetnih zglobova te da se glavina pomaka i naprezanja odvija u gornjem kralježničkom segmentu, što je bilo i za očekivati s obzirom na činjenicu da je gornja ploča proteze diska uglavnom zaslužna za odvijanje pokreta. Uzimajući u obzir navedeno, može se zaključiti da predložena proteza diska pokazuje zadovoljavajući opseg pokreta, ali još uvijek treba raditi na poboljšanju dizajnu ili na izboru materijala zbog povećanih pomaka i naprezanja na zglobovima, kako bi se postigla optimalna stabilizacija slabinske kralježnice.

Srednjoročni i dugoročni rezultati proteza intervertebralnih diskova uglavnom su dostupni kao retrospektivne studije, izvještaji o slučajevima i stručna mišljenja i ne udovoljavaju smjericama medicine utemeljene na dokazima. Podaci iz mnogih studija dopuštaju samo komparativnu procjenu s objavljenim (dugoročnim) rezultatima konvencionalnih metoda. S obzirom na to da se radi o relativnoj novoj operativnoj tehnici, liječnici ih većinom primjenjuju s određenom dozom opreza, što je i sasvim razumno s obzirom na njihovo iskustvo implantacije istih i saznanja o postojanju slučajeva u kojima, ponajviše zbog eksperimentiranja novim materijalima, je došlo do pojave ozbiljnih posljedica na zdravlje pacijenta.

LITERATURA

- [1] Dreischarf M.: The loading, shape and motion of the lumbar spine, Doktorska disertacija, 2017.
- [2] Rapajić J.: Nepravilno držanje djece predškolske dobi, Završni rad, 2015.
- [3] Klein P., Sommerfeld P.: Biomechanik der Wirbelsäule: Grundlagen, Erkenntnisse und Fragestellungen, 2012.
- [4] Martinis F.: Usporedba laminektomije i dekompresijske interlaminektomije u liječenju stenoze slabinske kralježnice, Diplomski rad, 2015.
- [5] Žokalj M.: Izrada protokola za analizu opterećenja slabinske kralježnice, Diplomski rad, 2013.
- [6] Bühren V., Josten C.: Chirurgie der verletzten Wirbelsäule, Springer, 2013.
- [7] <https://www.tipacilar.com/simfizis-intervertebralis/> (13.04.2021.)
- [8] Grazio S., Buljan D. i suradnici: *Križobolja*, Naklada Slap, 2009.
- [9] Grifka J., Krämer J.: Orthopädie Unfallchirurgie, Springer, 2013.
- [10] <http://www.specijalna-bolnica-aksis.hr/stanja-dijagnoze/hernija-diska/> (4.04.2021.)
- [11] Banović M.: Magnetska rezonancija u dijagnostici reumatoloških bolesti, Diplomski rad, 2019.
- [12] Bunkna M.: Spondilolisteza, Diplomski rad, 2014.
- [13] Heyde C.-E., Rohlmann A., Weber U., Kayser R.: Stabilisierung der osteoporotischen Wirbelsäule unter biomechanischen Gesichtspunkten, Springer, 2010.
- [14] <http://52.62.202.235/spine/tumour/spinal-metastasis> (4.04.2021.)
- [15] Fleege C., Rickert M., Rauschmann M.: PLIF- und TLIF-Verfahren Indikation, Technik, Vor- und Nachteile, Springer, 2015.
- [16] Prpić T.: Učinkovitost unilateralne transpedikularne fiksacije u transforaminalnoj lumbalnoj fuziji, Diplomski rad, 2018.
- [17] <https://www.ventomed.com/portfolio/alif-cage/> (1.04.2021.)
- [18] <https://www.institutoclavel.com/en/what-makes-us-different/lateral-approach> (1.04.2021.)
- [19] Schmoelz W., Keiler A.: Intervertebrale Cages aus biomechanischer Sicht, 2015.
- [20] <https://www.medicalexpo.com/prod/aesculap/product-70641-661970.html> (1.04.2021.)
- [21] Grob D.: Bandscheibenprothese der Lendenwirbelsäule, Wirbelsäulenzentrum Schulthess Klinik, Zürich, 2008.

- [22] https://www.researchgate.net/figure/Lumbar-disc-replacement-a-Maverick-b-FlexiCore-c-Kineflex-d-Mobidisc-e-XL-TDR_fig2_251720222 (10.04.2021.)
- [23] Link H.D.: History, design and biomechanics of the LINK SB Charité artificial disc, Springer, 2002.
- [24] http://synthes.vo.llnwd.net/o16/LLNWMB8/INT%20Mobile/Synthes%20International/Product%20Support%20Material/legacy_Synthes_PDF/DSEM-SPN-0814-0171-2_LR.pdf (1.04.2021.)
- [25] Villavicencio A.T., Burneikiene S., Johnson J.P.: Spinal Artificial Disc Replacement: Lumbar Arthroplasty, 2005.
- [26] <http://www.mtortho.com/public/MAVERICK.pdf> (10.04.2021.)
- [27] <https://neupsykey.com/design-and-surgical-technique-of-the-flexicore-lumbar-artificial-disc/> (12.04.2021.)
- [28] Valdevit A., Errico T.J.: Design and evaluation of the FlexiCore metal-on-metal intervertebral disc prosthesis, Elsevier, 2004.
- [29] Mayer M.H., Siepe Christoph: Total lumbar disc arthroplasty, 2007.
- [30] Baur-Melnyk A., Birkenmaier C., Reiser M.F.: Lumbale Bandscheibenendoprothesen: Indikationen, Biomechanik, Typen und radiologische Kriterien, Springer, 2006.
- [31] Kosinac Z.: Postularni problemi u djece i mladeži-Dijagnostika i liječenje, Medicinska naklada, 2018.
- [32] Grgurević L.: Funkcionalna anatomija i biomehanika slabinske kralješnice, 2013.
- [33] Martinis F.: Usporedba laminektomije i dekompresijske interlaminektomije u liječenju stenoze slabinske kralješnice, Diplomski rad, 2015.
- [34] Rotim K., Božić B., Koprek I.: Kirurško liječenje stenoze spinalnog kanala lumbalne regije, 2017.
- [35] Miletić D.: Učinak izolirane kineziterapije na funkcijski nalaz bolesnika sa vertebrogenim bolnim sindromom slabinske kralješnice, Završni rad, 2014.
- [36] <https://www.yorkvillesportsmed.com/blog/stages-of-degenerative-disc-disease> (4.04.2021.)
- [37] Urban Tripović V.: Diskus hernija kralješnice, Hrvatska liga protiv reumatizma, Pula, 2013.
- [38] <http://www.specijalna-bolnica-aksis.hr/procedure-operacije/straznja-interkorporalna-fuzija-kraljeznice-plif/> (1.04.2021.)
- [39] [https://www.spinoteka.hr/articles/minimalno-invazivna-transforaminalna-fuzija-\(tlif\).html](https://www.spinoteka.hr/articles/minimalno-invazivna-transforaminalna-fuzija-(tlif).html) (1.04.2021.)

- [40] <http://www.specijalna-bolnica-aksis.hr/procedure-operacije/transforaminalna-interkorporalna-fuzija-kralježnice-tlif/> (1.04.2021.)
- [41] Quante M., Halm H.: Die extrem laterale interkorporelle Fusion, Springer, 2015.
- [42] Močenić D., Staničić M., Fedel I., Čelović R., Stančić L.: Transpedikularni fiksator pojačan kratkim šipkama i kukicama u liječenju nestabilnih prijeloma kralježnice, 2005.
- [43] Bence T.: Biomechanische Untersuchungen zu Veränderungen der Wirbelsäulensegment - Steifigkeit im Bereich des thorakolumbalen Übergangs nach operativen Versorgungen, TUM, 2006.
- [44] Link H.D.: Letter to the Editor concerning "Charité total disc replacement: clinical and radiographical results after an average follow-up of 17 years" (M. Putzier et al.), 2006.
- [45] <https://www.wheelessonline.com/bones/lumbar-total-disc-replacement/> (10.04.2021.)
- [46] <https://sundoc.bibliothek.uni-halle.de/diss-online/07/09H044/t3.pdf> (10.04.2021.)
- [47] Reeks J., Liang H.: Materials and Their Failure Mechanisms in Total Disc Replacement, 2015.
- [48] Gravius S., Weißkopf M., Ohnsorge J.A.K., Maus U., Niethard F.U., Wirtz D.C.: Die lumbale Bandscheibenprothese, 2007.
- [49] Gottwald F.E.: Vergleichende, nichtinvasive Bewegungsanalyse der Wirbelsäule zwischen lumbalen Spondylodesen, der Zwischenwirbelendoprothese Typ Charite® und einem wirbelsäulengesunden Kollektiv, München, 2009.
- [50] Mayer M.H.: Minimally Invasive Spine Surgery, Springer, 2006.
- [51] Steib, Beaurain J., Delecrin J., Mobidisc group: The Mobidisc Prosthesis
- [52] <https://www.wheelessonline.com/issls/section-3-chapter-3-biomechanics-of-spinal-implants/> (16.04.2021.)
- [53] Sorić, J.; Metoda konačnih elemenata, Tehnička knjiga Zagreb, 2004.
- [54] Abaqus User's guide and theoretical manual, Version 6.8, Hibbitt, Karlsson & Serensen, Inc., 2008
- [55] Đurić K.S.: Biomehanička analiza stabilnosti mješovitoga sustava transpedikularnih vijaka i sublaminarnih kukica računalnim modelom konačnih elemenata, Disertacija, 2018.
- [56] Dendorfer S., Auer S., Suess F., Malpica W.: A numerical study to determine the effect of ligament stiffness of kinematics of the lumbar spine during flexion, 2016.
- [57] <https://www.steelinc.com.au/product/top-hats/> (1.5.2021.)
- [58] <https://www.pcboard.ca/dowel-pin> (1.5.2021.)
- [59] <https://www.youtube.com/watch?v=97CrAe-5lNk> (1.5.2021.)

[60] <https://vidam.hr/vijak-maticni-din933-cvrstoca-8-8/> (1.5.2021.)

[61] Alfirević I.: Linearna analiza konstrukcija, Fakultet strojarstva i brodogradnje, Zagreb, 2011.

[62] Bhattacharya S., Roy S., Rana M., Banerjee S., Karmakar S.K., Biswas J.K.; Biomechanical performance of a modified design of dynamic cervical implant compared to conventional ball and socket design of an artificial intervertebral disc implant: a finite element study, 2019.